





166 RUA DO OUVIDOR 166

**Livraria Francisco Alves**

Vendem-se nesta casa por diminuto  
preço os livros precisos para os Collegios e  
Academias, scientificos e de literatura

**Rio de Janeiro**







N<sup>o</sup> 6. - 70

N<sup>o</sup> J. - 250











---

**GUIDE DE DISSECTION**  
ET  
**RÉSUMÉ D'ANATOMIE TOPOGRAPHIQUE.**

---





# GUIDE DE DISSECTION

ET

RÉSUMÉ D'ANATOMIE TOPOGRAPHIQUE

ADAPTATION FRANÇAISE

DU

## MANUEL D'ANATOMIE PRATIQUE

D. J. CUNNINGHAM, M. D.

Professeur d'Anatomie et de Chirurgie à l'Université de Dublin

le Dr P. KUBORN

Assistant d'Anatomie à l'Université de Liège

OUVRAGE PRÉCÉDÉ D'UNE PRÉFACE

PAR

M. le Professeur PUTZEYS

AVEC FIGURES DANS LE TEXTE

LIÈGE

MARCEL NIERSTRASZ, ÉDITEUR

68 — Rue de la Cathédrale — 68


Paris, G. CARRÉ, Libraire, 58, rue St-André-des-Arts, 58

1899

I. C. B. -

TRAN F. F. M.

DA A







# PRÉFACE

*Dans la plupart, sinon dans toutes les salles de dissection du continent, les élèves sont exercés à préparer les diverses parties constituantes du corps humain en suivant l'ordre systématique. C'est ainsi qu'ils dissèquent successivement les muscles, les articulations, les vaisseaux, les nerfs et les organes internes. Ils acquièrent ainsi des connaissances très précises, puisque chaque organe doit être isolé et étudié minutieusement ; mais cette méthode est très laborieuse, elle exige un matériel considérable et elle expose l'élève à négliger les vues d'ensemble et à s'attacher aux détails. Il est donc indispensable que des exercices d'anatomie topographique couronnent en quelque sorte les travaux d'amphithéâtre. Malheureusement, le temps considérable qui est consacré à la dissection systématique réduit beaucoup trop la part de l'anatomie des régions. Est-il besoin d'ajouter qu'il n'est guère possible de préparer en deux semestres tous les organes et toutes les régions et qu'en accordant même que le temps fût suffisant, trop souvent on ne disposerait pas du nombre de pièces qui serait*

nécessaire ? Il en est tout autrement, lorsqu'on adopte d'emblée la méthode topographique, telle qu'elle est appliquée dans les salles de dissection du Royaume-Uni : le matériel est utilisé de la manière la plus économique, si je puis ainsi dire, car il n'est pas un organe, quelles que soient sa nature, la couche et la région qu'il occupe, qui ne soit exactement disséqué et étudié ; et la conception de l'union des parties dans le tout s'acquiert plus facilement, tout en étant plus juste et plus nette. Notons, en ce qui concerne spécialement la Belgique, qu'en obligeant nos étudiants à faire dès le début de leurs études de l'anatomie topographique pratique, on remédiera en grande partie aux fâcheux résultats que pourrait avoir pour l'ensemble de leurs connaissances anatomiques la division en deux épreuves qui a été introduite dans les examens, la première portant sur l'ostéologie, la syndesmologie et la myologie, la deuxième sur l'angéiologie, la névrologie, la splanchnologie et les organes des sens.

Visitant il y a quelques années les Facultés et les Ecoles de Médecine de l'Angleterre et de l'Ecosse, je fus frappé des résultats remarquables que l'on y obtient en suivant exclusivement pour les dissections la méthode topographique ; en peu de mois, les élèves arrivent à exécuter des préparations compliquées pour lesquelles il semblerait qu'un stage de plus longue durée fût nécessaire, et, à l'expiration de deux années d'études, ils ont disséqué toutes les régions dans lesquelles le cadavre peut être divisé. J'ajouterai qu'ils

*n'ont pas seulement acquis une grande dextérité, mais que, s'ils manient habilement le scalpel, ils possèdent en outre des connaissances étendues et précises qui ne le cèdent en rien à celles des étudiants du continent.*

*A mon retour en Belgique, j'avais songé à suivre l'exemple des Anglais ; mais comme il n'existait pas de livre français qui pût être mis dans les mains des élèves et leur servir de guide et qu'absorbé par d'autres travaux je ne pouvais écrire un manuel de ce genre, ce projet dut être abandonné.*

*En 1888, M le Dr Pierre Kuborn, qui se préparait aux fonctions d'assistant d'anatomie, se rendit à Edimbourg où il suivit pendant six mois l'enseignement qu'y donne avec tant d'éclat Sir William Turner. Passant ses journées à l'amphithéâtre au milieu des élèves dont il partageait les exercices, il ne tarda pas à se familiariser avec la méthode anglaise et à en apprécier la supériorité.*

*De là au désir de la voir appliquer à Liège, il n'y avait qu'un pas et il fut vite franchi, M. Kuborn s'étant convaincu qu'il lui serait facile d'extraire de l'excellent Manuel d'anatomie de Cunningham, qui est le vade-mecum des étudiants d'Edimbourg et de Dublin, la matière d'un guide de dissection à l'usage de nos élèves. Lorsqu'il me communiqua ses impressions, je les trouvai trop conformes à mes propres idées pour lui ménager les encouragements. De son côté, M Cunningham, avec une bienveillance et un désintéressement qui méritent toute notre reconnaissance, voulut bien autoriser M Kuborn à adapter*

son livre aux exigences spéciales de notre enseignement. Car ce n'est pas une simple traduction qui paraît aujourd'hui, le texte primitif ayant dû subir des modifications et des réductions notables. Ce travail délicat a été exécuté, j'ose le dire, à l'entière satisfaction de l'auteur qui, après avoir pris connaissance du manuscrit, en a félicité M Kuborn.

Je ne doute pas que les élèves de la Faculté de médecine de Liège, qui ont déjà pu juger l'an dernier des avantages que leur procure la nouvelle direction donnée à leurs travaux d'amphithéâtre, ne goûtent le livre qui leur est destiné. Ce sera pour notre excellent assistant la juste récompense de ses efforts intelligents et dévoués.

Liège, le 12 Septembre 1890.

Félix PUTZEYS.



## AVANT-PROPOS

En 1879, D. J. Cunningham, alors chef des travaux anatomiques à l'Université d'Edimbourg, publia un *Guide de dissection des membres et du thorax* dans le but unique de faire connaître les méthodes employées dans cette école justement célèbre. Ce guide, exclusivement pratique, laissant presque complètement de côté la partie théorique de l'anatomie, obligeait l'élève à consulter un traité d'anatomie descriptive quand il s'agissait d'étudier les organes disséqués. Aussi l'auteur jugea-t-il opportun de modifier le plan qu'il avait d'abord adopté et publia dans la suite un *Manuel d'anatomie pratique* dans lequel, à côté des procédés à employer pour préparer chacune des régions du corps humain, il donne la description des organes qu'elles renferment. Sous cette nouvelle forme, l'ouvrage du professeur Cunningham



ressemble à la plupart des manuels d'anatomie pratique en usage dans la Grande-Bretagne ; toutefois, il présente sur eux maints avantages : les procédés de dissection y sont exposés avec une précision et une méthode réellement remarquables, et l'ordre des travaux anatomiques y est particulièrement bien conçu ; voilà pourquoi nous avons extrait, de préférence, du manuel du professeur de Dublin le guide pratique, destiné à devenir le *vade-mecum* des élèves qui fréquentent la salle de dissection de l'Université de Liège.

A la différence de tous les manuels publiés en langue française, l'ouvrage de D. J. Cunningham donne pour ainsi dire simultanément le mode de préparation et la description des régions et des organes qu'elles contiennent, en procédant plan par plan ; et ce n'est que lorsque tous les organes d'une couche déterminée ont été disséqués et étudiés, qu'il indique la façon d'exposer et décrit ceux qui sont plus profondément placés. Les avantages d'une semblable méthode sont évidents ; elle permet aux élèves non seulement de scruter une pièce anatomique dans ses moindres détails, mais encore de se faire une idée exacte des rapports des différentes parties ; de plus, les organes, quelle que soit leur importance, étant décrits au fur et à mesure qu'ils se présentent, l'élève gagne un temps précieux, puisqu'il est dispensé de con-

sulter, à tous moments, les différents chapitres d'un traité d'anatomie descriptive.

Mais, dira-t-on, cette méthode a l'inconvénient de ne donner la description des organes que d'une façon interrompue. Ce défaut n'est qu'apparent, car lorsque l'élève a terminé la dissection d'une pièce, il doit faire une étude d'ensemble des différents troncs vasculaires et nerveux, ainsi que des groupes de muscles qu'il a préparés et appris à connaître pour ainsi dire d'une manière détaillée.

Des circonstances d'ordre purement matériel nous ayant empêché, à notre grand regret, de donner une traduction intégrale du manuel si remarquable de D. J. Cunningham, le professeur de Dublin voulut bien nous autoriser à publier une sorte de résumé de son ouvrage.

Prenant pour modèle le *guide* qu'il fit paraître en 1879, nous avons puisé dans son *manuel* d'anatomie pratique non seulement les procédés à employer pour exposer *couche par couche* <sup>(1)</sup> les différents organes de chacune des régions du corps humain, mais aussi toutes les indications qui nous ont paru nécessaires pour orienter l'élève dans leur recherche. Aussi ne trouvera-t-on pas étrange que nous ayons insisté parfois beaucoup sur les rapports et la situation d'un

---

(1) Aussi avons-nous cru devoir intituler à la fois ce livre : « *Guide de dissection et résumé d'anatomie topographique* ».

organe n'offrant qu'un intérêt secondaire, mais difficile à découvrir, tels que certains rameaux vasculaires ou nerveux, alors que nous n'avons fait que mentionner d'autres organes, tels que la crosse de l'aorte, certains muscles, certains viscères qui, par leur volume et par leur situation, sont faciles à trouver.

Notre seul but a été de mettre dans les mains de l'élève un guide de dissection qui, tout en lui permettant d'appliquer les méthodes suivies à Edimbourg et à Dublin, le dispensera de devoir consulter trop souvent un traité d'anatomie descriptive dans le cours d'une dissection.

Pourtant ce serait une grande erreur de croire que ce livre puisse remplacer les traités d'anatomie, soit systématique, soit topographique ; bien au contraire, ce n'est que dans ceux-ci que l'élève pourra trouver la description complète et les rapports des organes qu'il aura disséqués.

Dans notre adaptation, nous n'avons rien changé aux dispositions principales de l'ouvrage du professeur Cunningham ; ainsi, la façon dont il divise le corps de l'homme en différentes régions, le mode de préparation des organes, l'ordre dans lequel ils doivent être disséqués, la répartition du travail entre les élèves, ont été reproduits intégralement. Cependant il était nécessaire d'adapter l'ouvrage à l'enseignement de l'anatomie tel qu'il se fait en Belgique et en

France, aussi avons-nous été obligé de modifier çà et là le texte primitif. Les principaux changements se rapportent au canal crural, au péricrâne, aux médiastins et aux veines de la paroi thoracique ; d'autres, moins importants, ont été indiqués sous forme d'annotations, enfin, ceux qui ne présentaient qu'un intérêt tout à fait secondaire, ont été faits sans que nous ayons cru devoir les signaler.

Parmi les notes mises au bas de la page, les unes ont encore pour but de corroborer l'opinion de l'auteur, les autres, de signaler aux élèves quelques particularités intéressantes ; enfin nous avons cru utile, pour rendre ce guide absolument pratique, d'indiquer quels sont les principes généraux de dissection.

Les figures ont toutes été extraites du manuel de D. J. Cunningham ; nous nous sommes borné à tirer de cet ouvrage celles qui nous paraissaient présenter un intérêt réellement pratique.

Nous ne doutons nullement que ce guide ne soit susceptible d'être amélioré, aussi accueillons-nous avec empressement les critiques que l'on voudrait bien nous adresser ; nous nous considérerons amplement récompensé s'il peut rendre quelques services aux étudiants en médecine, auxquels il est exclusivement destiné.

Nous ne terminerons pas cette préface sans transmettre à M. le professeur Cunningham l'expression de toute notre gratitude pour l'au-

torisation si bienveillante qu'il nous a accordée de puiser dans son manuel les éléments nécessaires à la rédaction d'un guide, grâce auquel nous pourrons appliquer à l'Université de Liège les méthodes qui depuis tant d'années se sont montrées très profitables aux élèves d'Edimbourg et de Dublin.

Qu'il nous soit également permis de remercier nos maîtres, MM. Swaen et Putzeys, qui nous ont si sûrement guidé dans notre travail et spécialement M. le professeur Putzeys qui a bien voulu se charger de présenter ce guide au public universitaire.

**D<sup>r</sup> P. KUBORN.**





## PRÉCEPTES GÉNÉRAUX

---

Nous avons cru faire œuvre utile, en ajoutant au résumé de l'excellent manuel du professeur Cunningham l'exposition des principes de technique générale. Ces principes s'adressent à tous les étudiants qui fréquentent l'amphithéâtre, particulièrement à ceux qui débent dans la pratique des travaux anatomiques. C'est à dessein que nous avons passé sous silence les procédés tels qu'injections, préparations par congélation, par dessiccation, etc., qui ne peuvent être qu'occasionnellement appliqués par un petit nombre d'élèves et pour lesquels nous renvoyons ceux-ci aux traités spéciaux.

Dans cette introduction nous nous bornerons à donner quelques indications sur l'appareil instrumental, et sur les soins qu'il faut donner aux pièces anatomiques, puis nous exposerons sommairement les règles de dissection de la peau, des nerfs, des aponévroses, des muscles, des vaisseaux et des articulations, laissant de côté le mode de préparation des viscères, au sujet desquels on ne peut guère donner de principes généraux. Comme complément à cette introduction nous dirons quels sont les premiers soins à apporter aux blessures que l'on pourrait se faire en disséquant, et finalement nous indiquerons dans un tableau synoptique la façon dont peut être réparti le travail.

### Appareil instrumental.

Il est indispensable pour faire une bonne dissection de posséder de bons instruments. Ceux d'un usage courant tels que scalpels, pinces, ciseaux, érignes sont contenus dans la boîte que doit avoir chaque élève ; les autres, tels que scies, gouge, marteau, etc., font partie du matériel de la salle de dissection.

Toute boîte de dissection devrait contenir *au moins* six scalpels de grandeur ordinaire et un gros scalpel, dit couteau à cartilage ; deux pinces dont une à mors assez larges, et l'autre à mors plus étroits ; deux paires de ciseaux de taille différente ; deux érignes, l'une à chaîne, l'autre à anneau ; un petit tube à insufflation, muni d'un mandrin et une grosse aiguille à suture.

**Des scalpels.** — Ils doivent être variés de forme. Parmi les six scalpels que doit au moins renfermer toute boîte de dissection, quatre posséderont une lame dont le tranchant sera légèrement convexe et la pointe peu accusée ; les deux autres seront plus fins, assez pointus et auront un tranchant presque droit. Les premiers servent à faire de longues incisions et à nettoyer de grandes surfaces ; ils sont particulièrement employés pour la dissection de la peau, des aponévroses, des muscles et quelquefois même pour celle de gros vaisseaux ; les seconds sont utilisés pour préparer les nerfs ainsi que les artères, et lorsqu'il s'agit d'isoler des organes qui, en raison de leur situation, ne peuvent guère être atteints que par la pointe du scalpel.

*Le scalpel doit être tenu comme une plume à écrire, à l'union du manche et de la lame, par le pouce,*

l'index et le médium, de manière à ce que la main jouisse d'une liberté et d'une légèreté de mouvements suffisantes. D'autres fois, lorsqu'il s'agit de dénuder de grandes surfaces ou d'inciser la peau, il est avantageux de tenir le scalpel comme un archet.

Aucun instrument de dissection ne réclame plus de soins que le scalpel ; on est beaucoup plus exposé à endommager les organes avec un scalpel dont le tranchant est émoussé, qu'avec un instrument coupant parfaitement. L'élève veillera donc à ce que ses scalpels soient toujours bien tranchants, et ils le resteront d'autant plus longtemps que l'acier dont ils seront fabriqués sera de meilleure qualité ; il évitera tout ce qui pourrait les abîmer : ainsi il se servira toujours du même couteau pour inciser la peau, et ne sectionnera les tissus durs, tels que cartilage, tendons, ligaments, qu'avec le gros scalpel. S'il prend soin de ses scalpels, il suffira pour les maintenir en bon état de les passer, de temps en temps, sur un cuir à rasoir ; toutefois il arrivera un moment où ils devront être passés sur la pierre, opération délicate qu'il est donné à bien peu de personnes d'exécuter convenablement sans endommager les instruments. C'est pourquoi nous engageons fortement les étudiants, lorsque le tranchant de leurs scalpels aura perdu de son acuité, de les porter chez l'aiguiseur ; ils ne doivent jamais perdre de vue qu'ils ne pourront disséquer bien et rapidement que si les instruments dont ils se servent ne laissent pas à désirer.

**Des ciseaux.** — Leur emploi est indiqué lorsqu'il s'agit de saisir et de sectionner en même temps des tissus qui se déroberaient à la pression du scalpel ; ils sont également utilisés pour préparer les viscères et les vaisseaux, particulièrement les petits rameaux artériels que l'on veut débarrasser du tissu

conjonctif qui les entoure ; l'emploi de petits ciseaux courbes est particulièrement utile dans ce genre de dissection, et nous engageons fortement les élèves à en posséder une paire.

Pour maintenir solidement les ciseaux, la main doit se trouver dans une position intermédiaire entre la pronation et la supination, la phalange du pouce est passée dans l'anneau supérieur, et le médius dans l'autre jusqu'au niveau de l'articulation de la deuxième avec la troisième phalange.

**Des pinces.** — Une bonne pince à dissection est un instrument aussi précieux que rare. L'instrument est bon si ses mors, qui sont transversalement cannelés, s'appliquent exactement l'un sur l'autre, lorsque l'on en rapproche les branches ; une pince doit pouvoir saisir des objets excessivement fins, un poil par exemple, sans qu'ils s'échappent. Ces qualités ne sont remplies que si les branches sont un peu recourbées et si les cannelures et les dentelures des mors s'engrènent exactement entre elles. La pince ne doit être ni trop dure, ni trop molle, c'est-à-dire que ses branches ne doivent opposer une résistance, ni trop considérable, ni trop faible, lorsque l'on cherche de les presser l'une contre l'autre.

Chaque élève devra posséder deux pinces dont les mors seront de dimensions différentes. Dans maintes circonstances, lorsque l'on attaque une région on doit commencer par isoler les nerfs et les vaisseaux susceptibles d'être lésés dans la suite. Cette recherche se fait parfois très-bien avec deux pinces, dont l'une fouille la graisse et le tissu conjonctif, à la manière d'un instrument mousse, tandis que l'autre saisit les tissus ; il s'agit alors plutôt d'une dissociation que d'une dissection proprement dite.

On doit tenir la pince de la même façon que le

scalpel, c'est-à-dire *comme une plume à écrire*. Il faut n'exercer qu'une pression modérée sur ses branches, car si la pression est trop forte la main se fatigue et on s'expose à fausser l'instrument.

**Erignes.** — L'*érigne à chaîne* sert à écarter les parties qui masquent les organes que l'on doit préparer ; une des griffes de l'érigne se fixe sur la partie à rétracter, l'autre ou les autres s'attachent soit à la table, soit à un billot de bois. Pour éviter de se blesser, on veillera à ce que ces griffes ne soient pas trop pointues.

L'*érigne à anneau* est formée par une bague métallique, assez large pour recevoir un des doigts de la main ; d'un point de cet anneau part une courte tige terminée par un fin crochet. Cet instrument est surtout utile pour la dissection des nerfs. Passé dans le petit doigt ou dans l'annulaire il permet de tendre ou de soulever les nerfs sans empêcher la même main de tenir soit un scalpel, soit une pince.

Les autres instruments dont on se sert dans le cours d'une dissection sont d'un usage moins courant et font partie du matériel de l'amphithéâtre. Ce sont : des scies de différentes grandeurs, depuis la petite scie de Larrey jusqu'à la grande scie à amputation, des gouges, des cisailles, un marteau, des rugines, etc.

On n'emploie plus guère aujourd'hui que les *scies à dos mobile* ; on s'en sert pour ouvrir la cavité crânienne et pour sectionner les os. Leur emploi réclame un peu d'exercice. Pour faire manœuvrer la scie, après en avoir appliqué la lame perpendiculairement sur la surface à sectionner et saisi le manche à pleine main, on lui imprime des mouvements du va et vient réguliers sans appuyer avec force et sans chercher à aller trop vite.



Lorsque l'on pratique une coupe à travers les os du crâne on tiendra toujours l'œil sur le point où doit aboutir la scie, c'est la seule façon d'éviter les déviations de l'instrument.

Les *gouges*, de grandeur différentes, sont fabriquées en acier trempé ; les plus grandes sont utilisées principalement pour l'enlèvement de la voute crânienne ou pour l'ouverture du canal rachidien ; les petites, lorsqu'il s'agit de détacher de petits fragments d'os et de montrer le trajet des nerfs crâniens à travers les os de la tête. On ne doit jamais, lorsque l'on se sert de la gouge, déployer une force exagérée.

### **Soins généraux à donner aux pièces anatomiques.**

Dans toutes les écoles de médecine il est d'usage aujourd'hui d'injecter les cadavres avec un liquide conservateur dans le but de retarder ou même d'empêcher leur décomposition. Une foule de substances sont employées à cette fin ; toutefois cette mesure serait insuffisante, si l'élève dans le cours de sa dissection ne prenait certaines précautions pour maintenir en bon état la pièce qu'il prépare. Ces précautions ont pour objet d'empêcher la dessiccation des organes et leur décomposition.

On évitera celle-ci, d'une part en enlevant les parties inutiles en train de se corrompre, telles que les masses grasseuses, les lambeaux de muscles isolés depuis longtemps, d'autre part en épongeant le sang qui pourrait provenir de l'incision d'une grosse veine ; de plus après le travail l'élève imprègnera, à l'aide d'un pinceau, les organes avec un liquide conservateur, sans toutefois répandre sur la pièce une trop grande quantité de ce liquide.

Les lambeaux de peau que l'on aura disséqués doivent, autant que possible, rester intacts et adhérents à la pièce par un de leurs bords, de manière à ce que l'on puisse, le travail de la journée terminé, les suturer entre eux. Rien ne protège aussi bien une pièce anatomique contre la dessiccation que son enveloppe naturelle, pour autant que l'épiderme soit intact ; mais l'épiderme est-il détaché, elle ne tarde pas à se dessécher aux points où il fait défaut.

Lorsque l'on a suturé la peau, on enveloppe la pièce d'un morceau de linge légèrement imbibé d'un liquide conservateur, finalement on la recouvre d'une toile imperméable que l'on maintient solidement en place à l'aide de quelques tours de ficelle.

Aux élèves qui préparent le bras ou la jambe nous recommandons d'entourer complètement, *dès le début de la dissection*, les membres avec ces deux mêmes enveloppes et de ne découvrir, lors du travail, que la partie que l'on dissèque. On évitera ainsi de voir le membre se dessécher par place, et on assurera sa bonne conservation.

### **Règles générales de dissection des différents organes.**

**Dissection de la peau.** — La peau étant préalablement tendue entre le pouce et l'index de la main gauche, on pratique à travers elle, avec un scalpel convexe tenu comme un archet, des incisions superficielles, perpendiculaires au tissu, en se conformant, relativement à leur direction, aux instructions données dans ce manuel à propos de la dissection de chaque pièce. Ces incisions ne doivent intéresser que le derme, reconnaissable à son aspect blanc mat ; le tissu graisseux sous-cutané, qui est jaunâtre, ne doit pas être entamé.

Lorsque les incisions sont pratiquées, on relève la peau : après avoir saisi avec la pince l'extrémité d'un lambeau, on insinue entre le derme et le tissu graisseux sous-cutané le tranchant du scalpel, que l'on dirige obliquement vers la pince ; dès que l'on aura détaché un lambeau suffisamment grand pour être tenu avec les doigts, on abandonnera la pince et, par de grandes incisions, on achèvera sa préparation en ayant soin de tendre convenablement la peau et *de diriger le tranchant du scalpel non pas vers les tissus profonds, mais obliquement vers la peau* ; de la sorte on n'endommagera ni les nerfs, ni les vaisseaux sous-cutanés, qui se ramifient dans le fascia superficialis ; il faut éviter également de perforer la peau.

**Dissection des nerfs.** — Lorsque l'on a complètement relevé la peau, les premiers organes à rechercher sont les nerfs et les vaisseaux cutanés ; nous parlerons maintenant du mode de préparation des nerfs.

Leur dissection demande beaucoup de soins et nous ne saurions trop recommander à l'élève de ne pas perdre de vue : 1° *qu'il ne doit jamais saisir les nerfs entre les mors de la pince* ; 2° *qu'il ne doit les tendre que modérément*, enfin 3° *qu'il doit les empêcher de se dessécher*. Un nerf en se desséchant devient cassant et prend un aspect brunâtre et malpropre ; on évitera cet inconvénient en humectant de temps en temps la préparation avec une fine éponge bien propre, imbibée d'un liquide conservateur, principalement d'alcool.

Pour disséquer un nerf on procède en général du tronc vers les branches ; cette règle n'est pas toujours applicable surtout quand on fait de l'anatomie topo-

graphique ; en effet, lorsque le tronc d'un nerf est profondément situé, le rechercher de prime abord serait s'exposer à couper les branches qui sont plus superficiellement placées ; en pareil cas ce sont celles-ci qui doivent être isolées les premières.

Avant d'entreprendre leur préparation, il faut connaître l'endroit où elles doivent être cherchées. Lors de la dissection des nerfs cutanés, il arrive souvent que l'on ne tombe pas immédiatement sur le rameau à préparer ; on pratique alors, dans sa direction, quelques incisions parallèles à travers les tissus sous-cutanés et l'on fouille avec soin chaque bandelette de tissu. Dès que l'on aperçoit plus ou moins distinctement le nerf cherché, on incise, dans sa direction, perpendiculairement les tissus qui le recouvrent et on l'isole avec la pince du tissu conjonctif qui l'entoure. Après l'avoir mis à nu dans une partie de son trajet, on le soulève à l'aide d'une égrigne à manche ou à anneau et l'on poursuit les branches qui en partent. Pour éviter de les couper nous recommandons le procédé suivant : *disséquer en dirigeant le tranchant du scalpel en dehors du tronc nerveux et en inclinant le dos de l'instrument vers le nerf.*

On nettoiera les nerfs aussi complètement que possible ; ils doivent être entièrement dépouillés de leur tissu conjonctif, sans quoi la pièce ne tarde pas à prendre un aspect malpropre.

Il arrive parfois qu'un nerf, le crural par exemple, se partage directement en un grand nombre de branches ; en pareil cas il est bon de ne nettoyer celles-ci qu'après les avoir parfaitement isolées.

Les rameaux nerveux doivent être poursuivis jusqu'à leur terminaison, de façon à ce que l'on puisse voir nettement quels sont les organes auxquels ils se rendent ; toutefois nous ne conseillons

pas de pousser trop loin la dissection des nerfs cutanés ; il faut qu'ils restent attachés aux plans profonds par leurs divisions terminales.

**Dissection des aponévroses.** — Après avoir préparé les vaisseaux et les nerfs cutanés, on arrive sur l'aponévrose d'enveloppe. En général les élèves négligent la dissection des aponévroses ; ils les enlèvent sans même les étudier ; c'est une pratique que l'on ne saurait trop condamner ; on ne peut se faire une idée exacte des rapports des organes que si l'on a bien vu la disposition des aponévroses.

Il faut donc préparer les aponévroses avec le même soin que les autres organes. On incisera l'aponévrose d'enveloppe dans le sens de la longueur de la région où elle se trouve, pour en rabattre ensuite les lambeaux de chaque côté. Il faut conserver les cloisons fibreuses qui s'en détachent et contribuent à former des loges, où sont renfermés les différents groupes de muscles, les vaisseaux et les nerfs ; on ne maintiendra les rapports des organes dans leur intégrité qu'en respectant ces cloisons.

**Dissection des muscles.** — La dissection des muscles a pour but de les isoler les uns des autres, tout en conservant leurs rapports, et de montrer leurs insertions.

Pour les préparer convenablement on doit : 1° *les tendre suffisamment* en donnant à la pièce une position appropriée ; 2° *conduire le scalpel dans la direction des faisceaux qui les constituent* ; en effet, si le scalpel pénètre entre deux faisceaux musculaires, on n'endommage guère le muscle et il suffit de passer le doigt sur sa surface pour lui rendre son aspect naturel ; au contraire, tout coup de scalpel porté en travers sur les faisceaux musculaires produit un

écartement marqué de leurs fibres ; en effet, celles-ci, en vertu de leur élasticité, tendent à se rétracter ; c'est là un mal que rien ne peut réparer.

Le tissu conjonctif qui enveloppe les muscles doit être détaché sous forme de *grands lambeaux*, que l'on évitera de déchirer ou de perforer avec le scalpel ; on cherchera aussi à l'enlever aussi complètement que possible et d'emblée ; toutefois, sous prétexte de bien nettoyer un muscle, il ne faut pas l'isoler entièrement des organes voisins, en sorte qu'il ne tienne plus au squelette que par ses extrémités ; tant que l'on n'a pas examiné les rapports des organes d'une région, les muscles doivent rester fixés aux couches profondes par quelques adhérences cellulaires ; ce n'est que lorsque cette étude est terminée, que l'on isole les insertions musculaires *complètement et avec soin jusqu'à l'os*.

En nettoyant les muscles, il ne faudra pas confondre l'aponévrose d'enveloppe avec l'aponévrose d'insertion d'un muscle ; la première se laisse facilement isoler de celui-ci, la seconde au contraire y adhère fortement et on ne peut l'enlever qu'en endommageant sérieusement le muscle, qui prend alors un aspect déchiqueté et malpropre.

Une autre recommandation : c'est de n'enlever le tissu conjonctif et graisseux, interposé entre les muscles, qu'après s'être assuré qu'il n'est traversé par aucune branche nerveuse ou vasculaire, et d'isoler les artères et les nerfs qui se distribuent aux muscles avant de procéder à leur nettoyage.

Lorsque les couches superficielles sont examinées, on passe à la préparation des organes profonds ; il est souvent nécessaire alors de sectionner les muscles. Nous conseillons de les couper par le milieu. Cependant cette règle n'est pas absolue, et lorsque

l'élève devra s'en écarter, il trouvera dans ce manuel les indications nécessaires sur le procédé à suivre.

Enfin quand l'élève aura disséqué tous les organes de la pièce qui lui est échue en partage, il fera bien avant de l'abandonner, d'étudier tout spécialement les insertions des muscles, après avoir sectionné ceux-ci à deux ou trois centimètres de leur point d'attache.

**Dissection des artères.** — Leur recherche et leur dissection sont particulièrement facilitées, grâce au système des injections repletives, faites à l'aide d'une masse solidifiable ; en effet, souvent rien que par le toucher, on reconnaîtra la situation d'une artère injectée.

La dissection des artères non injectées est un travail très-ingrat et très-peu profitable, surtout s'il s'agit d'en montrer les branches de petit calibre ; aussi considérons-nous ce genre de dissection comme une perte de temps.

Lors de la préparation des artères, il est tout aussi important d'étudier soigneusement leurs rapports que leur mode de distribution, et quand, dans une région déterminée, une artère principale se trouve superficiellement placée, on commencera par étudier la topographie de la région.

En règle générale, on prépare les artères en allant du tronc vers les branches. Toutefois en anatomie topographique on est obligé de s'écarter fréquemment de cette règle ; comment, en effet, isoler un tronc artériel profondément situé, sans s'exposer à endommager les branches qui en partent lorsque celles-ci occupent une position superficielle ?

Pour disséquer les artères on se sert presque exclusivement de scalpels pointus, à l'aide desquels on fait dans la direction du vaisseau de petites incisions

superficielles, de manière à fendre la gaine conjonctive qui les enveloppe. Le tissu conjonctif doit être séparé non pas par petites portions, mais en assez grands lambeaux à la fois, ce que l'on obtiendra sans trop de peine si l'on commence à l'enlever au niveau de l'angle de bifurcation des artères ; il doit être enlevé complètement de manière à ce que les vaisseaux soient bien nettoyés.

On évitera de saisir les vaisseaux directement avec la pince, sous peine de les écraser ; cet instrument ne doit servir qu'à pincer le tissu conjonctif ambiant. On ne doit pas non plus exercer sur eux de tractions trop considérables, qui ont pour résultat de briser les vaisseaux et surtout d'en altérer les rapports ; on les laissera, comme les muscles, adhérents aux plans profonds par quelques brides cellulaires.

**Dissection des veines.** — Nous avons peu de choses à ajouter à ce qui précède.

Les veines doivent être conservées au même titre que les artères. Cependant lorsque le trajet des branches veineuses est entièrement semblable à celui des branches artérielles, et que de plus celles-ci, de même que les nerfs, sont très abondants dans une région déterminée, nous conseillons d'enlever les veines secondaires et de ne conserver que les gros troncs ; la préparation y gagnera en netteté et l'élève simplifiera sa tâche.

Il va de soi que lors de la section des veines il faut par des ligatures empêcher toute hémorrhagie de se produire ; car le sang qui se répand sur une pièce anatomique la souille d'une manière irréparable. On agira de même si l'on pique une veine volumineuse.

**Préparation des articulations.** — Autant que



possible on entreprendra leur préparation sur des pièces fraîches ; on peut facilement se les procurer, en utilisant dans ce but les cadavres autopsiés qui sont difficilement injectables.

Il est indispensable qu'avant de commencer son travail, l'élève connaisse l'articulation qu'il se propose de disséquer. Ce n'est qu'à cette condition qu'il évitera d'endommager la capsule articulaire, au niveau de ses points faibles, et les culs-de-sac de la synoviale.

Pour préparer une articulation, on commence par enlever les parties molles périphériques jusqu'à ce que l'on soit arrivé sur les ligaments et sur les os. Ceux-ci doivent être ruginés et privés de leur périoste.

La dissection d'une articulation n'est pas difficile au niveau des points où la capsule est épaisse, ni au niveau de ceux où elle forme des ligaments bien délimités ; on la dissèque dans le sens des fibres en ayant soin de la tendre ; il suffit ensuite de la gratter avec le manche du scalpel pour la débarrasser du tissu conjonctif lâche et lui donner un aspect brillant. Mais au niveau des culs-de-sac de la synoviale, il faut procéder avec précaution. Pour exposer les culs-de-sac, on doit renverser les muscles qui les recouvre en se servant plutôt du manche du scalpel que de sa lame ; il est inutile de chercher à nettoyer ces culs-de-sac trop complètement, sinon on les lèsera certainement. On se bornera à enlever le plus gros du tissu conjonctif qui les entoure, en ayant soin de ne jamais tourner la pointe du scalpel vers la synoviale. Si l'on a réussi à isoler les prolongements extra-articulaires de celle-ci, on pourra insuffler sa cavité.

Quand on a étudié l'aspect extérieur de l'articulation, on l'ouvre de façon à examiner sa conformation intérieure.

**Des premiers soins à apporter aux blessures que l'on peut se faire en disséquant.**

Les blessures que l'on peut se faire en disséquant sont beaucoup moins dangereuses aujourd'hui qu'autrefois, depuis que l'on injecte les cadavres avec un liquide conservateur. Néanmoins toute plaie de l'espèce, fût-elle même superficielle, doit être traitée de la même façon que si elle était destinée à entraîner de graves conséquences.

La première chose à faire en cas de blessure est de laver la plaie à grande eau, en même temps que l'on exerce, avec un lien, une constriction énergique, au-dessus de la partie blessée. Cette constriction a pour but non seulement de faire saigner la plaie, mais surtout, par l'obstacle qu'elle apporte au cours du sang, d'empêcher le passage des liquides ou des particules cadavériques dans la circulation. Quand la plaie aura saigné pendant deux, trois minutes, on la lavera avec une solution d'acide phénique à 5 % et on la saupoudrera d'iodoforme, puis on la recouvrira d'une rondelle de gaze antiseptique, sur laquelle on étendra quelques couches de collodion iodoformé, de façon à la mettre complètement à l'abri des influences nocives extérieures.

Avons-nous besoin d'ajouter que la personne qui soignera l'élève blessé, devra avoir les mains dans un état de propreté parfaite, et que si elle s'occupe de travaux anatomiques, elle devra se frotter énergiquement les mains avec une brosse et de l'eau savonneuse, puis les plonger pendant quelques minutes dans une solution antiseptique ?

Si la plaie, que l'on s'est faite, présente quelque étendue, nous conseillons de cesser le travail et

d'abandonner la salle de dissection ; si l'on continuait à disséquer, on devrait, en tous cas, recouvrir le doigt d'un doigtier de caoutchouc.

### **Répartition du travail.**


Nous n'avons, en traduisant ce manuel, rien changé à la répartition du travail telle qu'elle se fait dans les écoles anglaises, où la salle de dissection est toute la journée accessible aux étudiants. Nous nous sommes bornés à signaler, dans des notes mises au bas de la page, que le temps accordé pour faire chaque préparation est insuffisant, lorsque les élèves ne peuvent travailler que quelques heures par jour et qu'ils doivent le faire simultanément ; néanmoins nous croyons utile de résumer dans un tableau synoptique la façon dont devrait être, d'après nous, réparti le travail, dans l'hypothèse où les élèves ne peuvent fréquenter la salle d'amphithéâtre que pendant une partie de la journée ; nous n'indiquerons cette répartition que jusqu'au moment à partir duquel ils peuvent travailler sans se gêner les uns les autres.

Aussi longtemps que la position donnée au cadavre empêche certaines régions d'être disséquées et que les pièces ne sont pas séparées, les élèves sont tenus de travailler régulièrement et assidûment, de manière à ce que ceux de leurs condisciples qui attendent que certaines régions soient terminées, puissent commencer leur préparation à la date indiquée au tableau qui suit.

Tableau synoptique de la répartition du travail.

	TÊTE ET COU	MEMBRE SUPÉRIEUR	MEMBRE INFÉRIEUR	ABDOMEN	THORAX
1 <sup>er</sup> jour.	Parties molles de la voûte crânienne.	—	—	Périnée.	—
2 <sup>e</sup> jour.	Enlèvement du cerveau.	—	—	Id.	—
3 <sup>e</sup> jour.	Région de la nuque.	Organes superficiels de la face postérieure du tronc.	Région fessière.	—	—
4 <sup>e</sup> jour.	Id.	Id.	Id.	—	—
5 <sup>e</sup> jour.	Id.	Id.	Id.	—	—
6 <sup>e</sup> jour.	Muscles profonds du dos.	—	Creux poplité.	—	—
7 <sup>e</sup> jour.	Id.	—	Id.	—	—
8 <sup>e</sup> jour.	Moëlle épinière.	—	Région postérieure de la cuisse.	—	—
9 <sup>e</sup> jour.	Région cervicale latérale.	Région pectorale.	Région antérieure de la cuisse.	Paroi antéro-latérale de l'abdomen.	—
10 <sup>e</sup> jour.	Id.	Creux de l'aisselle.	Id.	Id.	—
11 <sup>e</sup> jour.	Id.	Id.	Id.	Id.	—
12 <sup>e</sup> jour.	Id.	Id.	Id.	Id.	—
13 <sup>e</sup> jour.	Id.	Id.	Id.	Cavité abdominale.	—
14 <sup>e</sup> jour.	Id.	Id.	Région interne de la cuisse.	Id.	—
15 <sup>e</sup> jour.	Dissection de la face.	Séparation du membre supérieur.	Séparation du membre inférieur.	Id.	Paroi thoracique.





## PREMIÈRE PARTIE.

### DE LA TÊTE ET DU COU.

**L**e cadavre commence par être placé, pendant deux jours, dans une position semblable à celle requise pour pratiquer l'opération de la taille périnéale ; le premier jour est consacré à la dissection des parties molles de la voûte crânienne ; le second, à l'enlèvement du cerveau.

#### **Des parties molles de la voûte crânienne.**

La composition de l'enveloppe épicroânienne varie suivant le point où on l'examine. Au dessus du niveau de la ligne courbe temporale, elle est formée, de chaque côté du crâne, par cinq couches qui, de la surface vers la profondeur, sont les suivantes : 1° la peau, 2° le fascia superficialis, 3° les muscles occipital et frontal, ainsi que leur aponévrose d'insertion, 4° une couche de tissu conjonctif lâche et 5° le périoste ou péricrâne.

En dessous du niveau que nous venons de considérer, le nombre des couches, constituant l'enveloppe épicroânienne, est encore plus considérable. On en décrit jusque huit, savoir : 1° la peau, 2° le fascia superficialis, 3° les muscles extrinsèques de l'oreille, 4° la portion latérale amincie de l'aponévrose épicroânienne, 5° sous celle-ci une petite quantité de tissu conjonctif lâche, 6° l'aponévrose temporale, 7° le muscle temporal et 8° le périoste.

Avant de commencer cette dissection, il faut pousser un billot sous la tête, de manière à ce qu'elle soit placée à une hauteur convenable.

**Incisions.** — Deux incisions sont nécessaires : la première, partant de la racine du nez, suit la ligne médiane, pour se terminer un peu en dessous de la protubérance occipitale externe ; la deuxième réunit les sommets des deux apophyses mastoïdes, en passant au dessus de la tête. De cette façon, quatre lambeaux cutanés se trouvent dessinés ; on les détache soigneusement du fascia superficialis sous-jacent dans lequel se ramifient les vaisseaux et les nerfs destinés à la peau.

**Muscles frontal et occipital.** — On enlève le fascia superficialis de la surface de ces muscles, mais avec grand soin, pour ne léser ni les vaisseaux ni les nerfs.

Lorsque leurs points d'attache auront été étudiés, il faut diviser l'aponévrose épicroânienne par deux incisions : la première, située sur la ligne médiane, comportera une longueur d'environ quatre centimètres ; la seconde, plus courte, sera dirigée perpendiculairement à la première. En soulevant les quatre angles ainsi délimités, on peut s'assurer que l'aponévrose épicroânienne repose sur un plan de tissu

conjonctif lâche, dépourvu de graisse, qui constitue la quatrième couche.

**Muscles extrinsèques de l'oreille.** — Il y en a trois ; ce sont : *l'auriculaire antérieur, l'auriculaire supérieur et l'auriculaire postérieur*. Ils sont très minces ; aussi faut-il une certaine expérience pour bien les isoler du fascia superficialis. Pour mieux les faire ressortir en les disséquant, il est nécessaire de tendre l'oreille dans le sens de leur direction.

**Nerfs de l'enveloppe épicroânienne.** — Les parties molles de la voûte sont richement pourvues de nerfs et de vaisseaux.

Les portions *frontale* et *pariétale* de l'enveloppe épicroânienne sont innervées par des rameaux que leur fournit le nerf frontal, issu du nerf ophthalmique de Willis. Ce sont : le *rameau frontal interne* et le *frontal externe*.

Le premier quitte l'orbite tout près de son angle supérieur et interne ; recouvert par l'orbiculaire des paupières, il se dirige vers le haut ; un peu au delà il traverse le muscle frontal pour se terminer, après un court trajet, dans la peau de la partie antérieure de la tête.

Le *frontal externe*, plus volumineux que le précédent, quitte l'orbite en se recourbant vers le haut au niveau de l'échancrure sus-orbitaire ; recouvert de la même façon que le frontal interne, il se divise en un rameau interne et en un rameau externe ; tandis que celui-ci ne devient superficiel qu'au niveau de l'aponévrose épicroânienne, celui-là atteint la surface, après avoir traversé le muscle frontal.

Les rameaux nerveux que l'on rencontre dans la région *temporale* proviennent de trois sources différentes.



Les *rameaux temporaux et frontaux du facial* passent au-dessus de l'arcade zygomatique et fournissent des filets qui innervent le muscle auriculaire antérieur, le frontal, l'orbiculaire des paupières et le sourcilier.

Le *filet temporal du nerf orbitaire* est assez difficile à trouver en raison de sa délicatesse. Il traverse l'aponévrose temporale environ à deux ou trois centimètres au-dessus de l'arcade zygomatique, immédiatement en arrière d'un petit tubercule que présente le bord postérieur de l'os malaire. Il s'anastomose avec un filet issu d'un rameau temporal du facial ; ce filet anastomotique peut souvent aider à le trouver.

Le *nerf auriculotemporal* est situé immédiatement au-devant de l'oreille, accolé pour ainsi dire à l'artère temporale superficielle.

Dans la région *mastoïdienne* et dans la région *occipitale*, on rencontre quatre nerfs d'origine différente.

Le *rameau auriculaire postérieur du facial*, qui passe immédiatement derrière l'oreille, à la face externe de l'apophyse mastoïde. Le meilleur point de repère pour le trouver est constitué par l'artère auriculaire postérieure qu'il accompagne. Il se divise en une branche occipitale, destinée au muscle occipital, et en une branche auriculaire qui innerve l'auriculaire postérieur.

En cherchant le nerf auriculaire postérieur, on rencontrera certainement le rameau *mastoïdien* du grand auriculaire ; il se dirige vers le haut en croisant, sur un plan plus superficiel, l'apophyse mastoïde.

Le *nerf petit occipital* passe à égale distance de la protubérance occipitale externe et de l'oreille.

Le *nerf grand occipital*, assez volumineux, se porte vers le haut, un peu en dehors de la protubérance occipitale externe, dans le voisinage immédiat de l'artère occipitale.

**Vaisseaux de l'enveloppe épicroânienne.** — Deux petites artères, la *frontale interne* et la *sus-orbitaire*, quittent l'orbite pour se ramifier dans les téguments de la partie antérieure du crâne. Elles accompagnent les deux nerfs du même nom. Les veines correspondant à ces artères s'unissent à l'angle interne de l'orbite pour former la *veine angulaire* qui se continue dans la veine faciale.

L'*artère temporale superficielle*, appliquée sur l'aponévrose temporale immédiatement au-devant de l'oreille, se porte vers le haut ; à quelques centimètres au-dessus de l'arcade zygomatique, elle se divise en une branche antérieure et en une branche postérieure.

L'*artère auriculaire postérieure* se trouve placée dans l'angle compris entre le cartilage de l'oreille et l'apophyse mastoïde ; la *veine auriculaire postérieure* est relativement grosse ; elle s'ouvre dans la veine jugulaire externe, au niveau de l'angle du maxillaire inférieur.

L'*artère occipitale* passe à une petite distance en dehors de la protubérance occipitale externe.

Avant d'enlever le cerveau, il faut examiner la manière dont l'*aponévrose temporale* s'insère à la ligne courbe temporale, l'étude de ses autres points d'attache étant réservée pour plus tard.

### **Enlèvement du cerveau.**

Le second jour est consacré, par les élèves qui disloquent le cou et la tête, à l'enlèvement du cerveau.

La tête étant supportée par un billot, on fait le long de la ligne médiane une incision intéressant à la fois l'aponévrose épicroânienne, le tissu conjonctif lâche sous-jacent et le périoste. Cette incision s'étendra depuis la racine du nez jusqu'à la protubérance occipitale externe. On refoule ensuite, par de petits coups secs donnés avec le manche du scalpel, le périoste de manière à dénuder entièrement la voûte crânienne.

Au niveau de la ligne courbe temporale, on incise l'aponévrose ; puis, à travers cette incision, on introduit le scalpel entre le muscle et l'os et on le dirige en avant et en arrière ; on divise de la sorte complètement les points d'insertion de ce feuillet aponévrotique. Maintenant on n'éprouve plus aucune difficulté à détacher le muscle temporal, ainsi que son aponévrose, pour les renverser avec les téguments épicroâniens, vers l'oreille. Après s'être muni d'une scie, d'un maillet et d'une gouge, on commence la section de la voûte.

On peut avec avantage entourer le crâne d'un morceau de ficelle, le long de laquelle on trace au crayon la ligne de section.

En avant, celle-ci doit être faite à deux centimètres environ au-dessus de l'arcade orbitaire ; en arrière, elle doit passer par un point situé à égale distance de la protubérance occipitale externe et de l'angle supérieur de l'os occipital.

On ne divise à la scie que la table externe de l'os ; quand le diploé est atteint, ce qui se voit à la coloration rouge et à l'aspect humide que prend la sciure d'os, il faut se servir uniquement de la gouge et du maillet, à l'aide desquels on brise aisément la table interne, le long de la ligne de section.

En introduisant ensuite dans la partie antérieure de celle-ci le crochet situé à l'extrémité de la barre

transversale de la gouge et en tirant vers le haut, on arrive à séparer la voûte crânienne.

Ceci fait, on essuie avec une éponge la surface externe de la *dure-mère*, sur laquelle on reconnaîtra les ramifications de l'*artère méningée moyenne*; on recherchera aussi les *glandes de Pacchioni*; on étudiera en même temps les caractères que présente cette portion de la dure-mère que l'on a sous les yeux.

Cette étude terminée, on maintient la tête inclinée en avant et l'on incise circulairement la dure-mère tout le long de la ligne de section de la voûte crânienne; toutefois, on doit la laisser intacte en deux points: à l'extrémité antérieure et à l'extrémité postérieure de la ligne médiane.

On peut maintenant détacher partiellement la dure-mère de la convexité du cerveau et examiner l'*espace subdural*, le *sinus longitudinal supérieur*, dont on incise la paroi supérieure, de manière à voir quelles sont ses dimensions et sa direction, enfin la *faux du cerveau*.

Rien ne s'oppose plus actuellement à ce que l'on enlève le cerveau.

Après avoir divisé la faux du cervau au niveau de son insertion à l'apophyse crista-galli, on la renverse en arrière en même temps que cette portion de la dure-mère que l'on a déjà divisée. Ensuite, on retire le billot placé sous la tête, qu'on laisse prendre en arrière, tout en maintenant de la main gauche l'occiput et les lobes postérieurs du cerveau. Selon toute probabilité, les lobes frontaux, en vertu de leur propre poids, se détacheront de l'étage antérieur de la base, entraînant vraisemblablement avec eux les deux bulbes olfactifs.

Cependant, si tel n'était pas le cas, il faudrait

détacher délicatement avec les doigts la partie antérieure du cerveau et séparer avec le manche du scalpel les bulbes olfactifs de la lame criblée de l'ethmoïde ; pendant cette opération, les *nerfs olfactifs*, si délicats, qui naissent du bulbe, seront nécessairement rompus. On découvre ensuite les *nerfs optiques*, aisément reconnaissables à leur volume, à leur couleur blanche et à leur forme arrondie. Lorsqu'on les a divisés, on aperçoit les *deux artères carotides internes* et entre elles la *tige pituitaire* (1). Il faut également les sectionner pour exposer les *oculo-moteurs communs*, placés en arrière et en dehors des deux carotides ; on doit aussi les couper. L'élève peut maintenant examiner l'extrémité antérieure du bord libre de la tente du cervelet et se rendre compte de la façon dont elle est attachée à l'apophyse clinéoïde antérieure. En la soulevant, il verra, placés sous le bord libre de la tente, les *nerfs pathétiques*, fort minces, qui doivent être également divisés.

On tourne maintenant la tête de côté, de façon à ce que la face regarde l'épaule gauche. En soulevant avec les doigts la partie postérieure de l'hémisphère droit, on verra qu'il repose sur la tente du cervelet. On divise celle-ci le long de son bord adhérent, en ayant soin de ne pas endommager le cervelet qui lui est sous-jacent. Ceci fait, on écarte cette partie de la tente avec la pointe du scalpel. On répète la même opération du côté gauche.

Il faut maintenant rechercher et sectionner, de chaque côté, les deux portions de la *cinquième paire*

---

(1) En coupant les nerfs crâniens, il est avantageux de les sectionner, d'un côté près de leur origine apparente, de l'autre, au point où ils traversent la dure mère.

qui traverse la dure mère près du sommet du rocher ; l'*oculo moteur externe*, qui perfore cette membrane près du dos de la selle turcique ; le *facial* et l'*acoustique* qui pénètrent dans le conduit auditif externe ; la *neuvième*, *dixième* et *onzième paire* qui quittent la cavité crânienne en passant par le trou déchiré postérieur ; enfin l'*hypoglosse* qui traverse la dure-mère au niveau du canal condylien antérieur. En ce qui concerne la onzième paire, il faut, du côté droit, la laisser intacte à l'intérieur du crâne, en la sectionnant près de son origine médullaire ; du côté gauche, il convient de la diviser à son point de sortie, de façon à la laisser attachée au cerveau. On reconnaîtra aisément le nerf de la onzième paire ; il remonte à l'intérieur du canal rachidien et pénètre ensuite dans la cavité crânienne à travers le trou occipital. On introduit maintenant le scalpel dans le canal rachidien ; on divise les artères vertébrales au point où elles passent sur la face antérieure de la moelle épinière, que l'on sectionne également, ainsi que l'accessoire de Willis, du côté gauche, et les racines de la première paire rachidienne. En laissant retomber la tête en arrière et en dégagant doucement le cervelet et la moelle allongée, le cerveau tout entier se laissera facilement enlever. Par ce procédé, les veines de Galien, au moment où elles pénètrent dans le sinus droit, se trouvent nécessairement rompues.

Le cerveau doit être placé dans un liquide conservateur de manière à pouvoir être examiné plus tard. Pour le moment l'élève doit étudier la façon dont la dure mère revêt la base du crâne, ainsi que les différents prolongements qu'elle présente, savoir : la *faux du cerveau*, la *tente du cervelet*, la *faux du cervelet* et le *diaphragme de l'hypophyse*. Il examinera ensuite

les *points de sortie des différents nerfs crâniens*, ainsi que les vaisseaux que l'on rencontre à la face interne de la base du crâne.

**Sinus veineux.** — Chacun d'eux, à l'exception du sinus caverneux, doit être ouvert en incisant la dure mère qui en forme la paroi.

Ces sinus sont : le *sinus longitudinal supérieur et l'inférieur*, le *pressoir d'Hérophile*, le *sinus droit*, le *circulaire de l'occipital*, l'*occipital antérieur* et l'*occipital postérieur*, le *sinus latéral*, les *pétreux supérieur et inférieur*, le *sinus circulaire* et le *transverse de la selle turque*, enfin le *sinus sphéno-pariétal*. Quant au sinus caverneux, il vaut mieux en différer l'étude jusqu'au moment où on disséquera les organes qui se rendent dans la cavité orbitaire.

**Artères.** — Après avoir appris à connaître les canaux affectés à la circulation de retour, l'élève doit étudier les différentes artères qui amènent le sang à l'intérieur du crâne, savoir : les *artères carotides internes et vertébrales*, dont il n'examine que les points d'entrée; les *artères méningées*, dont la plus considérable est l'*artère méningée moyenne*. Les autres sont de petit calibre : la *méningée antérieure* venant de l'ethmoïdale se rencontre sur la lame criblée; la *petite méningée*, fournie par la maxillaire interne, passe par le trou oval; les artères méningées, données par la pharyngienne inférieure, traversent les trous déchirés antérieur et postérieur, ainsi que le canal condylien antérieur. Celles qui naissent de l'occipitale et de la vertébrale passent par le trou déchiré postérieur et par le trou occipital. Enfin on terminera l'examen des organes rencontrés à la base du crâne, par l'étude de l'*hypophyse*.

La position du cadavre devant être changée, il faut prendre certaines précautions pour conserver la tête en bon état ; aussi, introduira-t-on, à l'intérieur de la cavité crânienne, de l'étoffe imbibée d'alcool ou d'acide phénique. La voute crânienne doit être remise en place ; on la maintiendra dans sa position normale, en suturant les quatre lambeaux formés par les téguments épicroâniens. Cette pratique a en outre l'avantage de laisser à la tête sa forme habituelle et d'éviter que, dans la suite, on ne se fasse une conception fautive de la situation de certains organes.

### **Face postérieure du tronc.**

La position du cadavre est changée le troisième jour ; actuellement, il repose, par sa face antérieure, sur des billots placés sous le thorax et sous le pelvis ; la tête doit pendre librement sur l'un des bouts de la table.

Pendant les quatre jours durant lesquels le cadavre reste dans cette position, les élèves à qui appartient la tête et le cou doivent disséquer la face postérieure des régions cervicale, dorsale, lombaire et sacrée, puis procéder à l'enlèvement de la moëlle épinière ; ceux qui préparent le membre supérieur contribuent à faire cette dissection. Ils ont deux jours pour préparer le fascia superficialis et l'aponévrose d'enveloppe au niveau de la région dorsale et de la région lombaire, ainsi que les organes qui relient le membre supérieur à la face postérieure du tronc, c'est-à-dire le trapèze en-dessous de la septième vertèbre cervicale, le grand dorsal, le rhomboïde ainsi que leurs vaisseaux et leurs nerfs. L'angulaire de l'omoplate et le muscle omo-hyoïdien resteront une possession commune.



Les organes que l'élève qui prépare la tête et le cou doit examiner, sont :

1. Le fascia superficialis au niveau de la nuque ;
2. Les nerfs superficiels de la nuque ;
3. La portion cervicale du muscle trapèze ;
4. Le nerf accessoire de Willis ;
5. La branche fournie au trapèze par le plexus cervical ;
6. L'artère cervicale superficielle et la scapulaire postérieure ;
7. L'angulaire de l'omoplate ;
8. L'origine du muscle omo-hyoïdien ;
9. Les muscles petits dentelés ;
10. L'aponévrose vertébrale et l'aponévrose lombo dorsale ;
11. Les muscles splénius du cou et de la tête ;
12. Le muscle sacro épineux et sa subdivision ;
13. Le muscle grand complexus ;
14. Le ligament de la nuque ;
15. Les branches postérieures de tous les nerfs rachidiens ;
16. Les vaisseaux de la région du dos ;
17. Le triangle sous-occipital et les muscles qui le délimitent ;
18. Les muscles transversaire épineux, compliqué de l'épine, rotateurs des vertèbres, surcostaux courts, intertransversaires et interépineux ;
19. La moëlle épinière et les méninges rachidiennes.

Pendant les deux premiers jours, l'élève se contentera d'examiner les organes les plus superficiels de la région de la nuque et préparera, avec celui de ses condisciples qui dissèque le bras, les organes qui constituent une possession commune.

Le *premier jour* doit être consacré à la dissection de la peau et des nerfs superficiels ainsi qu'à l'étude partielle du triangle cervical postérieur.

Le *deuxième jour*, le trapèze sera renversé et ce de manière à ce que l'on puisse examiner l'angulaire de l'omoplate et sa branche nerveuse, l'artère scapulaire postérieure, l'artère cervicale superficielle, l'artère et le nerf suscapulaires, ainsi que l'origine du muscle omo-hyoïdien.

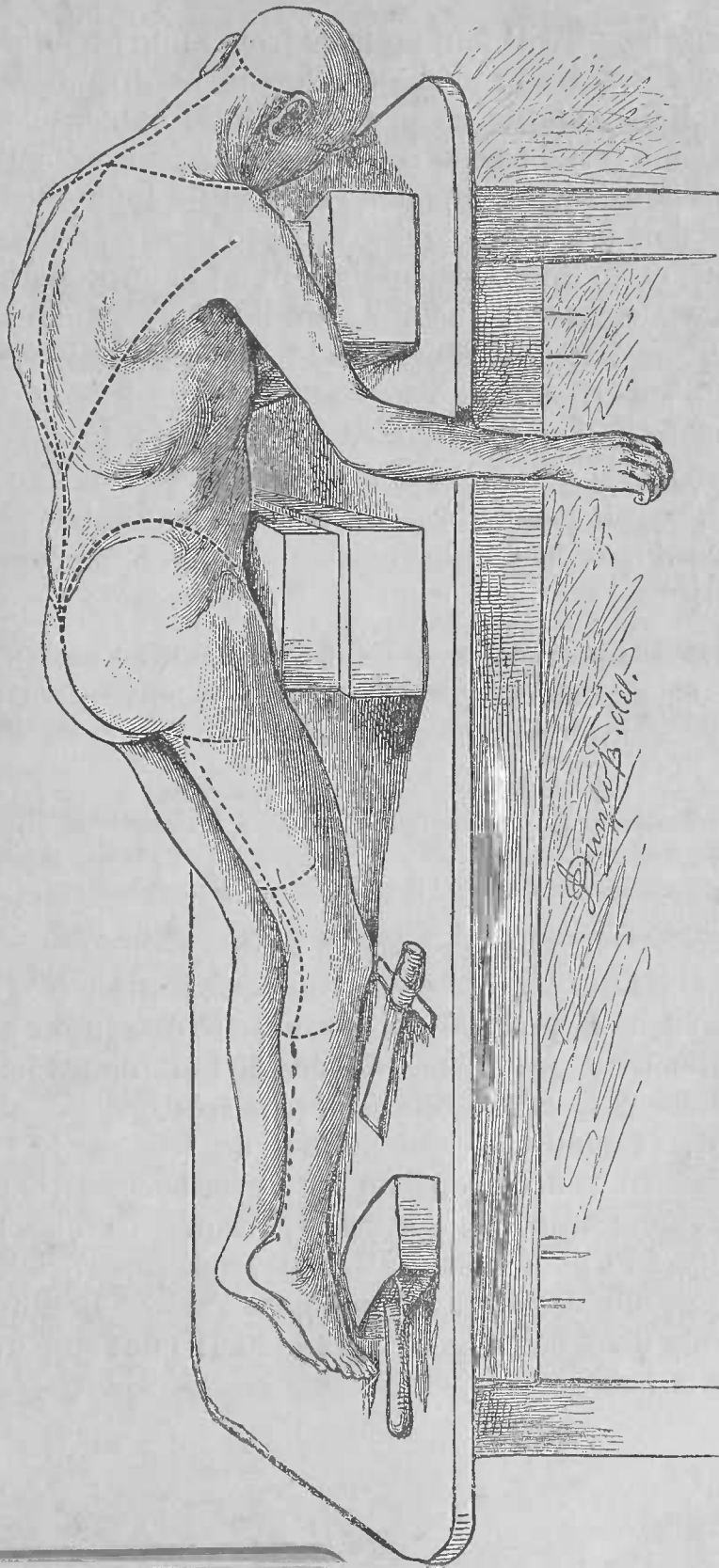


PLANCHE I.

**Incisions.** — Il faut en faire trois : une première le long de la ligne médiane, depuis la protubérance occipitale externe jusqu'à l'apophyse épineuse de la septième vertèbre cervicale ; une deuxième s'étendant transversalement, depuis l'extrémité inférieure de l'incision précédente jusqu'au bord externe de l'acromion ; enfin une troisième allant de la protubérance occipitale externe jusqu'à l'oreille. (V pl. I) Le lambeau quadrilatère ainsi formé doit être détaché du fascia superficialis.

Quand on atteindra la région latérale du cou, on tournera la tête du côté opposé, car si l'on s'écarte un tant soit peu de la peau, on s'expose à glisser sous le bord postérieur du muscle sterno-cleido-mastoïdien.

**Nerfs superficiels.** — Ils proviennent en partie des branches postérieures des nerfs cervicaux, en partie de leurs branches antérieures.

Sont issus : *a*) des branches postérieures : le grand occipital et les rameaux cutanés du troisième, du quatrième et du cinquième nerf cervical ;

*b*) des branches antérieures : le petit occipital et le grand auriculaire.

On doit chercher en premier lieu le *grand occipital*. Il traverse le trapèze à environ deux centimètres en-dessous de la protubérance occipitale externe et à un centimètre à peu près en dehors de la ligne médiane. L'aponévrose étant généralement très épaisse en ce point, la méthode, qui permet de trouver le plus facilement le nerf, consiste à enlever successivement de minces tranches de fascia, jusqu'à ce que l'on atteigne le plan musculaire. Devenu superficiel, le nerf grand occipital accompagne l'artère occipitale et tous deux se dirigent vers le haut pour se perdre dans la peau.

*Les rameaux cutanés issus de la branche postérieure du troisième, du quatrième et du cinquième nerf cervical* pénètrent dans le fascia superficialis tout près de la ligne médiane, pour se diriger ensuite transversalement en dehors et innerver la peau de la nuque.

Le *troisième nerf cervical* envoie de plus, vers le tégument qui recouvre l'occiput, un rameau relativement volumineux qui s'anastomose avec le grand occipital au côté externe duquel il passe.

*Nerf petit occipital.* On le trouvera en incisant le fascia le long du bord postérieur du muscle sterno-cleido-mastoïdien.

*Nerf grand auriculaire.* En tournant la tête du côté opposé et en divisant le fascia au niveau de la surface externe du muscle sterno-cleido-mastoïdien, suivant une ligne oblique partant du milieu du bord postérieur de ce muscle pour aboutir au lobule de l'oreille, on ne manquera pas de le trouver. Cette incision correspond au trajet suivi par le nerf. Au niveau du lobule de l'oreille, le nerf grand auriculaire se divise en rameaux faciaux, auriculaires et mastoïdiens; pour le moment on ne doit examiner que ces deux derniers groupes de rameaux.

**Triangle cervical postérieur.** — La position qu'occupe le cadavre actuellement ne permet de se faire qu'une idée imparfaite de ce triangle; en effet, on ne peut en examiner que la partie la moins importante, la partie supérieure. (Pour la description de ce triangle, voir plus loin celle des deux triangles cervicaux).

Pour en exposer les limites, le fond et les organes y contenus, on doit commencer par nettoyer la portion cervicale du trapèze. Dans l'intervalle laissé entre le

trapèze et le sterno-mastoïdien, on observe deux autres muscles, à direction assez oblique : le splénius de la tête, plus bas l'angulaire de l'omoplate. Il faut également les nettoyer, ainsi que le bord postérieur du sterno-mastoïdien ; mais ici, il faut procéder avec soin, car on doit avant tout éviter de détacher le muscle sterno-mastoïdien pour ne pas déranger les nerfs cervicaux qu'il recouvre et que l'on étudiera d'une manière plus profitable quand le cadavre sera retourné ; quant à l'accessoire de Willis et à la branche du trapèze, ils doivent être disséqués.

Entre le trapèze et le sterno-mastoïdien, quand leurs insertions à l'occipital ne se confondent pas, on rencontre l'artère occipitale, appliquée sur le muscle grand complexe reconnaissable à la direction verticale de ses fibres.

**Nerf accessoire de Willis.** — Il entre dans le triangle cervical postérieur au point où il vient de traverser le muscle sterno-mastoïdien. Il croise le triangle obliquement de haut en bas et d'avant en arrière, pour disparaître sous le bord antérieur du trapèze.

**La branche du trapèze,** le plus souvent double, provient du troisième et du quatrième nerf cervical. Quittant le bord postérieur du sterno-mastoïdien, elle traverse le triangle parallèlement au nerf accessoire de Willis, mais à un niveau inférieur ; de plus, elle est moins volumineuse que lui, ce qui permettra aisément de la distinguer du nerf de la onzième paire. Elle disparaît sous le bord antérieur du muscle trapèze.

Le deuxième jour, le trapèze doit être divisé et renversé. Ce travail se fait en commun avec l'élève qui dissèque le membre supérieur. On sépare

d'abord le muscle de l'os occipital, on le sectionne ensuite à un centimètre en dehors des apophyses épineuses (1).

Après l'avoir isolé, on le rejette en dehors vers son insertion à l'omoplate. A sa face profonde, se voient le nerf accessoire de Willis, la branche que lui fournit le plexus cervical, ainsi que l'artère cervicale superficielle. Pendant que l'élève à qui appartient le bras dissèque ces différents organes, celui qui prépare la nuque poursuit l'artère cervicale superficielle jusqu'à son origine du tronc qui lui donne naissance, ainsi qu'à l'artère scapulaire postérieure (2).

**Muscle angulaire de l'omoplate.** — Il convient maintenant de le disséquer et de déterminer ses points d'attache. En le nettoyant, on cherchera les rameaux nerveux, généralement au nombre de deux, qui lui sont destinés. De plus, à sa face profonde passent le *nerf du muscle rhomboïde*, ainsi que l'*artère scapulaire postérieure*. Généralement le nerf du rhomboïde fournit un ou deux rameaux à l'angulaire. L'artère scapulaire postérieure doit être poursuivie jusqu'à son point d'origine. On exposera l'artère cervicale transverse au-delà de ce point avec plus de profit lorsque le cadavre sera retourné. Elle se divise en cervicale superficielle et en scapulaire postérieure près du bord externe de l'angulaire.

---

(1) En détachant les muscles, il faut avoir soin de conserver attachés au plan profond les nerfs qui les traversent. (Note du traducteur.)

(2) L'artère cervicale superficielle et l'artère scapulaire postérieure sont souvent les branches terminales d'un tronc commun, appelé par quelques auteurs artère cervicale transverse ; d'autres fois, la scapulaire postérieure naît isolément de la troisième portion de l'artère sous clavière.

(Note du traducteur.)

**Muscle omohyoïdien, artère et nerf sus-scapulaires.**

— On les cherchera au niveau du bord supérieur de l'omoplate, près de l'échancrure coracoïdienne. Cette dissection se fait avec l'élève, qui prépare le membre supérieur. Actuellement, il convient de n'isoler ces organes que sur une étendue de deux à trois centimètres à partir du bord supérieur de l'omoplate.

Ici finit le travail du deuxième jour. Il faut que, le même jour, l'élève, à qui appartient le membre supérieur, ait terminé la dissection des organes qui relient le bas à la face postérieure du tronc pour permettre à son condisciple d'examiner maintenant les organes profonds du dos.

Il est accordé deux jours pour faire cette dissection, qui est répartie de la façon suivante : le premier jour est consacré à l'étude des muscles, des aponévroses, des nerfs et des vaisseaux du dos, à l'exception du triangle sous-occipital, dont la préparation, ainsi que celle de la moëlle épinière, se fera le deuxième jour. Si l'élève ne peut examiner tous ces organes dans ce laps de temps, il faut différer l'étude du triangle sous-occipital jusqu'après la séparation de la tête.

Avant de disséquer les organes profonds du dos, on prépare les muscles petits dentelés supérieur et inférieur. On étudie ensuite l'aponévrose vertébrale et l'aponévrose lombo-dorsale.

**Aponévrose vertébrale.** — Elle est assez résistante, quoique mince et transparente ; elle forme un pont membraneux au-dessus de la gouttière costo-vertébrale et y maintient les muscles profonds du dos. Pour en voir les points d'attache, on incise transversalement cette aponévrose vers le milieu de la région dorsale, puis on introduit sous elle le manche du

scalpel; en le poussant en dedans, entre l'aponévrose et les muscles, on peut voir qu'elle s'insère d'une part aux apophyses épineuses et aux ligaments surépineux; en le poussant en dehors, on s'assurera que d'autre part elle est attachée très fortement aux angles des côtes. Vers le bas elle se continue dans l'aponévrose d'origine du petit dentelé inférieur et du grand dorsal pour former le feuillet superficiel de l'aponévrose lombo-dorsale.

**Aponévrose lombo-dorsale.** — Elle s'insère à la colonne vertébrale par trois feuillets distincts; actuellement, on ne peut voir que le *feuillet superficiel* qui s'étend en dehors aux deux côtés des apophyses épineuses des vertèbres lombaires. Si l'on divise ce feuillet longitudinalement, à environ trois centimètres en dehors de la ligne médiane, et qu'on le détache du muscle sacro-épineux sous-jacent, on verra qu'il est attaché aux apophyses épineuses lombaires, ainsi qu'aux ligaments surépineux; vers le bas, il se fixe à la crête éliaque, ainsi qu'à l'aponévrose d'insertion sous-jacente du muscle sacro-épineux, là où ce muscle recouvre le sacrum.

En repoussant maintenant en dedans, avec les doigts, le sacro-épineux, on découvrira le *feuillet moyen* de l'aponévrose lombo-dorsale; de plus, on se rendra compte de la façon dont les feuillets postérieurs et moyens se confondent au niveau du bord externe du muscle; on verra aussi que le feuillet moyen s'insère aux sommets et aux bords des apophyses transverses des vertèbres lombaires.



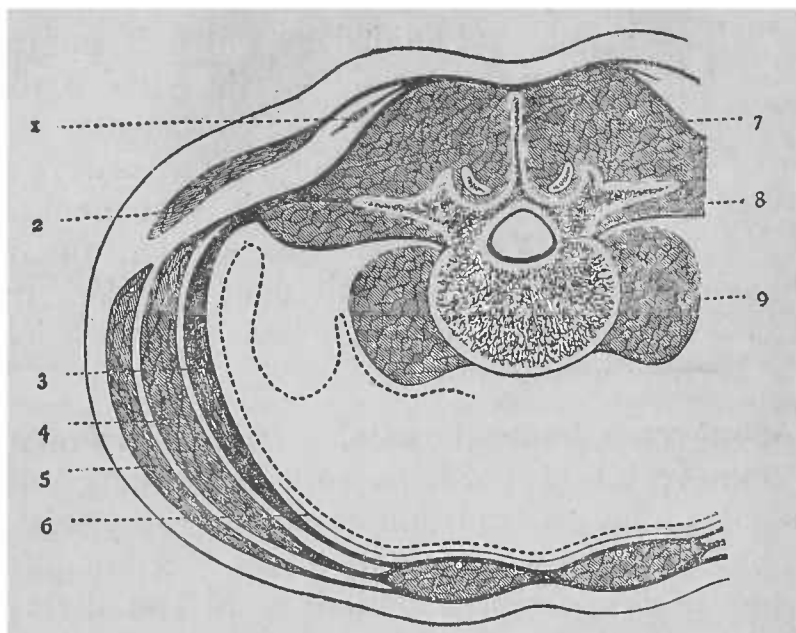


FIG. I.

REPRÉSENTATION SCHÉMATIQUE DE L'APONÉVROSE LOMBO-DORSALE.

1. Petit dentelé postérieur et inférieur. — 2. Grand dorsal. — 3. Transverse de l'abdomen. — 4. Oblique interne de l'abdomen. — 5. Oblique externe de l'abdomen. — 6. Fascia transversalis. — 7. Sacro-épineux. — 8. Carré des lombes. — 9. Psoas.

Enfin, on met à nu le carré des lombes en incisant le feuillet moyen tout près de son insertion vertébrale ; si on le détache de la face postérieure du muscle jusqu'au niveau de son bord externe et qu'on repousse le carré des lombes en dedans, on tombera sur le *feuillet antérieur* de l'aponévrose lumbodorsale.

On exposera d'une part son union avec le feuillet moyen, d'autre part son insertion au corps des vertèbres, en un point voisin de celui où naissent les apophyses transverses.

**Muscle splénius.** — Le petit dentelé supérieur doit être divisé tout près de son origine à la colonne

vertébrale et renversé en dehors, de façon à ce que le splénius puisse être entièrement disséqué. Pour se faire une idée exacte de l'insertion du splénius de la tête à l'os occipital, il faut sectionner l'insertion occipitale du sterno-mastoïdien jusqu'au niveau de l'apophyse mastoïde; sous aucun prétexte cependant, il ne faut le détacher de cette saillie osseuse.

On procède maintenant à la dissection du **muscle sacro-épineux**. On commence par détacher le muscle splénius à son origine pour le renverser en haut et en dehors vers son point d'insertion.

Pendant cette opération, il faut prendre soin de ne pas léser les rameaux cutanés des nerfs cervicaux qui le traversent. On enlève ensuite l'aponévrose vertébrale, et l'on rejette en dehors le grand dorsal, le petit dentelé inférieur et le feuillet superficiel de l'aponévrose lombo-dorsale, de manière à pouvoir disséquer le sacro-épineux et les trois colonnes musculaires qui en sont la continuation.

La colonne externe est formée par le sacro-lombaire et ses muscles accessoires et par le cervical descendant, la moyenne par le long dorsal, par le muscle transversaire de la nuque et par le petit complexe, l'interne par l'épineux du dos.

**Artère occipitale.** — On peut étudier maintenant la seconde portion de son trajet, c'est-à-dire cette portion du vaisseau comprise entre l'apophyse mastoïde, sous laquelle il passe, et le point où il traverse le muscle trapèze. Pour l'exposer, il faut sectionner le petit complexe à une courte distance de son point d'insertion à l'apophyse mastoïde, et le refouler, ainsi que le splénius, autant que possible vers le haut. De cette portion de l'artère naissent l'artère mastoïdienne, l'artère cervicale descendante

et des rameaux musculaires. Deux veines accompagnent l'artère occipitale.

**Muscle grand complexus.** — En le nettoyant et en définissant ses points d'insertion il faut faire attention de ne pas endommager les rameaux internes fournis par la branche postérieure du deuxième, du troisième, du quatrième et du cinquième nerf cervical. Le premier de ceux-ci, le grand nerf occipital, court peu de risques d'être lésé, en raison de son volume considérable, mais il n'en est pas de même des autres ; tous quittent le muscle tout près de la ligne médiane.

On détache maintenant le grand complexus de son origine à l'os occipital pour le rejeter en dehors. Cette opération réclame beaucoup de soin, non seulement à cause des nerfs qui traversent le muscle, mais aussi à cause des organes importants qui lui sont sous-jacents. Sa portion supérieure recouvre le triangle sous-occipital ainsi que les muscles qui délimitent cet espace ; sa portion inférieure est placée au-dessus du muscle transversaire épineux. Tous ces organes sont recouverts par une aponévrose forte et épaisse, dans laquelle se ramifient quelques-uns des nerfs cervicaux ; c'est ici que l'on rencontre, à la face externe du muscle demi-épineux du cou, l'anastomose entre la branche ascendante de l'artère cervicale profonde et l'artère cervicale descendante,

L'étudiant doit spécialement rechercher un filet issu du premier nerf cervical qui se distribue au grand complexus, ainsi qu'un rameau plus volumineux que le grand nerf occipital fournit au même muscle.

Une lame fibreuse, située sur la ligne médiane, sépare les bords internes des deux muscles grand complexus ; c'est le *ligament de la nuque*.

Il faut, après avoir étudié les caractères et les insertions de ce ligament, disséquer l'*artère cervicale descendante*, et la *branche ascendante de la cervicale profonde* qu'accompagne une veine de même nom. Celle-ci reçoit les veines occipitales pour s'ouvrir plus tard dans la veine vertébrale, au niveau de l'apophyse transverse de la dernière vertèbre cervicale.

**Branches postérieures des nerfs rachidiens.** — Toutes, à l'exception de quatre, nées du premier nerf cervical, du quatrième, du cinquième et du sixième nerf sacré, se divisent en un *rameau externe* et en un *rameau interne*.

**Région cervicale.** — La branche postérieure du premier nerf cervical sera examinée en même temps que le triangle sous-occipital.

Les *rameaux externes* sont uniquement destinés aux muscles de la région; ils innervent le splénius du cou, ainsi que les muscles qui continuent le sacro-épineux au niveau de la nuque.

Les *rameaux internes* ou *musculo-cutanés* ne se distribuent pas de la même façon; ils ne présentent pas non plus les mêmes rapports.

Les *rameaux internes* du *deuxième*, du *troisième*, du *quatrième* et du *cinquième nerf cervical* se dirigent en dedans vers les apophyses épineuses, sous le muscle grand complexe, à la face externe du demi-épineux du cou; près de la ligne médiane, ils deviennent superficiels après avoir traversé le grand complexe, le splénius et le trapèze. Ils donnent dans le trajet des filets aux muscles voisins.

Le *rameau interne du deuxième nerf cervical*, le *grand occipital*, est remarquable par son volume; il passe entre l'atlas et l'axis et contourne le bord

inférieur du muscle grand oblique auquel il fournit quelques filets. Il traverse le grand complexe et le trapèze pour devenir superficiel. Il donne aussi quelques filets au grand complexe.

Le *rameau interne du troisième nerf cervical* envoie de même un filet à la peau de l'occiput.

Les *rameaux internes, issus des branches postérieures des trois derniers nerfs cervicaux*, se dirigent en-dedans comme les précédents, mais ils passent sous le muscle demi-épineux du cou dans lequel ils se perdent (1).

**Région dorsale.** — Les *rameaux externes*, fournis par les branches postérieures dorsales, passent sous la colonne musculaire moyenne et apparaissent dans l'interstice compris entre le muscle sacro-lombaire et le long dorsal, auxquels ils sont destinés. Les *six rameaux supérieurs* se perdent dans ces muscles; les *six inférieurs* sont plus volumineux, ils innervent les mêmes muscles et deviennent superficiels après avoir traversé le muscle petit dentelé inférieur et le grand dorsal, suivant une ligne qui réunirait entre eux les angles des côtes.

Les *six rameaux inférieurs et internes* sont destinés au muscle compliqué de l'épine, les *six rameaux supérieurs internes* se dirigent en dedans, entre le muscle compliqué de l'épine et le transversaire épineux qu'ils innervent, puis, après avoir traversé le muscle splénus, le rhomboïde et le trapèze, ils deviennent superficiels.

**Région lombaire.** — Les *cinq rameaux internes lombaires* sont exclusivement musculaires, ils se dis-

---

(1) Cependant ils émettent quelques filets cutanés. L'existence de ces filets est niée par certains auteurs. (Note du traducteur.)

tribuent au muscle compliqué de l'épine. Les *rameaux externes* innervent le sacro-épineux et les muscles intertransversaires lombaires, les *trois rameaux supérieurs*, de volume considérable, traversent l'aponévrose du grand dorsal pour se répandre dans la peau de la partie postérieure des fesses.

La dissection des nerfs sacrés doit être différée jusqu'après l'étude du muscle compliqué de l'épine.

**Vaisseaux de la nuque et du dos.** — L'élève a déjà disséqué dans la région de la nuque l'artère cervicale profonde, l'artère occipitale et sa branche descendante. Plus tard il rencontrera, mais plus profondément, une petite portion de l'artère vertébrale; de plus, si le cadavre est bien injecté il découvrira, au niveau des espaces intertransversaires, des ramuscules qui sont fournis par l'artère vertébrale et qui se distribuent aux muscles de la région.

Dans la *région dorsale*, les *rameaux dorseaux des artères intercostales* font leur apparition entre les apophyses transverses.

Dans la *région lombaire*, des rameaux semblables sont fournis par les artères lombaires.

On procédera maintenant à l'étude des **muscles de la couche la plus profonde du dos.**

On enlève d'abord le muscle épineux du dos, sous lequel on trouve le *transversaire épineux* que l'on détache ensuite ainsi que le sacro-épineux, pour exposer le *muscle compliqué de l'épine*; en soulevant celui-ci on voit les muscles *rotateurs des vertèbres, interépineux et intertransversaires.*

**Branches postérieures des nerfs sacrés.** — Pour découvrir les trois premières branches, il faut détacher le muscle compliqué de l'épine, au niveau des trois trous sacrés supérieurs et postérieurs; elles se

divisent également en un rameau externe et en un rameau interne.

Les *rameaux internes* se perdent dans le muscle compliqué de l'épine.

Les *rameaux externes* s'unissent entre eux ainsi qu'au dernier lombaire et au quatrième sacré pour former des arcades d'où naissent des filets qui, après avoir traversé le grand ligament sacro sciatique, deviennent superficiels et se distribuent à la peau de la partie postérieure des fesses.

Les *trois dernières branches* ne se divisent pas comme les précédentes; elles se ramifient à la face postérieure du coxyx et de la partie inférieure du sacrum.

Enfin, à la face postérieure des lames vertébrales on cherchera à voir le *plenus veineux extra-rachidien postérieur*.

Le dernier jour, pendant lequel le cadavre reste placé dans la position actuelle, est consacré à la dissection du triangle sous-occipital et à la préparation de la moëlle épinière, de ses membranes et de ses vaisseaux.

**Triangle sous-occipital.** — Ce petit triangle se trouve exposé après l'enlèvement du muscle grand complexe. Il est délimité par trois muscles; en haut et en dedans par le grand droit postérieur de la tête, en bas par le grand oblique, en haut et en dehors par le petit oblique. Le fond du triangle est formé par un des côtés de l'arc postérieur de l'atlas et par le ligament occipito-atloïdien postérieur. Dans ce triangle on rencontre une partie de l'artère vertébrale et la branche postérieure du premier nerf cervical.

Il faut commencer par isoler partiellement cette

branche pour éviter de la léser ultérieurement ; ceci se fait le mieux en poursuivant jusqu'à leur origine les filets qu'elle donne au grand complexus, ou si l'on n'y réussit pas, en recherchant le filet fourni par elle au grand droit postérieur de la tête.

Le tissu qui entoure cette branche est assez résistant, aussi la dissection en est-elle un tant soit peu difficile.

On procède maintenant à la préparation des muscles droits postérieurs et obliques de la tête, de l'artère vertébrale et de la première branche cervicale postérieure. Dans le cas où l'on n'aurait pas encore trouvé celle-ci, on la chercherait entre l'artère vertébrale et l'arc postérieur de l'atlas.

**Ouverture du canal rachidien.** — On commence par nettoyer complètement, de chaque côté, les lames des vertèbres, ainsi que les apophyses épineuses, et l'on détache de la face supérieure du sacrum le muscle compliqué de l'épine, tout en conservant les branches postérieures des nerfs spinaux, de façon à ce que l'on puisse dans la suite en voir l'origine.

On enlève ensuite, toute d'une pièce, la paroi postérieure du canal rachidien à l'aide de la scie, qui doit entamer les lames vertébrales depuis la troisième vertèbre cervicale jusqu'à l'ouverture inférieure du canal sacré ; au préalable on coupera les ligaments jaunes.

En faisant cette préparation il ne faut pas perdre de vue : 1° que la section doit porter sur un point des lames situé immédiatement en dedans des apophyses articulaires ; 2° que la scie doit être dirigée suivant un plan légèrement oblique en-dedans ; 3° que lors de la section des vertèbres cervicales, la tête doit pendre librement sur le bout de la table et être



repoussée autant que possible en avant, tandis que l'on scie du bas en haut ; 4° qu'au niveau de la région lombaire, l'opération sera facilitée, si l'on place un billot sous l'abdomen et que l'on retire ceux placés sous le pelvis et sous le thorax. Peut-être à ce niveau faudra-t-il se servir de la gouge et du maillet. On mettra de côté les lames et les apophyses épineuses, de manière à pouvoir étudier plus tard les ligaments qui les unissent.

Dans le tissu conjonctif lâche et gras interposé entre la paroi osseuse et la dure mère se ramifient un grand nombre de petites artères et de veines assez volumineuses.

**Artères spinales.** — Si le cadavre est bien injecté, on rencontrera, passant à travers chaque trou de conjugaison, une petite *artère spinale* dont l'origine varie suivant la région que l'on considère ; elles proviennent de l'artère vertébrale dans la région cervicale, des rameaux dorsaux des artères intercostales et lombaires dans les régions dorsale et lombaire.

De plus, dans la région cervicale l'artère cervicale ascendante fournit des rameaux au canal rachidien ; l'artère sacrée latérale émet des rameaux similaires dans la région sacrée.

A la face antérieure des lames vertébrales, on cherchera à voir le *plexus intra-rachidien postérieur*.

**Méninges rachidiennes.** — On nettoie la face postérieure et externe de la dure mère en enlevant le tissu conjonctif lâche et gras qui la recouvre, ainsi que le plexus veineux intra-rachidien postérieur ; on expose en même temps les gaines fibreuses fournies par la dure mère aux nerfs rachidiens.

On examine ensuite successivement chacune des méninges rachidiennes, savoir : la dure mère, l'arachnoïde, en ayant soin d'inciser dans toute l'étendue de la ligne médiane la dure mère avec des ciseaux et de ne pas endommager l'arachnoïde sous-jacente.

La première sera examinée avec plus d'avantage, après l'enlèvement de la moëlle. Cette étude terminée, on examine la moëlle épinière *in situ*, les nerfs rachidiens et leurs racines, ainsi que la façon dont ils sortent du canal vertébral et leur mode de division.

Pour ce faire, il est nécessaire d'ouvrir deux ou trois des trous de conjugaison en sectionnant, à la cisaille, les apophyses articulaires correspondantes; on verra que les troncs des nerfs rachidiens aussitôt fermés se divisent en une branche antérieure et en une branche postérieure.

**Enlèvement de la moëlle épinière et de ses enveloppes.** — On la sectionne dans la région cervicale aussi haut que possible, puis l'on divise tous les nerfs rachidiens à leur point d'entrée dans les trous de conjugaison, en cherchant à conserver les ganglions. On fixe ensuite la moëlle épinière sur une planchette, sur laquelle, à l'aide d'épingles, on étale la dure mère; on obtiendra de la sorte une bonne idée des caractères des ligaments dentelés.

Si l'injection a pénétré dans les petits vaisseaux on pourra disséquer les artères spinales antérieure et postérieure; l'on étudiera aussi les caractères macroscopiques de la moëlle épinière et l'on cherchera à voir le plexus veineux intra-rachidien antérieur.

## Région cervicale latérale.

Quatre jours ont été consacrés à l'étude de la nuque et du dos ; maintenant on retourne le cadavre et l'on commence la dissection de la région cervicale latérale, après avoir placé un billot sous le bassin et un autre sous les épaules.

**Dissection de la couche superficielle.** — On renverse la tête assez bien en arrière et l'on tourne le menton du côté opposé à celui que l'on dissèque. Les différents organes seront encore mieux tendus, si l'on efface le moignon de l'épaule en tirant le bras en arrière et en l'immobilisant dans cette position.

Cette dissection comprend les organes suivants :

- 1° Le fascia superficialis ;
- 2° Le muscle peaucier ;
- 3° Les branches superficielles du plexus cervical ;
- 4° Les rameaux cervicaux du nerf facial ;
- 5° La veine jugulaire antérieure ;
- 6° La veine jugulaire externe.

**Incisions.** — Il en faut faire trois : une première verticale s'étendant le long de la ligne médiane depuis le menton jusqu'au bord supérieur du sternum ; une deuxième transversale allant de l'extrémité inférieure de la première, le long de la clavicule, à l'acromion ; enfin, une troisième se dirigeant du sommet de l'apophyse mastoïde vers l'extrémité inférieure de l'incision longitudinale, en suivant le bord antérieur du sterno-cloïdo mastoïdien. (V pl. II.)

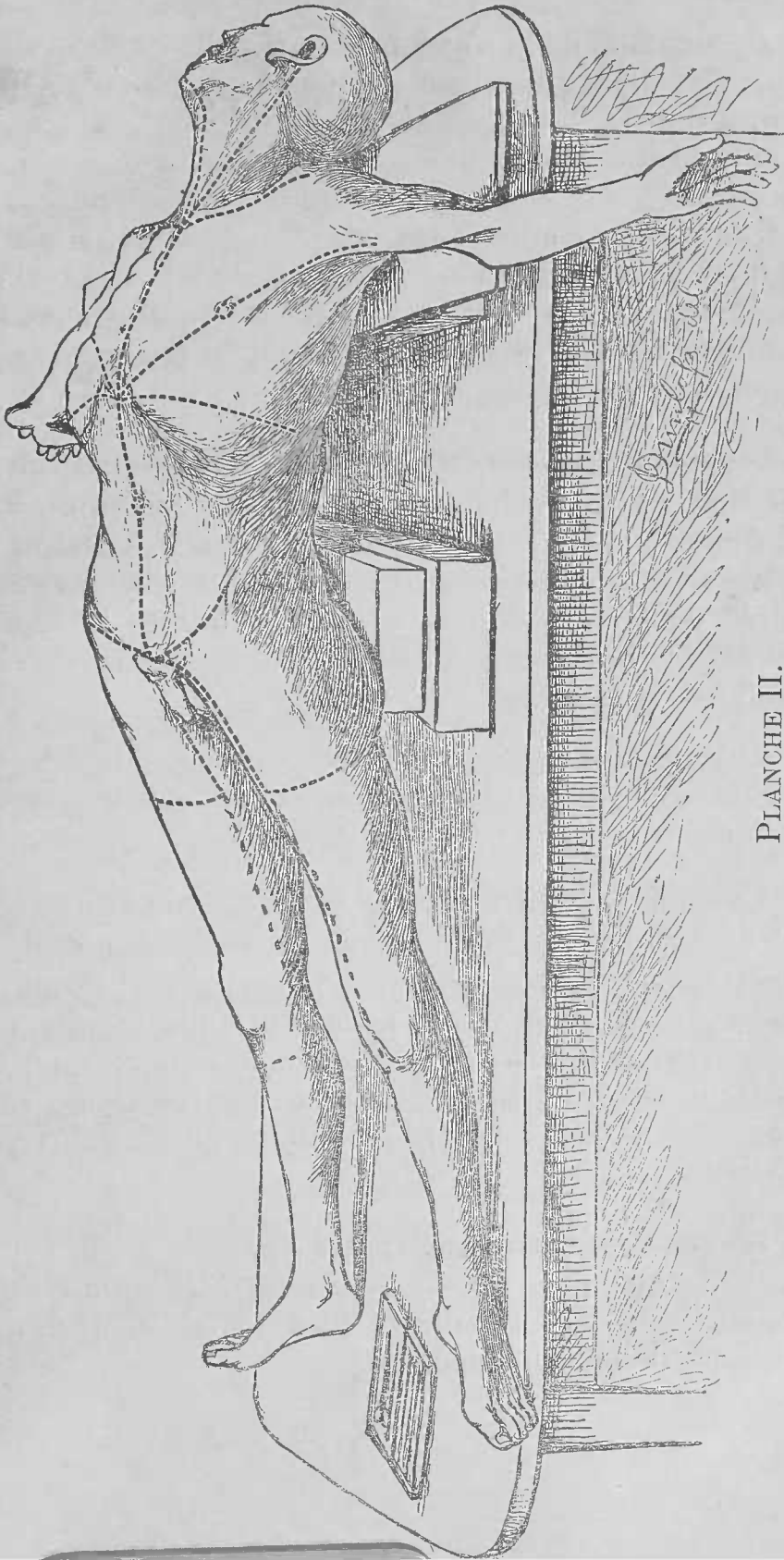


PLANCHE II.

On délimite de la sorte deux lambeaux de peau qui correspondent assez bien aux deux espaces triangulaires du cou. Il faut les détacher soigneusement ; le lambeau inférieur doit être rejeté en haut vers le maxillaire inférieur ; le lambeau postérieur, en arrière vers le muscle trapèze. On procède maintenant à la dissection du *fascia superficialis* et du *peaucier*, dont la partie la plus inférieure ne peut être étudiée que lorsque l'élève, qui prépare le bras, aura enlevé la peau qui recouvre la région pectorale. On détache ensuite le peaucier, mais avec soin, pour ne pas endommager les organes qu'il recouvre. Ces organes sont : la veine jugulaire externe, les rameaux sus-claviculaires et sus-acromiaux du plexus cervical, qui sont particulièrement exposés à être lésés au moment où ils croisent la clavicule, enfin la branche cervicale transverse, ainsi que les rameaux cervicaux du nerf facial.

Le muscle peaucier doit être détaché de bas en haut et renversé de telle sorte qu'il reste adhérent à la face.

**La veine jugulaire externe** est assez volumineuse ; on la verra sortir de la glande parotide immédiatement derrière l'angle de la mâchoire ; elle est formée par la réunion des veines auriculaire postérieure et temporo-maxillaire. Il ne faut en disséquer que la portion superficielle ; vers la région moyenne du cou, elle reçoit la veine jugulaire postérieure et externe.

**La veine jugulaire antérieure** provient de la réunion de quelques petites veines de la région sous-maxillaire ; elle se dirige vers le bas à quelque distance de la ligne médiane.

**Branches cutanées du plexus cervical.** — Elles deviennent superficielles vers le milieu du bord postérieur du sterno-mastoïdien, où elles traversent l'aponévrose cervicale. On les divise en branches ascendantes, transversale et descendantes.

Les branches ascendantes sont représentées par le *nerf petit occipital* et par le *grand auriculaire*; la transversale, par le *nerf cervical transverse*; les descendantes, par les *rameaux sus-claviculaires, sus-sternaux et sus-acromiaux*, qui, au niveau du bord postérieur du sterno-mastoïdien, sont souvent réunis en un tronc unique.

**Rameaux cervicaux du nerf facial.** — On les découvrira immédiatement en arrière de l'angle de la mâchoire; ils innervent le peucier et s'anastomosent avec les rameaux ascendants de la branche cervicale transverse.

On examine maintenant l'**aponévrose cervicale**; les prolongements qu'elle fournit, à l'exception du ligament stylo-maxillaire, ne pourront être étudiés que plus tard, car si l'on agissait autrement, on dérangerait la portion des organes.

**Triangles cervicaux.** — Le sterno-cleïdo mastoïdien divise la région latérale du cou en deux espaces triangulaires, dont l'un est situé au devant, l'autre en arrière du muscle. On commencera par l'étude de ce muscle; pour le moment, il faut se borner à nettoyer sa face externe et à déterminer ses points d'insertion, en évitant de le détacher des organes sous-jacents.

**Triangle postérieur.** — Il doit être préparé le premier. Pour faire cette dissection, il est nécessaire

que l'on efface le moignon scapulaire et que l'on dirige la tête du côté opposé à celui que l'on prépare.

Ces dispositions rendent la dissection de l'aisselle difficile; aussi est-il nécessaire que les élèves qui dissèquent le cou et le creux axillaire, ne travaillent pas simultanément. D'autre part, la partie inférieure du triangle postérieur et la partie supérieure de l'aisselle sont des régions de la plus haute importance, car c'est ici que l'on rencontre les grands vaisseaux et les gros troncs nerveux qui, quittant le cou, se rendent au membre supérieur; il faut donc que l'on s'arrange de façon à ne pas être gêné lors de la dissection de ces organes. Mais ici surgit une difficulté; en effet, quatre jours sont consacrés à la préparation du creux axillaire, alors que deux jours sont amplement suffisants pour faire celle des organes superficiels du cou et celle du triangle postérieur. Cependant, il n'est pas nécessaire que l'élève qui dissèque le cou cesse son travail. Après avoir exposé, aussi loin que possible et sans sectionner la clavicule, les organes de la région sus-claviculaire, il peut commencer la préparation du triangle antérieur pour reprendre la dissection de l'espace postérieur le quatrième jour et finir ce travail en coopération avec l'élève qui dissèque le bras.

Le *triangle postérieur* est un espace long et étroit, placé entre le sterno-mastoïdien et le trapèze. Sa partie supérieure a déjà été exposée lors de la dissection de la nuque, mais on ne peut l'étudier dans toute son étendue que lorsque le cadavre est couché sur le dos. Après avoir enlevé l'aponévrose cervicale qui recouvre sa partie inférieure, on disséquera successivement les différents organes qui y sont contenus.

Le muscle trapèze qui a été détaché doit être, autant que possible, remis et fixé dans sa position naturelle à l'aide d'un point de suture. Ce triangle présente à considérer des organes : 1° qui le recouvrent, 2° qui le délimitent, 3° qui y sont contenus, et 4° qui en forment le fond. Les organes qui le recouvrent ont déjà été étudiés et enlevés.

**Limites.** — Elles sont représentées en avant par le bord postérieur du sterno-mastoïdien, en arrière par le bord antérieur du trapèze ; la base du triangle située en bas est formée par le tiers moyen de la clavicule, tandis que le sommet résulte de la convergence du bord antérieur et du bord postérieur, au niveau de la ligne courbe occipitale supérieure.

Après avoir enlevé l'aponévrose cervicale qui recouvre la partie inférieure du triangle, on découvre le ventre postérieur du muscle omo-hyoïdien. Il est constitué par une mince bande musculaire qui entre dans l'espace au niveau de son angle postéro-inférieur et qui, le traversant, se dirige en haut et en avant, pour disparaître au niveau du bord postérieur du muscle sterno-mastoïdien (1).

Le ventre postérieur de l'omo-hyoïdien divise le triangle postérieur en deux espaces inégaux : la partie supérieure, la plus étendue, est appelée *triangle occipital* ; la partie inférieure, *triangle sus-claviculaire*. (Voir fig. II).

---

(1) Il convient ici de prévenir l'élève qu'en nettoyant le ventre postérieur de l'omo-hyoïdien, il doit prendre garde de ne pas léser le nerf qui s'y distribue. Au point où le muscle passe sous le sterno-mastoïdien, il présente un tendon arrondi. Au bord inférieur de celui-ci et intimement uni à lui, entre les deux couches aponévrotiques qui le fixent vers le bas, se trouve un ramuscule nerveux, fourni par la branche descendante de l'hypoglosse et destiné à la partie postérieure de l'omo-hyoïdien.



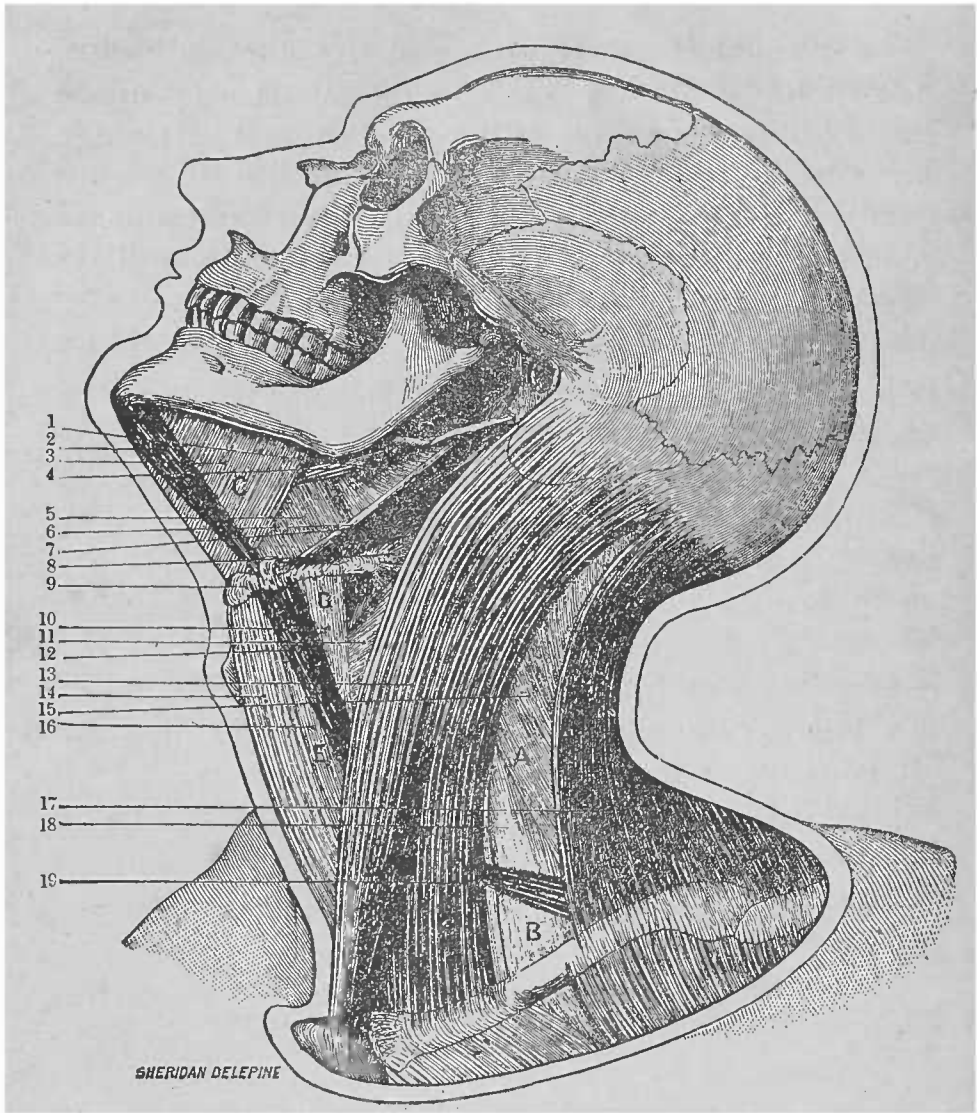


FIG. II.

TRIANGLES CERVICAUX.

- |                                      |                                |
|--------------------------------------|--------------------------------|
| <i>A.</i> Triangle occipital.        | <i>D.</i> Triangle carotidien. |
| <i>B.</i> Triangle sus-claviculaire. | <i>E.</i> Triangle musculaire. |
| <i>C.</i> Triangle digastrique.      |                                |

1. Constricteur supérieur. — 2. Ventre antérieur du digastrique. —  
3. Mylo-hyoïdien. — 4. Stylo-glosse. — 5. Hyo-glosse. — 6. Stylo-  
hyoïdien. — 7. Ventre postérieur du digastrique. — 8. Constricteur  
moyen. — 9. Os hyoïde. — 10. Thyro-hyoïdien. — 11. Constricteur infé-  
rieur. — 12. Omo-hyoïdien. — 13. Sterno-mastoïdien. — 14. Sterno-  
hyoïdien. — 15. Angulaire de l'omoplate. — 16. Sterno-thyroïdien. —  
17. Trapèze. — 18. Muscles scalènes. — 19. Omo-hyoïdien.

Le triangle sus-claviculaire est très petit et d'étendue variable. En effet, lorsque les organes occupent leur position naturelle, généralement le ventre postérieur de l'omo-hyoïdien passe si près de la clavicule que l'espace laissé entre cet os et lui est excessivement réduit, et ce n'est qu'après avoir isolé le muscle de l'aponévrose qui l'enveloppe, que le triangle inférieur devient tout à fait distinct. Cependant, dans certains cas, lorsque le ventre postérieur de l'omo-hyoïdien s'insère en tout ou en partie à la clavicule, les dimensions de l'espace sus-claviculaire sont encore plus réduites. Dans d'autres cas, cette réduction provient du développement excessif des muscles de la région ; en effet, plus le cou est puissant, plus sont étendues les insertions à la clavicule du muscle sterno-cleido-mastoïdien et du trapèze, au point que leurs bords peuvent quelquefois arriver à se toucher ; l'espace triangulaire peut être alors complètement effacé. Cependant, cette étendue d'insertion n'accompagne pas toujours une grande puissance musculaire.

La plupart des *organes contenus dans le triangle occipital* ont déjà été examinés. Ce sont :

1. L'artère occipitale dans une petite partie de son trajet et seulement dans le cas où les insertions supérieures du trapèze et du sterno-mastoïdien ne se touchent pas.
2. L'accessoire de Willis.
3. Les branches que fournissent au muscle trapèze le troisième et le quatrième nerf cervical.
4. Les branches cutanées du plexus cervical au niveau du bord postérieur du sterno-mastoïdien avant qu'elles ne traversent l'aponévrose cervicale.
5. Les rameaux de l'angulaire de l'omoplate et qui proviennent du troisième et du quatrième nerf cervical.
6. Quelques ganglions lymphatiques situés le long du bord postérieur du sterno-mastoïdien.

7. L'artère et la veine cervicales transverses qui traversent la partie inférieur du triangle.

8. La partie supérieure du plexus brachial.

Dans le *triangle sus-claviculaire* se trouvent, et cela dans un espace très restreint, un grand nombre d'organes très importants. Les grands vaisseaux et les gros troncs nerveux qui se rendent au bras traversent cet espace. On y rencontre :

1. L'artère sous-clavière, la cervicale transverse et la sus-scapulaire.

2. La veine jugulaire externe, la sus-scapulaire, la cervicale transverse et la sous-clavière.

3. Les troncs du plexus brachial et quelques-unes de leurs branches.

4. Des ganglions lymphatiques.

Ces organes sont assez profondément situés ; en général, ils sont enveloppés de tissu graisseux. Une lame aponévrotique qui se dirige en dehors, au niveau du bord externe du muscle scalène antérieur, les recouvre. Il faut un certain temps pour isoler tous ces organes. On commence par l'artère cervicale transverse et par la sus-scapulaire ; elles passent sous le muscle sterno-cléïdo-mastoïdien, au niveau du bord externe, duquel on les verra se diriger en en dehors.

L'*artère sus-scapulaire* est située derrière la clavicule. Elle sort du triangle au niveau de son bord postérieur et se porte à la face profonde du trapèze.

L'*artère cervicale transverse* occupe un niveau plus élevé ; elle croise le trigone de dedans en dehors, en passant sous le ventre postérieur du muscle omo-hyoïdien, généralement à la face externe du *plexus brachial*.

En nettoyant les troncs de ce plexus, qui sortent de l'espace compris entre le scalène antérieur et le scalène moyen, il faut avoir soin de ne pas léser la *branche du muscle sous-clavier*. Elle descend verticalement au-devant des gros troncs nerveux ; on doit

chercher à l'isoler avant de commencer la dissection du plexus brachial.

En-dessous du tronc inférieur de ce plexus, on rencontre la *troisième portion de l'artère sous-clavière*. Cette portion du vaisseau doit être exposée complètement. On rendra évidente la gouttière sous-clavière de la première côte en raclant à son niveau l'os avec le manche du scalpel.

En suivant vers le bas la veine jugulaire externe, on découvrira la *veine sous-clavière*, qui est située très profondément, si profondément, en effet, que l'on peut à peine dire qu'elle est contenue dans le triangle. La veine jugulaire externe, près de son point de terminaison, reçoit la *veine sus-scapulaire*, la *cervicale transverse* et quelquefois la *veine jugulaire antérieure*.

En dedans, l'on verra encore le *scalène antérieur* et le *nerf phrénique* qui croise sa face antérieure. L'un et l'autre seront plus complètement étudiés ultérieurement.

**Fond du triangle postérieur.** — Dans l'*espace occipital*, il est constitué de haut en bas par le splénus de la tête, par l'angulaire de l'omoplate, par le scalène moyen et par le scalène postérieur.

Au sommet du triangle, on rencontre quelquefois une petite portion du grand complexe.

Le fond du *triangle sus-claviculaire* est plus profondément situé et formé par le scalène moyen, par le scalène postérieur et par une partie de la première côte.

**Section de la clavicule.** — Pour exposer complètement le plexus brachial, il est nécessaire d'enlever le tiers moyen de la clavicule ; mais la section de cet os ne peut être faite que lorsque l'élève qui prépare

le membre supérieur a fini la dissection de l'aisselle.

On scie la clavicule en deux points : au niveau du bord postérieur du sterno-cleïdo-mastoïdien et du bord antérieur du trapèze ; après avoir séparé le muscle sous-clavier de cet os, on en enlève la portion moyenne. On peut maintenant disséquer entièrement la branche du sous-clavier ; puis, après avoir divisé la portion du muscle encore adhérente au tiers externe de la clavicule, on le rejette en dedans et on laisse retomber l'épaule complètement en arrière.

**Plexus brachial.** — Au-delà du muscle scalène antérieur et du scalène moyen, les troncs qui constituent le plexus brachial traversent la partie inférieure du triangle postérieur et se dirigent vers l'aisselle.

La façon dont les quatre derniers nerfs cervicaux, ainsi que le premier nerf dorsal, s'unissent pour former le plexus brachial, est très constante. (Voir fig. III.)

Le *cinquième* et le *sixième* nerf cervical forment un *tronc supérieur* ; le *septième* nerf cervical représente à lui seul un *tronc moyen* ; le *huitième* nerf cervical et le *premier* nerf dorsal se fusionnent tout près des trous de conjugaison pour en former un troisième ou *tronc inférieur*. (Voir fig. III.)

Jusqu'au moment où il pénètre dans l'aisselle, le plexus brachial est simplement représenté par ces trois troncs. Dans le creux axillaire, chacun d' eux se divise en une *branche antérieure* et en une *branche postérieure*. En soulevant sur le manche du scalpel les trois branches antérieures, on verra que les postérieures se réunissent pour former un *cordon postérieur*.

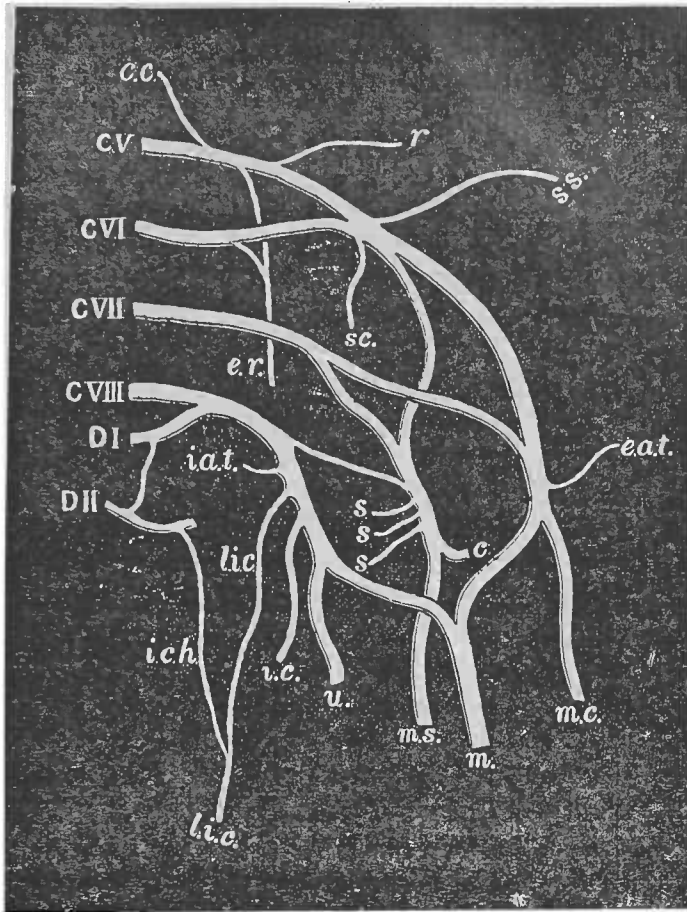


FIG. III.

REPRÉSENTATION DEMI-SCHÉMATIQUE DU PLEXUS BRACHIAL.

*CV, CVI, CVII, CVIII.* Branches antérieures des quatre derniers nerfs cervicaux.

*DI et DII.* Branches antérieures des deux premiers nerfs dorsaux. — *c. c.* Anastomose du plexus cervical. — *r.* Nerf du rhomboïde. — *s. s.* Nerf sus-scapulaire. — *c. s.* Rameau du muscle sous-clavier. — *e. r.* Nerf du grand dentelé. — *e. a. t.* Nerf grand thoracique antérieur. — *m. c.* Musculo-cutané. — *m.* Nerf médian. — *i. a. t.* Nerf petit thoracique antérieur. — *l. i. c.* Nerf accessoire du brachial cutané interne. — *i. c. h.* Rameau perforant latéral du deuxième nerf intercostal. — *c. c.* Nerf cutané interne, — *u.* Nerf cubital. — *s. s. s.* Respectivement, de haut en bas, nerfs du sous-scapulaire, du grand dorsal et du grand rond, — *c.* Nerf circonflexe. — *m. s.* Nerf radial.

Des trois branches antérieures, les deux externes se fusionnent pour constituer un *cordon externe*, tandis que la plus interne se continue vers le bas et constitue à elle seule un *cordon interne*. Ces trois cordons du plexus brachial fournissent les nerfs du membre supérieur.

On peut donc dire que, dans l'arrangement de ses troncs, le plexus brachial présente quatre stades différents, savoir :

1<sup>er</sup> STADE : Cinq nerfs différents (les quatre derniers cervicaux et le premier dorsal).

2<sup>e</sup> STADE : Trois troncs (supérieur, moyen, inférieur).

3<sup>e</sup> STADE : Trois branches antérieures et trois branches postérieures.

4<sup>e</sup> STADE : Trois cordons (externe, interne et postérieur).

Les deux premiers stades se rencontrent dans la partie inférieure du triangle postérieur ; les deux derniers, derrière la clavicule et dans la région axillaire supérieure. Cependant, ces rapports ne sont pas invariables.

#### **Branches sus-claviculaires du plexus brachial. —**

Il n'y a que les branches fournies au-dessus de la clavicule qui appartiennent à l'élève qui dissèque le cou ; la plupart d'entre elles innervent les muscles du voisinage. Ce sont :

1<sup>o</sup> Le *nerf du rhomboïde*, rameau long et grêle fourni par le cinquième nerf cervical au niveau du muscle scalène moyen. En soulevant le cinquième nerf cervical, on le verra traverser ce muscle. Son trajet ultérieur a déjà été examiné. (Voir p. 17.)

2<sup>o</sup> La *branche du muscle sous-clavier* qui se trouve

disséquée. Elle fournit quelquefois un rameau de communication au phrénique, qui s'unit à lui soit au niveau du cou, soit dans le thorax.

3° Le *nerf sus-scapulaire* qui représente la branche la plus volumineuse fournie par le plexus au-dessus de la clavicule. Né du tronc supérieur, il se dirige en bas, en dehors et en arrière, à un niveau plus élevé que celui occupé par les nerfs brachiaux, vers l'échancre coracoïdienne de l'omoplate. (Voir p. 18.)

4° Le *nerf du grand dentelé* qui sort du muscle scalène moyen et se dirige vers le bas, en passant derrière le plexus, ainsi que derrière la première portion de l'artère axillaire.

5° Des *rameaux destinés aux muscles scalènes et long du cou*. Ils proviennent de différents nerfs avant leur union.

6° Un *rameau anastomotique* que le cinquième nerf cervical donne au nerf phrénique.

**Séparation du bras.** — L'élève qui dissèque le membre supérieur doit maintenant le détacher du tronc ; l'étudiant à qui appartient le cou ne doit pas permettre à son condisciple de couper trop haut les nerfs et vaisseaux ; le bord externe de la première côte représente la hauteur à laquelle ils doivent être divisés.

**Triangle antérieur.** — Avant de commencer la dissection du triangle antérieur, on place le sujet de façon à laisser pendre la tête à l'un des bouts de la table, on relève le menton autant que possible, et on l'immobilise dans cette position à l'aide d'érignes. On rabat en arrière les nerfs cutanés du cou et l'on détache le feuillet superficiel de l'aponévrose cervicale dans toute l'étendue de l'espace situé au devant



du sterno-mastoïdien, de manière à exposer le triangle antérieur.

**Limites et subdivisions.** — Le triangle antérieur diffère du postérieur en ce que sa base est en haut et son sommet en bas. *En arrière*, il est limité par le bord antérieur du sterno-mastoïdien ; *en avant*, par la ligne médiane du cou ; *sa base* est formée par une des moitiés du corps du maxillaire inférieur, ainsi que par une ligne fictive qui, partant de l'angle de cet os, en prolongerait le bord inférieur jusqu'au niveau du sterno-mastoïdien ; *son sommet* résulte de la convergence de la limite antérieure et de la limite postérieure au niveau du manubrium.

L'espace ainsi délimité est subdivisé en trois autres triangles par trois muscles qui le traversent, suivant des directions différentes ; ces muscles sont : le ventre antérieur de l'omo-hyoïdien, le digastrique et le stylo-hyoïdien.

On doit commencer par déterminer la position exacte, ainsi que l'étendue de chacune des subdivisions du triangle antérieur, ce que l'on fera en nettoyant la face externe de chacun des muscles précités, tout en ayant soin, en ce qui concerne l'omo-hyoïdien, d'épargner les rameaux que lui fournit, au niveau de son bord supérieur, la branche descendante de l'hypoglosse. La veine faciale descend au devant du ventre postérieur du muscle digastrique ; il est donc nécessaire de disséquer ce vaisseau avant de nettoyer le digastrique ; en procédant avec soin, on évitera de léser les filets que le nerf mylo-hyoïdien fournit à son ventre antérieur.

Le *ventre antérieur de l'omo-hyoïdien*, après avoir passé sous le muscle sterno-mastoïdien, apparaît à quelque distance du sternum ; il traverse le triangle,

suivant une ligne très oblique, et se dirige en haut et en avant vers le corps de l'os hyoïde.

Le *digastrique* se compose de deux ventres charnus réunis par un tendon médian. On découvrira son ventre postérieur au niveau du bord antérieur du sterno-mastoïdien, tout près de l'apophyse mastoïde et derrière la partie inférieure de la glande parotide; il se dirige en bas et en avant vers l'os hyoïde; le ventre antérieur se dirige en haut et en avant vers la symphyse du maxillaire inférieur. Le tendon médian est fixé à l'os hyoïde par une expansion aponévrotique qu'il faut avoir soin de ne pas couper en nettoyant le muscle.

Le *stylo-hyoïdien* longe le bord supérieur du ventre postérieur du digastriques; il est traversé par son tendon au niveau de l'os hyoïde.

On donne différents noms aux trois subdivisions du triangle antérieur: l'inférieure s'appelle triangle musculaire; la subdivision moyenne, triangle carotidien; la supérieure, triangle sous-maxillaire ou digastrique (1).

Le *triangle musculaire* a pour limites, en avant la ligne médiane du cou, en arrière le sterno-mastoïdien; sa base, dirigée en haut, est représentée par le ventre antérieur de l'omo-hyoïdien; son sommet se trouve au niveau du bord supérieur du sternum. (Voir fig. II, p. 36.)

Le *triangle carotidien* est limité, en haut par le ventre postérieur du digastrique, en bas par le ventre antérieur de l'omo-hyoïdien; sa base, dirigée en

---

(1) Cette subdivision de la région latérale du cou, qui diffère de celle adoptée généralement par les auteurs français, présente de réels avantages en ce qu'elle permet à l'élève de trouver facilement les différents organes qu'il doit disséquer.

(Note du traducteur.)

arrière, est formée par le sterno-mastoïdien ; son sommet répond à l'os hyoïde.

Le *triangle digastrique* (v. fig. II) a pour limites, en arrière et en bas le ventre postérieur du digastrique, ainsi que le muscle stylo-hyoïdien, en avant le ventre antérieur du muscle digastrique. Sa base, tournée vers le haut, est constituée par la moitié du corps du maxillaire inférieur, ainsi que par une ligne fictive qui, partant de l'angle de cet os, en continuerait le bord inférieur jusqu'au sterno-mastoïdien ; son sommet est en bas, au niveau du tendon mitoyen du digastrique.

**Organes contenus dans le triangle antérieur.** — Cette dissection réclame un certain soin et la connaissance préliminaire des organes à disséquer ; aussi engageons-nous l'élève à lire la description qui suit avant de commencer son travail. La préparation doit porter en même temps sur toute l'étendue du triangle antérieur ; de plus, il faut poursuivre dans chacune de ses subdivisions soit vers le haut, soit vers le bas, les organes qui passeraient de l'une dans l'autre.

Deux rameaux nerveux sont particulièrement exposés à être lésés ; aussi doit-on les isoler dans le principe. Ce sont : le rameau thyro-hyoïdien du nerf grand hypoglosse et le laryngé externe. On découvrira le premier de ces rameaux en cherchant d'abord le grand hypoglosse, qui traverse le triangle carotidien le long du bord inférieur du ventre postérieur du digastrique ; près de l'os hyoïde, il fournit le rameau thyro-hyoïdien qui aborde le muscle du même nom par la partie supérieure de sa face externe. Pour exposer le nerf laryngé externe, il suffit parfois de séparer le muscle omo-hyoïdien du sterno-hyoïdien,

au niveau de la lame du cartilage thyroïde; dans l'intervalle compris entre eux, on verra le rameau laryngé externe, ainsi que l'artère crico-thyroïdienne qui se dirige en avant, le long de la ligne oblique que présente la face externe du cartilage thyroïde; plus souvent cependant, le nerf est recouvert par le sterno-thyroïdien.

**Organes contenus dans le triangle musculaire.** —  
On y rencontre :

- 1° Le muscle sterno-hyoïdien et le sterno-thyroïdien.
- 2° Les rameaux fournis à ces muscles par l'anse de l'hypoglosse.
- 3° Le nerf laryngé externe.
- 4° L'artère thyroïdienne supérieure.
- 5° La plus grande partie du larynx, du corps thyroïde et de la trachée.
- 6° Du côté gauche, l'œsophage.
- 7° Le nerf récurrent.

Après avoir enlevé uniquement l'aponévrose de cette portion du triangle antérieur, les seuls organes que l'on y observe sont les muscles sterno-hyoïdien et sterno-thyroïdien; de là, le nom de *triangle musculaire* donné à cet espace; mais, au fur et à mesure que la dissection avance, on découvrira, au niveau du bord externe du muscle sterno-thyroïdien, le rameau assez volumineux fourni à ces muscles par l'anse de l'hypoglosse; ce rameau se divise en de nombreux filets; dans sa partie supérieure, on rencontrera l'artère thyroïdienne supérieure qui se dirige vers le bas en passant sous le muscle omo-hyoïdien, sous le sterno-thyroïdien et sous le sterno-hyoïdien, pour se rendre au corps thyroïde. Le nerf laryngé externe est situé un peu plus haut que cette artère, dont il accompagne la branche crico-thyroïdienne. Sous le muscle sterno-hyoïdien et sous le sterno-thyroïdien, se trouvent le larynx, l'isthme du corps thyroïde, ainsi qu'une grande partie de l'un de

ses lobes, enfin la trachée. Le nerf récurrent est profondément placé dans l'intervalle compris entre la trachée et l'œsophage. L'œsophage derrière la trachée, s'inclinant un peu à gauche, il va de soi que ce n'est que dans le triangle musculaire du côté *gauche* que l'on peut en voir une petite portion.

**Organes contenus dans le triangle carotidien. —**  
On y rencontre :

- |                    |   |  |   |                                  |   |                                    |
|--------------------|---|--|---|----------------------------------|---|------------------------------------|
| I.<br>Des artères. | } | 1. La carotide primitive se divisant en carotide externe et en carotide interne. | } | Branches de la carotide externe. |   |                                    |
|                    |   | 2. La thyroïdienne supérieure.   |   |                                  |   |                                    |
|                    |   | 3. La linguale.  |   |                                  |   |                                    |
|                    |   | 4. La faciale.   |   |                                  |   |                                    |
|                    |   | 5. L'occipitale.   |   |                                  |   |                                    |
|                    |   | 6. La pharyngienne inférieure.   |   |                                  | } | Branches de la thyroïdienne supér. |
|                    |   | 7. La sterno-mastoïdienne.   |   |                                  |   |                                    |
|                    |   | 8. La laryngée supérieure.   |   |                                  |   |                                    |
|                    |   | 9. La branche sterno-mastoïdienne de l'occipitale.                               |   |                                  |   |                                    |

- |                    |   |                                |   |  |
|--------------------|---|--------------------------------|---|--|
| II.<br>Des veines. | } | 1. La jugulaire interne.       | } | qui s'ouvrent dans la jugulaire interne. |
|                    |   | 2. La faciale.                 |   |  |
|                    |   | 3. La linguale.                |   |  |
|                    |   | 4. La thyroïdienne supérieure. |   |  |

- |                    |   |  |   |  |   |                             |
|--------------------|---|--|---|--|---|-----------------------------|
| III.<br>Des nerfs. | } | 1. Le grand hypoglosse passant transversalement à travers le triangle. | } | croisant le trigone suivant une ligne oblique. |   |                             |
|                    |   | 2. La branche descendante de l'hypoglosse.                             |   |  |   |                             |
|                    |   | 3. Le rameau thyro-hyoïdien.   |   |  |   |                             |
|                    |   | 4. Le nerf laryngé supérieur.  |   |  |   |                             |
|                    |   | 5. Le nerf laryngé externe.  |   |  |   |                             |
|                    |   | 6. Le spinal.  |   |  |   |                             |
|                    |   | 7. Le nerf pneumo-gastrique.   |   |  | } | y descendant verticalement. |
|                    |   | 8. Le cordon du sympathique.   |   |  |   |                             |

- IV. Le ganglion intercarotidien.  
 V. Une portion du larynx et du pharynx.  
 VI. La grande corne de l'os hyoïde.  
 VII. Des ganglions et des vaisseaux lymphatiques.

Ce trigone contient une portion de chacune des artères carotides, de là son nom de *triangle carotidien* ; cependant, il faut remarquer que ces vaisseaux ne semblent y être contenus que lorsque, par suite de la dissection, la position des différents organes a été quelque peu dérangée ; quand le peaucier et l'aponévrose cervicale sont en place, le sterno-cleïdomastoïdien recouvre complètement ces vaisseaux.

L'artère carotide primitive, ainsi que la veine jugulaire interne et le nerf vague, est enveloppée par une gaine fournie par le feuillet profond de l'aponévrose cervicale. On ouvrira cette enveloppe aponévrotique, en ayant bien soin de ne pas léser la branche descendante de l'hypoglosse qui passe soit au devant, soit à l'intérieur même de la gaine, dont on cherchera à établir la continuation, d'une part, avec le prolongement prétrachien de l'aponévrose cervicale, d'autre part, avec l'aponévrose prévertébrale. Le prolongement prétrachien n'est bien marqué qu'au devant de la trachée ; la continuation de la gaine avec l'aponévrose prévertébrale est plus facile à voir.

La carotide primitive se bifurque généralement au niveau du bord supérieur du cartilage thyroïde ; la carotide interne, dans le triangle, se trouve placée *en dehors et en arrière* de la carotide externe. Des filets du sympathique, en grand nombre, se ramifient sur la paroi de ces vaisseaux ; au point de bifurcation de la carotide primitive et immédiatement appliqué sur sa face interne, se trouve un petit corps ovalaire, appelé *ganglion intercarotidien*. Les branches que l'artère carotide externe fournit dans ce triangle n'y sont contenues que pendant une petite partie de leur trajet ; trois branches naissent de la partie antérieure du vaisseau ; ce sont : de bas en

haut : 1° l'*artère thyroïdienne supérieure* qui part de la carotide externe tout près de son origine ; elle passe sous le muscle omo-hyoïdien, après avoir fourni : A) l'*artère laryngée supérieure* qui accompagne le nerf du même nom et traverse la membrane thyro-hyoïdienne pour se terminer à l'intérieur du larynx, et B) l'*artère sterno-mastoïdienne* qui se dirige en bas et en dehors vers le sterno-mastoïdien, en croisant la gaine des vaisseaux du cou ; 2° la *linguale*, qui naît au-dessus de la thyroïdienne supérieure, passe sous le digastrique et sous le stylo-hyoïdien, puis, après avoir fourni son rameau hyoïdien, se porte à la face profonde de l'hyo-glosse ; elle abandonne donc aussitôt le triangle carotidien ; 3° la *faciale* a son origine un peu plus haut que la linguale ; recouverte par le digastrique et le stylo-hyoïdien, elle se dirige vers le triangle digastrique.

L'*artère occipitale* naît généralement de la partie postérieure de la carotide externe, au niveau du bord inférieur du muscle digastrique ; elle quitte le triangle carotidien pour se diriger en haut et en arrière vers la face profonde du sterno-mastoïdien. Au moment où elle sort du triangle, elle donne l'*artère sterno-mastoïdienne supérieure* qui accompagne le nerf spinal.

On trouvera l'*artère pharyngienne inférieure* en disséquant dans l'intervalle compris entre la carotide interne et l'externe : elle prend naissance à la partie interne de celle-ci, à environ un centimètre de son origine ; elle se dirige verticalement en haut, entre la carotide interne et le pharynx ; on l'examinera ultérieurement d'une manière plus complète.

La *veine jugulaire interne* est accolée au côté externe de la carotide primitive ; on doit disséquer les différentes branches collatérales qui, traversant

le triangle carotidien, s'ouvrent dans cette veine ; elles correspondent aux branches collatérales de la carotide externe ; cette dissection demande assez de soin et de patience.

Les *nerfs* contenus dans le triangle carotidien sont très nombreux ; on peut, d'après la direction qu'ils suivent, les ranger en différents groupes. Un nerf assez volumineux présente une direction plus ou moins *transversale* ; c'est le *grand hypoglosse*. Il pénètre dans le triangle au niveau du bord inférieur du ventre postérieur du digastrique, sous lequel il passe ; il longe ce bord inférieur, après s'être recourbé au-dessous de l'artère occipitale. Deux autres nerfs descendent verticalement dans le triangle ; ce sont : le *nerf vague* situé à l'intérieur de la gaine aponévrotique, entre la carotide primitive et la veine jugulaire interne, et le *cordons du grand sympathique* qui repose sur les muscles prévertébraux, derrière cette gaine.

Cinq autres nerfs suivent un trajet *oblique* ; quatre d'entre eux se dirigent de *haut en bas* et d'*arrière en avant*. Ce sont : 1° la *branche descendante de l'hypoglosse* qui, née de l'hypoglosse au point où celui-ci se recourbe sous l'artère occipitale, se dirige en bas et en avant en croisant la face antérieure de la carotide primitive au devant ou à l'intérieur de la gaine des vaisseaux ; au niveau du bord supérieur du muscle omo-hyoïdien, elle s'unit en anse à la branche descendante interne du plexus cervical ; de la convexité de cette anse partent les rameaux destinés aux deux ventres du muscle omo-hyoïdien, au sterno-hyoïdien et au sterno-thyroïdien ; 2° le *rameau thyro-hyoïdien* que fournit l'hypoglosse un peu plus loin que sa branche descendante ; 3° derrière la carotide interne et la carotide externe descend le *nerf*



*laryngé supérieur* ; on le découvrira aisément, ainsi que l'artère du même nom, dans l'intervalle compris entre l'os hyoïde et le bord supérieur du cartilage thyroïde ; il pénètre dans le larynx en traversant la membrane thyro-hyoïdienne ; 4° le *nerf laryngé externe*, qui est issu du précédent ; rameau long et grêle, il passe sous le muscle omo-hyoïdien et pénètre dans le triangle musculaire pour se distribuer au muscle crico-thyroïdien ; 5° le *spinal*, qui se rencontre très haut, entre le digastrique et le sterno-mastoïdien ; il se dirige en *bas* et en *arrière* et traverse aussitôt le second de ces muscles.

Le **triangle digastrique** se laisse aisément diviser en une portion antérieure et en une portion postérieure, par une ligne fictive qui continuerait vers le bas le ligament stylo-maxillaire.

La portion antérieure présente à considérer un fond bien marqué, constitué en grande partie, en avant, par le muscle mylo-hyoïdien, plus en arrière par le muscle hyo-glosse.

Les organes contenus dans le triangle, d'après leur situation, peuvent être répartis de la manière suivante :

PORTION ANTÉRIEURE.	PORTION POSTÉRIEURE.
1. La glande sous-maxillaire.	1. Une partie de la glande parotide.
2. L'artère faciale.	
3. La veine faciale.	2. La carotide externe.
4. Différentes branches qui partent de l'artère faciale dans cette partie de son trajet.	3. L'artère auriculaire postérieure.
5. Le nerf grand hypoglosse.	—
6. L'artère mylo-hyoïdienne.	
7. Le nerf mylo-hyoïdien.	
8. Des ganglions lymphatiques.	

La *glande sous-maxillaire* est l'organe qui, le premier, attire l'attention dans la portion antérieure du triangle.

L'*artère faciale* parcourt d'arrière en avant le sillon de la face externe de la glande ; la *veine faciale* est beaucoup plus superficielle. L'artère faciale fournit la *palatine ascendante* avant de pénétrer dans la glande, tandis qu'à l'intérieur de celle-ci prennent naissance les *rameaux maxillaires* et la *sous-mentonnière* qui se porte en avant vers le menton.

Le *nerf mylo-hyoïdien* et l'*artère mylo-hyoïdienne*, recouverts par la glande sous-maxillaire, se dirigent en bas et en avant à la face externe du muscle mylo-hyoïdien, auquel ce nerf fournit quelques rameaux, ainsi qu'au ventre antérieur du digastrique ; il faut les isoler.

Dans le triangle digastrique, on ne voit qu'une petite portion du *nerf grand hypoglosse* ; il repose sur le muscle hyo-glosse immédiatement au-dessus de l'os hyoïde, mais bientôt il disparaît en passant sous le bord postérieur du muscle mylo-hyoïdien. Enfin, sous le bord inférieur du maxillaire inférieur, on rencontre un assez grand nombre de *ganglions lymphatiques* de petit volume.

Dans la partie postérieure du triangle passe l'*artère carotide externe* ; elle y est recouverte par la portion inférieure de la glande parotide ; elle fournit en cet endroit l'*artère auriculaire postérieure* qui se dirige en haut et en arrière, le long du bord supérieur du muscle digastrique.

**Région médiane du cou.** — Avant de pousser plus loin la dissection des organes contenus dans le triangle antérieur, il importe d'examiner les organes

qui se trouvent dans la région médiane du cou, car cette région présente un grand intérêt pour le chirurgien. L'os hyoïde la divise en une *portion sus-hyoïdienne* et en une *portion sous-hyoïdienne*.

Dans la *portion sus-hyoïdienne* se rencontrent différents organes qui prennent part à la formation du plancher de la bouche. L'élève aura déjà remarqué que le pannicule adipeux est plus développé en ce point que partout ailleurs dans la région cervicale ; que, de plus, les deux bords antérieurs des muscles péauciers se confondent sur la ligne médiane en-dessous du menton. Actuellement, l'on peut voir que les deux ventres antérieurs des muscles digastriques s'insèrent aux deux côtés de la symphyse du menton ; de ce point, les muscles se dirigent vers l'os hyoïde en s'écartant l'un de l'autre, de manière à laisser entre eux un intervalle de forme triangulaire, dont le fond est formé par les portions antérieures des deux muscles mylo-hyoïdiens ; un raphé fibreux, qui sert de point d'insertion à ceux-ci, divise l'espace en deux parties égales.

Dans la *portion sous-hyoïdienne*, on rencontre de haut en bas, immédiatement en-dessous de l'os hyoïde, la membrane thyro-hyoïdienne, à laquelle fait suite le cartilage thyroïde ; puis vient la membrane crico-thyroïdienne et le cartilage cricoïde. A l'exception d'une toute petite portion située de chaque côté de la ligne médiane, ces organes sont recouverts par deux couches musculaires, dont l'une, superficielle, est formée par le muscle sterno-hyoïdien et par l'omo-hyoïdien ; dont l'autre, profonde, est constituée par le sterno-thyroïdien et par le thyro-hyoïdien. De plus, l'isthme du corps thyroïde se continue quelquefois vers le haut par un prolongement appelé pyramide de Lalouette, s'étendant le plus

souvent vers la gauche, sous le muscle sterno-hyoïdien. Plus en arrière, on remarque les deux bords antérieurs des muscles crico-thyroïdiens qui se dirigent en haut vers le bord inférieur du cartilage thyroïde et s'écartent l'un de l'autre, de manière à laisser découverte une partie de la membrane crico-thyroïdienne, sur laquelle se trouve appliquée l'*artère crico-thyroïdienne* qui est issue de la thyroïdienne supérieure et se porte transversalement en dedans.

En-dessous du cartilage cricoïde, on rencontre la trachée qui se porte vers le bas et occupe la portion inférieure restante de la ligne médiane du cou. En descendant, elle s'éloigne de plus en plus des plans superficiels, en sorte qu'au niveau du manubrium elle est située très profondément. La longueur de cette portion de la trachée varie avec la position occupée par la tête.

Il faut étudier avec beaucoup de soin les organes qui recouvrent la trachée dans cette partie de son trajet et en premier lieu ceux qui sont en rapport intime avec elle, savoir : 1° l'*isthme du corps thyroïde*, qui répond aux deuxième, troisième et quatrième cerceaux de la trachée, de telle sorte qu'entre son bord supérieur et le cartilage cricoïde, il ne reste qu'un anneau qui ne soit pas recouvert. Presque toujours, un rameau de l'artère thyroïdienne supérieure chemine le long de son bord supérieur, tandis que, à sa face externe, se trouve un plexus veineux. 2° Les *veines thyroïdiennes inférieures*; nées de ce plexus veineux, elles sont au nombre de deux et assez volumineuses; elles descendent au devant de la trachée, de chaque côté de la ligne médiane; quelquefois on observe une troisième veine qui provient de l'isthme du corps thyroïde;

3° tout près du sternum, le *tronc artériel brachio-céphalique* qui passe au devant de la trachée, et, un peu en-dessous du bord supérieur du manubrium, la *veine innominée gauche* ; 4° le *thymus* qui, chez les enfants âgés de moins de deux ans, se prolonge à quelque distance au devant de la trachée ; 5° enfin, quand elle existe, l'*artère thyroïdienne de Neubauer* qui passe au devant de la trachée, suivant une direction verticale, pour se rendre à l'isthme du corps thyroïde.

En second lieu, il faut examiner de nouveau les organes qui recouvrent la trachée plus superficiellement et remarquer que les sterno-hyoïdiens et les sterno-thyroïdiens laissent entre eux un intervalle de forme lozangique, au niveau duquel la trachée n'est recouverte par aucun muscle.

On pourra maintenant, sans craindre de déranger les rapports des organes, étudier plus complètement les muscles sous-hyoïdiens, le digastrique et le stylo-hyoïdien (1), ainsi que la portion du grand hypoglosse qui se trouve contenue dans le triangle antérieur, après quoi l'on procédera à la dissection de l'articulation sterno-claviculaire, de façon à pouvoir désarticuler la clavicule et renverser le chef claviculaire du sterno-mastoïdien.

**Articulation sterno-claviculaire.** — Pour exposer cette articulation, il faut enlever complètement cette portion du grand pectoral qui est restée attachée

---

(1) En disséquant le stylo-hyoïdien et le digastrique, il faut procéder avec soin pour ne pas léser les branches que le facial fournit à ces muscles. Le rameau du digastrique se jette dans la partie moyenne du ventre postérieur du muscle du même nom ; le rameau du stylo-hyoïdien longe parallèlement le bord supérieur de ce muscle.

(Note du traducteur.)

à la clavicule et à la poignée du sternum. Quoique l'élève soit un peu gêné par la présence du chef sternal du muscle sterno-mastoïdien, il n'est pas à conseiller de le détacher.

On commencera par nettoyer les différents ligaments périarticulaires. Pour exposer le *ménisque*, on ouvrira l'articulation. On sectionne d'abord le ligament costo-claviculaire en soulevant la clavicule et en introduisant le scalpel entre son extrémité interne et le premier cartilage costal ; on enlève ensuite le ligament interclaviculaire, ainsi que les ligaments antérieur et postérieur. L'état actuel de la dissection permet difficilement d'atteindre le ligament postérieur. Cependant, avec un peu de soin, l'on arrivera à détacher le muscle sterno-hyoïdien de la face postérieure de ce ligament que l'on divisera. En tirant fortement la clavicule en dehors, on verra le ménisque et ses insertions.

**Désarticulation de la clavicule.** — On complètera la désarticulation de la clavicule en sectionnant le ménisque au niveau de son insertion au premier cartilage costal ; après quoi, on renversera et érignera en avant le chef claviculaire du sterno-mastoïdien, de manière à pouvoir disséquer les organes recouverts par ce muscle. On ne détachera pas son chef claviculaire avant d'avoir terminé la dissection de la sous-clavière et de la carotide primitive.

**RÉGION DES SCALÈNES (1).** — Les organes que l'on rencontre dans cette région sont :

---

(1) Nous avons cru devoir traduire par les mots de "région des scalènes" l'expression un peu vague de racine du cou, "*root of the neck*", employée par l'auteur de ce livre. La délimitation de cette région, qui, tout arbitraire, n'est pas à l'abri de tout reproche, n'a d'autre but que de permettre à l'élève de reconnaître les différents organes et de lui

1. Les muscles scalènes,
2. Le nerf phrénique,
3. L'artère et la veine sous-clavières et les branches qui en partent,
4. Le sinus pleural supérieur,
5. Du côté gauche, le canal thoracique ; du côté droit, la grande veine lymphatique,
6. La partie inférieure de la veine jugulaire interne,
7. Le nerf vague,
8. La partie inférieure de l'artère carotide primitive et
9. Le cordon du grand sympathique.

Un grand nombre d'organes importants sont groupés autour du muscle scalène antérieur. *Au devant* de lui, en procédant de bas en haut, on rencontre : 1° la veine sous-clavière qui repose sur le muscle au niveau de son insertion à la première côte ; 2° la veine jugulaire antérieure ; 3° l'artère sus-scapulaire ; 4° l'artère cervicale transverse ; 5° le ventre postérieur de l'omo-hyoïdien et le rameau nerveux qui s'y distribue. Sous ces organes, on voit : 1° le nerf phrénique (v fig. IV) qui est appliqué à la face externe du scalène antérieur et se dirige vers le bas ; 2° à quelque distance au devant de ce muscle, près de son bord interne, du côté gauche, le canal thoracique, du côté droit la grande veine lymphatique. Chacun de ces canaux s'ouvre dans le confluent de la veine jugulaire interne et de la sous clavière. *Derrière* le scalène antérieur, on rencontre le sinus pleural supérieur ; un peu plus haut l'artère sous-clavière et le

---

en faciliter l'étude. Cette région s'étend en dedans jusque la trachée, en bas jusque la première côte. Elle a pour limite supérieure une ligne qui, passant par le point où l'omo-hyoïdien croise le scalène antérieur, serait parallèle à la première côte. En dehors, sa délimitation est assez difficile, car on ne peut lui assigner pour limite le bord externe du scalène antérieur. Il convient donc d'y rattacher les scalènes moyen et postérieur, quoique ces muscles soient en partie contenus dans le triangle sus-claviculaire dont ils contribuent à former le fond. *(Note du traducteur.)*

plexus brachial. *Près de son bord interne*, on observe le tronc commun de l'artère thyroïdienne inférieure, de la cervicale transverse et de la scapulaire postérieure, l'artère et la veine vertébrales, ainsi que la veine jugulaire interne. Dans l'intervalle compris entre le scalène antérieur et le grand droit antérieur de la tête monte l'artère cervicale ascendante.

Entre le muscle scalène antérieur et la trachée, se trouvent la veine jugulaire interne, le nerf vague, l'artère carotide primitive, la première portion de l'artère sous-clavière et les branches qui en partent, enfin le cordon du sympathique. La dissection du sympathique en ce point réclame assez de patience, en raison du grand nombre de rameaux qu'il fournit; quelques-uns d'entre eux passent au devant de l'artère; ils doivent être isolés avec soin. Le ganglion cervical moyen est généralement situé derrière l'artère thyroïdienne inférieure, tandis que l'inférieur se trouve placé dans l'intervalle compris entre le col de la première côte et l'apophyse transverse de la septième vertèbre cervicale. Après avoir pris connaissance des organes situés dans cette région, l'élève disséquera les muscles scalènes pour examiner ensuite le trajet, les rapports de l'artère sous-clavière et les branches qu'elle fournit.

**Branches collatérales de l'artère sous-clavière. —**

En général, quoique leur mode d'origine soit très variable, ces artères naissent l'une près de l'autre. (Voir fig. IV.)

De la première portion naissent :	}	1. La vertébrale.	}	
		2. Le tronc thyroïdien se divisant en :		Thyroïdienne infér.
		3. La mammaire interne.		Cervicale transverse. Sus-scapulaire.



De la seconde portion : { L'intercostale supérieure et  
                                  { La cervicale profonde par un tronc commun.

Dans un grand nombre de cas, la troisième portion de l'artère donne naissance à une branche volumineuse, l'artère scapulaire postérieure, lorsque celle-ci ne provient pas de la cervicale transverse.

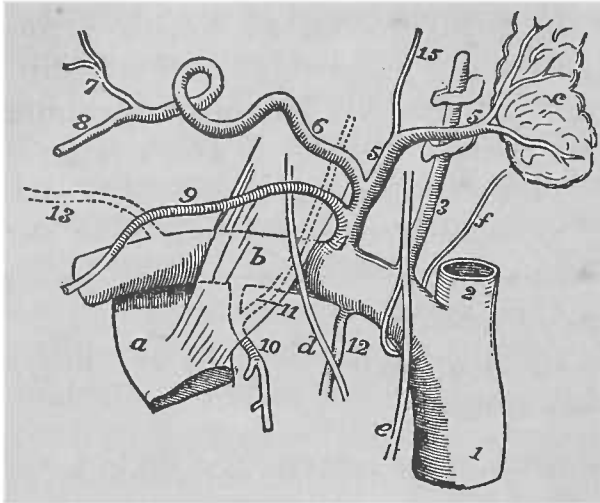


FIG. IV

REPRÉSENTATION SCHEMATIQUE DE L'ARTÈRE SOUS-CLAVIÈRE ET DE SES BRANCHES, d'après SIR W. TURNER.

1. Tronc brachio-céphalique. — 2. Artère carotide primitive. — 3. Artère vertébrale. — 4. Tronc thyroïdien. — 5. Artère thyroïdienne inférieure. — 6. Artère cervicale transverse. — 7.. 8. Artère scapulaire postérieure. — 9. Artère scapulaire supérieure. — 10. Artère intercostale supérieure. — 11. Artère cervicale profonde. — 12. Artère mammaire interne. — 13. Artère scapulaire postérieure. — 14. Artère cervicale ascendante.

a. Première côte. — b. Scalène antérieur. — c. Corps thyroïde. — d. Nerf phrénique. — e. Nerf vague. — f. Nerf récurrent.

L'artère **vertébrale** est la première branche fournie par la sous-clavière ; l'état actuel de la dissection ne permet d'en voir qu'une petite portion, car, un peu au-delà de son origine, elle pénètre dans le trou de l'apophyse transverse de la sixième vertèbre cervicale ; du *côté gauche*, elle est croisée par le canal thoracique.

La *veine vertébrale*, sortant du même tronc, passe au devant de l'artère et derrière la veine jugulaire interne pour s'ouvrir dans le tronc veineux brachio-céphalique au niveau de sa partie postérieure.

Le **tronc thyroïdien** naît de l'artère sous-clavière tout près du bord interne du muscle scalène antérieur et se trouve placé entre le nerf phrénique et le nerf vague. Il fournit l'**artère thyroïdienne inférieure** dont partent : *a)* la *cervicale ascendante* qui passe dans l'intervalle compris entre le scalène antérieur et le grand droit antérieur ; *b)* les artères *œsophagiennes et trachéennes* ; *c)* des rameaux *thyroïdiens et musculaires*.

L'**artère sus-scapulaire** et la **cervicale transverse** ont déjà été étudiées.

L'**artère mammaire interne** naît de la sous-clavière sur un point diamétralement opposé à l'origine de la thyroïdienne inférieure ; toutes deux sont recouvertes en ce point par la veine jugulaire interne. Elle se dirige en bas vers la cavité thoracique.

L'**intercostale supérieure** prend naissance à la face postérieure de la seconde portion de l'artère sous-clavière, tout près du bord interne du scalène antérieur. Pour arriver à la voir actuellement, il faut déloger l'artère sous-clavière de la position qu'elle occupe ; de cette façon, on verra également le point d'origine de la **cervicale profonde** qui disparaît en passant entre l'apophyse transverse de la dernière vertèbre cervicale et le col de la première côte. L'intercostale supérieure se rencontre au niveau de ce col et se divise en deux branches destinées aux deux premiers espaces intercostaux.

La **veine sous-clavière**, continuation, au niveau du cou, de la veine axillaire, repose sur l'insertion

inférieure du scalène antérieur. Près du bord externe de ce muscle, elle reçoit la veine jugulaire externe et la jugulaire antérieure.

L'état actuel de la dissection permet de voir la portion terminale du **canal thoracique**, que l'on découvrira près du bord gauche de l'œsophage; il vient s'ouvrir au côté externe du confluent des veines jugulaires internes et sous-clavière gauches.

La **grande veine lymphatique droite** est un petit conduit d'un centimètre de long, aboutissant en un point correspondant de la veine sous-clavière droite.

Avant d'abandonner cette région, l'élève examinera le **sinus pleural supérieur** au double point de vue de sa hauteur et de ses rapports. Rien ne s'oppose plus maintenant à ce qu'il fasse une étude d'ensemble de la carotide primitive et d'une grande partie de la carotide externe. Il n'isolera d'une manière complète que ces branches qui, déjà partiellement exposées, sont fournies par la carotide externe au niveau du cou. En dehors de la région cervicale superficielle, il ne pourra les poursuivre que lors de la préparation des différentes parties de la tête; enfin il examinera le corps thyroïde et ses vaisseaux, l'œsophage et la trachée, pour aborder ensuite l'étude du plexus cervical.

**Plexus cervical.** — Il est formé par les branches *antérieures* des quatre nerfs cervicaux supérieurs. Chacune d'elles, à l'exception de la première, se divise en une branche ascendante et en une branche descendante qui, par leur anastomose, forment trois arcades; de plus, la branche descendante du quatrième nerf cervical s'unit à la branche antérieure du cinquième nerf cervical et établit de la sorte l'union entre le plexus brachial et le plexus cervical.

Les rapports du plexus cervical sont très précis; il est recouvert par la partie supérieure du muscle sterno-mastoïdien et repose sur le muscle scalène moyen et sur l'angulaire de l'omoplate.

Les branches qu'il fournit peuvent être classées de la façon suivante :

Branches superficielles.	{	Ascendantes.	{	Petit occipital	} fourni par le 2 <sup>e</sup> nerf cervical;
		Transversale.	{	Grand auriculaire	} par le 2 <sup>e</sup> et le 3 <sup>e</sup> nerf cervical;
				Cervicale transverse	
Descendantes.	{	Sus-claviculaire	}	issues du 3 <sup>e</sup> et du 4 <sup>e</sup> nerf cervical.	
		Sus-acromiale			
Branches profondes	{	Musculaires	{	1. Du grand droit antérieur,	} fournies par le 1 <sup>er</sup> et le 2 <sup>e</sup> nerf cervical ;
				2. Du petit droit antérieur,	
				3. Du petit droit latéral,	
				4. Du sterno-mastoïdien,	} par le 2 <sup>e</sup> nerf cervical ;
				5. De l'angulaire,	} données par le 3 <sup>e</sup> et le 4 <sup>e</sup> nerf cervical ;
				6. Du scalène moyen,	
				7. Du trapèze,	
				8. Rameaux anastomotiques avec la branche descendante de l'hypoglosse destinés au sterno-hyoïdien, au sterno-thyroïdien et à l'omo-hyoïdien,	} provenant du 2 <sup>e</sup> et du 3 <sup>e</sup> nerf cervical ;
				9. Le nerf phrénique	} issu du 4 <sup>e</sup> et du 5 <sup>e</sup> nerf cerv.
				Anastomotiques	{
2. Avec le pneumo-gastrique,					
3. Avec le sympathique,	}	données par le 1 <sup>er</sup> , le 2 <sup>e</sup> , le 3 <sup>e</sup> et le 4 <sup>e</sup> nerf cervical ;			
4. Avec le spinal,		} issues du 2 <sup>e</sup> , du 3 <sup>e</sup> et du 4 <sup>e</sup> nerf cervical.			

Les branches *superficielles* ont déjà été examinées; mais maintenant, comme il est procédé à la dissection du plexus, l'élève doit étudier leur mode d'origine.

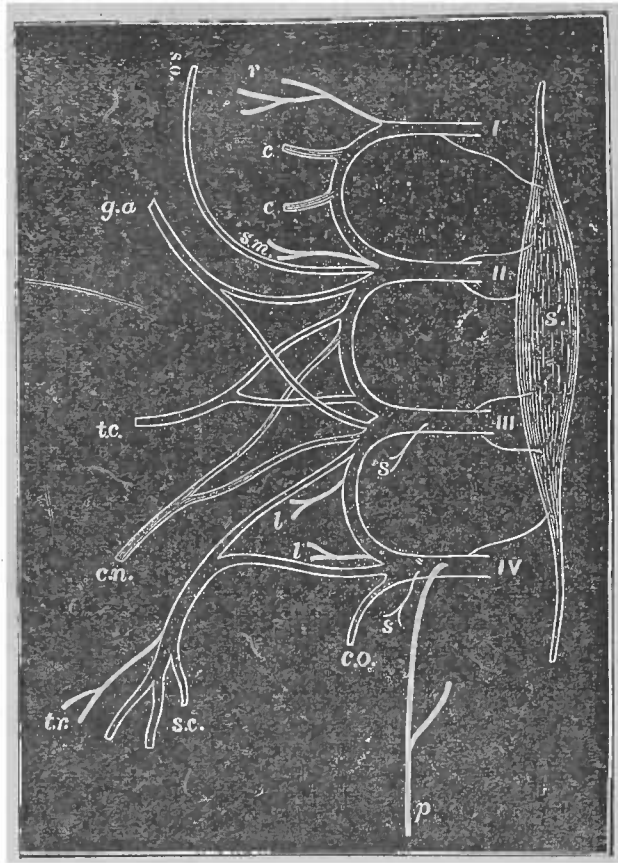


FIG. V

FIGURE DEMI-SCHÉMATIQUE DU PLEXUS CERVICAL.

Les rameaux musculaires sont représentés par un trait plein ; les rameaux anastomotiques, par un trait légèrement ombré, et les rameaux cutanés, par deux lignes parallèles.

*s'*. Ganglion cervical supérieur. — *r*. Tronc commun des muscles droits. — *s. m.* Branche du sterno-mastoidien. — *l.* Branche de l'angulaire. — *s.* Branches du scalène moyen. — *t. r.* Branche du trapèze. — *p.* Nerf phrénique. — *c.* Anastomose avec le nerf vague et le grand hypoglosse. — *c. n.* Branche descendante interne s'anastomosant avec la branche descendante de l'hypoglosse. — *c. o.* Anastomose du quatrième nerf cervical avec le cinquième. — *s. o.* Nerf petit occipital, — *g. a.* Nerf grand auriculaire. — *t. c.* Branche cervicale transverse. — *s. c.* Branches sus-acromiale et sus-claviculaire. — *I, II, III, IV.* Branches antérieures des quatre premières paires cervicales.

Il faut isoler toutes les branches *musculaires*, à l'exception de celles qui innervent les muscles droits antérieurs et le petit droit latéral. On doit aussi considérer comme musculaires les rameaux anastomotiques qui s'unissent à la branche descendante de l'hypoglosse, étant donné qu'ils sont exclusivement destinés à différents muscles.

Ceux qui font communiquer le plexus avec l'hypoglosse et le pneumo-gastrique au niveau de la base du crâne seront examinés plus tard.

## De la Face.

On ne peut exposer d'une manière satisfaisante les organes profonds du cou avant d'avoir examiné les régions sous-maxillaire et ptérygo-maxillaire. Aussi convient-il pour le moment d'abandonner la dissection du cou pour procéder à celle de la face, où l'on examinera les organes suivants :

1. L'appareil de protection du globe oculaire ;
2. Les muscles des paupières, de la bouche et du nez ;
3. La glande parotide et son conduit excréteur ;
4. Des vaisseaux :
  - a) l'artère faciale et ses branches ;
  - b) des rameaux de l'artère ophthalmique et de la maxillaire interne ;
  - c) l'artère transversale de la face ;
  - d) la carotide externe qui se divise en temporale superficielle et en maxillaire interne ;
  - e) la veine faciale et la veine angulaire ;
  - f) la veine temporo-maxillaire ;
5. Des nerfs :
  - a) les rameaux faciaux de la branche auriculaire ;
  - b) le nerf facial ;
  - c) des rameaux sensibles du nerf de la 5<sup>m</sup>e paire ;
6. Les cartilages du nez ;
7. Le pavillon de l'oreille.

La dissection de la face est à la fois longue et difficile. L'intrication des nerfs cutanés y est tellement grande, les muscles y sont si peu colorés, si intimement unis au pannicule adipeux, qu'il faut de la part de l'élève beaucoup de patience et de soin pour arriver à exposer les différents organes d'une manière convenable.

Avant de détacher la peau, il faut examiner les caractères extérieurs présentés par l'**appareil de protection du globe oculaire**, qui comprend : les *sourcils*, les *paupières* et la *conjonctive*.

**Préparation.** — L'élève facilitera sa tâche si, après avoir introduit sous les paupières, les joues et les lèvres une petite quantité d'étoupe imprégnée d'un liquide conservateur, il suture, en se servant d'une aiguille et de fil assez fins, les bords des orifices buccaux et palpébraux.

Pour détacher la peau, il suffit d'une *seule incision verticale* qui, passant au devant de l'oreille, va à la rencontre de l'incision coronale pratiquée dans le but de rabattre les parties molles de la voûte crânienne. On doit conserver avec soin les fibres du peaucier qui, au-dessus du maxillaire inférieur, se perdent, les unes dans le fascia pour s'insérer à cet os, tandis que les autres se continuent avec quelques-uns des muscles de la face. Le petit muscle rieur de Santorin, souvent rattaché au peaucier, est particulièrement exposé à être lésé au point où il quitte la région massétérine pour se porter vers l'angle de la bouche.

La peau des paupières est mince et séparée des fibres musculaires sous-jacentes par une petite quantité de tissu conjonctif dépourvu de graisse ; aussi faut-il un certain soin pour la détacher avec succès ;

au niveau de l'aile du nez, le tégument est difficile à séparer, en raison de son épaisseur et de son adhérence aux organes qu'il recouvre. Lorsque la peau est entièrement enlevée et que les points d'attache du peaucier ont été rendus bien évidents, on rabat ce muscle vers le haut, de manière à exposer l'artère faciale qui passe à la face externe du maxillaire inférieur pour se diriger vers l'angle des lèvres. On isole ensuite les *rameaux faciaux du grand auriculaire*; quelques-uns pénètrent à l'intérieur de la glande parotide, d'autres se dirigent en avant et en haut et innervent la peau des régions buccale, massétérine et parotidienne.

Ces rameaux isolés, on examinera la **glande parotide**. En délimitant cet organe, il faut éviter de léser les rameaux du facial, ainsi que l'artère transversale de la face, qui sortent de la glande au niveau de ses bords supérieur et antérieur. On poursuivra à la face externe du muscle masséter le conduit excréteur de la parotide; il s'en dégage au niveau de son bord antérieur. Lorsque l'on a étudié les rapports que la parotide présente avec les organes superficiels, on l'enlève par énucléation et en la fragmentant, de manière à exposer les différents organes placés dans le voisinage de sa face profonde, ainsi que les vaisseaux et les nerfs qui la traversent, ce qui se fait le plus aisément en suivant vers leur tronc d'origine les rameaux du nerf facial et l'artère transversale de la face. Il faut avoir soin de ne pas endommager le nerf auriculo-temporal que recouvre la partie supérieure du bord postérieur de la glande. On recherchera en même temps les filets anastomotiques fournis par lui et par le grand auriculaire au nerf facial.

Ensuite de cette préparation, la terminaison de la



carotide externe, ainsi que la veine temporo-maxillaire, se trouvent exposées ; l'élève peut étudier maintenant les rapports profonds de la parotide et examiner la façon dont est constituée la loge dans laquelle elle se trouve placée.

Les **organes en rapport avec la face profonde de la glande** sont : l'apophyse styloïde avec le bouquet de muscles qui s'y attachent, la veine jugulaire interne, l'artère carotide interne, les nerfs pneumogastrique, glosso-pharyngien, spinal et grand hypoglosse ; plus bas et en arrière, le ventre postérieur du digastrique et l'artère auriculaire postérieure. Un prolongement de la glande est placé dans la portion non articulaire de la cavité glénoïde ; un autre s'engage en-dessous de la branche montante du maxillaire inférieur, où il est en contact avec le muscle ptérygoïdien interne.

**Nerfs et vaisseaux qui traversent la glande parotide.** — Ce sont : 1° l'artère carotide externe qui se divise en ses deux branches terminales : la temporale superficielle et la maxillaire interne, qui s'engage en-dedans du col du condyle du maxillaire inférieur ; 2° l'artère transversale de la face ; 3° la veine temporo-maxillaire passant plus superficiellement que la carotide externe ; 4° le nerf facial qui croise cette artère ; enfin 5° les filets anastomotiques que les nerfs grand auriculaire et auriculo-temporal fournissent au nerf facial.

On disséquera complètement l'*artère temporale superficielle* qui, indépendamment de ses branches terminales, fournit des rameaux parotidiens et auriculaires antérieurs, la transversale de la face, la temporale moyenne et quelquefois un rameau orbitaire.

**Muscles de la face.** — Ils sont répartis en trois groupes, disposés autour des orifices des paupières, des narines et des lèvres.

On commencera par le premier de ces groupes, le *groupe palpébral*, dont on ne disséquera que l'*orbiculaire des paupières* et le *muscle sourcilier*, l'étude du releveur de la paupière supérieure et du muscle de Horner étant réservée pour plus tard.

On passera ensuite à l'examen du *groupe buccal* ; c'est en disséquant les muscles qui le composent que l'on éprouve le plus de difficultés à conserver les différents rameaux nerveux en rapport avec eux. Quelques rameaux assez volumineux du facial passent sous les muscles grand et petit zygomatiques et se rendent à la face profonde du releveur profond de la lèvre supérieure, où ils s'anastomosent avec la division du nerf sous-orbitaire pour constituer le plexus sous-orbitaire. D'autres se dirigent en avant, à la face externe du muscle buccinateur, et s'anastomosent au devant du bord antérieur du masséter avec le nerf buccal. Il faut isoler tous ces rameaux en même temps que l'on dissèque les différents muscles du groupe buccal. On préparera, en suivant l'ordre de leur énumération, les muscles de ce groupe, savoir : l'orbiculaire des lèvres, le grand zygomatique, le risorius de Santorini et le triangulaire des lèvres, qui se trouvent sur un même plan et convergent vers l'angle de la bouche ; ensuite les releveurs superficiel et profond de la lèvre supérieure et de l'aile du nez, le petit zygomatique, le muscle canin, le carré du menton, les muscles incisifs et la houppes du menton ; enfin le buccinateur que l'on nettoiera avec grand soin pour conserver les nombreux rameaux nerveux qui se trouvent à sa face externe. C'est sous le muscle triangulaire des lèvres

que le nerf mentonnier, fourni par le nerf dentaire inférieur, ainsi que l'artère qui l'accompagne, sort du canal dentaire pour venir se rendre à la peau et à la muqueuse de la lèvre inférieure et s'anastomoser avec les rameaux mentonniers du facial.

Le *groupe nasal* se compose des muscles releveurs superficiel et profond déjà cités, transverse du nez, myrtiliforme et dilateur de l'aile du nez.

Lorsque ces muscles auront été complètement disséqués, on examinera les différents nerfs de la face, que l'on peut classer de la façon suivante :

I. Nerf moteur : le facial.

II. Nerfs sensitifs :

A) *Se rendant directement à la face :*

1. Les rameaux faciaux du grand auriculaire ;
2. Des rameaux de la cinquième paire crânienne, savoir :

Ceux fournis par l'ophtalmique de Willis :	{	Rameaux frontaux interne et externe ; Rameaux nasaux interne et externe ; Rameaux palpébraux du lacrymal ;
---	---	--

Par le nerf maxillaire supérieur :	{	Rameaux sous-orbitaires ; Filet malaire ; Filet temporal ;
---------------------------------------	---	--

Par le nerf maxillaire inférieur :	{	Nerf auriculo-temporal ; Nerf buccal ; Rameaux mentonniers ;
---------------------------------------	---	--

B) *Se rendant indirectement à la face :*

Rameaux anastomotiques donné au nerf facial par	{	l'auriculo-temporal et le grand auriculaire.
--	---	---

**Nerf facial.** — Il se trouve déjà en partie isolé ; on peut l'exposer au point où il sort du trou stylo-mastoïdien en enlevant la portion la plus saillante de l'apophyse-mastoïde. On commencera la section de celle-ci à la scie et on la terminera à la gouge, en évitant de léser la branche auriculaire postérieure du facial.

Cette préparation permet, en outre, de voir parfaitement l'origine du ventre postérieur du muscle digastrique, la *branche stylo-mastoïdienne* qui pénètre dans le trou de ce nom et que fournit l'artère auriculaire postérieure, enfin l'artère occipitale dans la partie la plus profonde de son trajet. Immédiatement au-dessous du trou stylo-mastoïdien, le facial fournit trois rameaux, savoir : 1° le *nerf auriculaire postérieur*, dont on a déjà suivi les rameaux terminaux ; 2° le *rameau du muscle digastrique*, qui se dirige en bas et en avant pour se rendre à la face supérieure de son ventre postérieur, et 3° le *rameau du stylo-hyoïdien*, plus long et plus mince et naissant généralement par un tronc commun avec le précédent ; il aborde le muscle par sa face postérieure.

On complétera ensuite la dissection des rameaux fournis par les deux branches terminales du facial et l'on cherchera à établir leurs anastomoses avec les nerfs sensitifs qui arrivent à la face. Ces rameaux sont les *temporaux, frontaux, palpébraux, sous-orbitaires et buccaux*, que donne la *branche temporo-faciale* et les *rameaux buccaux inférieurs, mentonniers et cervicaux*, qui naissent de la *branche cervico-faciale*.

**Rameaux sensitifs du trijumeau.** — Les rameaux sensitifs que le trijumeau donne à la face sont : 1° les *rameaux frontaux interne et externe*, déjà étudiés lors de la dissection des parties molles de la voûte crânienne ; on les poursuivra jusqu'au point où ils se réfléchissent au niveau de l'arcade orbitaire, ce qui n'est possible que si l'on coupe, suivant leur direction, les muscles frontal et orbiculaire des paupières ; 2° les *rameaux palpébraux*

du *nerf lacrymal*, qui pénètrent dans la paupière supérieure, un peu au-dessus de la commissure palpébrale externe ; ils traversent le ligament large supérieur et se terminent dans la peau de cette région et dans la conjonctive ; 3° le *rameau nasal externe*, qui se rencontre immédiatement au-dessus du tendon direct de l'orbiculaire des paupières et de leur commissure interne ; 4° le *rameau externe du nasal interne (rameau nasolobaire)*, qui passe entre le bord inférieur de l'os nasal et le bord supérieur du cartilage de l'aile du nez ; pour l'exposer, il faut diviser le muscle transverse de l'aile du nez.

Tous ces rameaux proviennent de l'ophtalmique de Willis ; ceux fournis par le nerf maxillaire supérieur sont : 1° le *filet temporal du nerf orbitaire*, déjà étudié ; 2° le *filet malaire*, également né du nerf orbitaire ; il est très grêle et se répand dans la peau de la pommette, en traversant le trou malaire ; on le trouvera donc un peu en arrière du rebord orbitaire externe, après avoir détaché et renversé vers le haut avec grand soin le muscle orbiculaire des paupières (1) ; 3° les *rameaux sous-orbitaires*, qui sortent de la gouttière du même nom pour s'anastomoser en dedans du releveur profond de la lèvre supérieure avec des filets du facial ; on peut les diviser en rameaux palpébraux, nasaux et labiaux.

Trois nerfs sont fournis à la peau de la face par le nerf maxillaire inférieur ; ce sont : 1° le *nerf auricul-temporal*, déjà étudié ; 2° le *nerf buccal*, que l'on aura probablement déjà rencontré

---

(1) On fera bien de chercher avec un stylet pointu la position du trou malaire.

(Note du traducteur.)

au niveau du bord antérieur du masséter, à la face externe du buccinateur ; il s'anastomose avec les rameaux buccaux du facial ; 3° enfin, le *nerf mentonnier*, qui sort par le trou de ce nom ; il est recouvert par le muscle triangulaire des lèvres. Le trou mentonnier est situé immédiatement en-dessous de l'intervalle compris entre les deux petites molaires inférieures (1).

**Artères de la face.** — Deux artères principales se ramifient dans la face, ce sont l'*artère transversale de la face*, déjà examinée, et la *faciale*. Indépendamment de ces deux vaisseaux, d'autres, plus petits, s'y distribuent ; ils accompagnent les rameaux sensitifs du trijumeau ; ils proviennent soit de l'artère ophthalmique, soit de la maxillaire interne.

Le trajet de l'*artère faciale* dans la région cervicale a déjà été examiné ; elle arrive à la face après avoir croisé le maxillaire inférieur immédiatement au devant du masséter, se dirige vers l'angle de la bouche, puis vers la commissure palpébrale interne ; elle est relativement superficielle dans toute son étendue. De son côté externe partent quelques rameaux innommés ; de son côté antérieur et interne, naissent la *coronaire labiale inférieure* ; au niveau de la commissure buccale, la *coronaire labiale supérieure*, qui quitte la faciale à la face profonde du muscle grand zygomatique ; enfin, l'*artère de l'aile du nez*.

---

(1) Une ligne droite, réunissant l'échancrure sus-orbitaire à l'intervalle compris entre les deux petites molaires inférieures et prolongée jusqu'au bord inférieur de la mâchoire, passe au-dessus ou tout près des trous sous-orbitaire et mentonnier. Cette ligne peut donc servir de point de repère pour rechercher les deux nerfs qui sortent de ces trous.

(Note de l'auteur.)

A quelque distance en arrière de la faciale, se voit la *veine faciale*, qui se rapproche de l'artère au niveau du bord inférieur du maxillaire inférieur.

**Pavillon de l'oreille.** — Après en avoir examiné la conformation intérieure, on procède à sa dissection en détachant avec soin la peau qui le recouvre; on doit redoubler de précaution au niveau des muscles intrinsèques du pavillon que l'on étudiera, ainsi que les ligaments.

**Paupières.** — Les points de suture qui les réunissent doivent être enlevés, en laissant toutefois l'étope que l'on a placée sous les paupières. Elles se composent de différentes couches qui, de la surface vers la profondeur, sont : la peau, la portion palpébrale du muscle orbiculaire, le cartilage tarse, le ligament large et la conjonctive. La paupière supérieure présente de plus à considérer, entre la conjonctive et le ligament large, la portion terminale du releveur de la paupière.

Pour examiner ces différents plans, il est nécessaire de rabattre complètement en dedans le muscle orbiculaire des paupières, ce qui permettra de voir aussi la façon dont ses fibres s'attachent au bord interne de l'orbite. En renversant le muscle, il faut éviter d'endommager les nerfs et les vaisseaux palpébraux, ainsi que les ligaments larges. Si l'on incise le ligament supérieur au niveau de son insertion osseuse et qu'on le rejette vers le bas, on découvrira la portion terminale du releveur de la paupière.

**Vaisseaux et nerfs des paupières.** — Ils se ramifient surtout entre l'orbiculaire des paupières et le ligament large. Les *artères* proviennent de l'ophtalmique; au niveau de la commissure interne, on

rencontre son rameau palpébral ; près de l'externe, un ou deux rameaux de l'artère lacrymale traversent le ligament large et s'anastomosent avec le rameau palpébral.

Les *veines* se dirigent en dedans vers la racine du nez pour s'ouvrir dans la veine frontale et dans l'angulaire.

Les *nerfs* moteurs sont issus du facial ; ils abordent les paupières au niveau du bord externe de l'orbite ; les rameaux sensitifs de la paupière supérieure proviennent des rameaux lacrymal, frontal externe, frontal interne et nasal externe ; la paupière inférieure reçoit des filets du nerf sous-orbitaire.

**Appareil lacrymal.** — Il se compose de la glande lacrymale, des conduits lacrymaux, du sac lacrymal, du canal nasal et du muscle de Horner.

La *glande lacrymale* est située à la partie supérieure et externe de l'orbite ; en la soulevant délicatement, et en promenant avec soin la pointe du scalpel à travers le tissu conjonctif sur lequel elle repose, on découvrira ses nombreux canaux excréteurs ; l'épaisseur de chacun d'eux ne dépasse pas celle d'un cheveu. On introduit ensuite un fin stylet dans les points lacrymaux pour se rendre compte du trajet des *conduits lacrymaux* et voir la façon dont ils s'ouvrent dans le *sac lacrymal* ; celui-ci est situé dans la gouttière lacrymale de l'orbite, en arrière du tendon direct de l'orbiculaire.

Le *muscle de Horner* est une petite bande musculaire, attaché à la crête lacrymale de l'unguis et passant derrière le sac lacrymal. Sur des paupières intactes, on peut l'exposer très aisément : après avoir sectionné les paupières verticalement, à égale dis-



tance de leurs extrémités interne et externe, on les renverse en haut et en bas et on détache la conjonctive au niveau de la commissure interne.

Avant d'abandonner l'étude de la face, il reste à examiner les *cartilages des narines*.

## **Région temporale et région ptérygo-maxillaire.**

Les organes que l'on rencontre dans ces deux régions sont :

1. L'aponévrose temporale.
2. Le muscle temporal.
3. Le muscle masséter,
4. Les muscles ptérygoïdiens.
5. L'artère maxillaire interne et ses branches.
- 6 La veine maxillaire interne et le plexus veineux ptérygoïdien.
7. L'articulation temporo-maxillaire.
8. Le nerf maxillaire inférieur et ses branches.
9. La corde du tympan.
10. Le ganglion otique.

Pour exposer l'**aponévrose temporale**, il faut rejeter en avant la portion temporale du muscle orbiculaire des paupières, puis rabattre vers le bas, à l'exception du filet temporal de l'orbitaire et de l'artère temporale moyenne, les vaisseaux et les nerfs qui sont appliqués sur l'aponévrose ; finalement, on détache ce qui reste de l'aponévrose épicroânienne et les deux muscles supérieurs de l'oreille.

Au niveau de l'arcade zygomatique, l'aponévrose temporale se divise en deux feuillets, qui laissent entre eux un petit intervalle rempli par de la graisse, et s'insèrent aux lèvres externe et interne du bord supérieur du zygoma. On se rendra compte de ce mode d'insertion si, après avoir divisé le feuillet superficiel au niveau de sa ligne d'attache, on insinue

entre les deux lames aponévrotiques le manche du scalpel, tout en relevant le feuillet superficiel.

On doit maintenant nettoyer le **muscle masséter**. On sectionne le nerf facial au-delà du point où il fournit les filets du digastrique et du stylo-hyoïdien, et l'on rejette en avant ses rameaux buccaux, et en arrière l'artère transversale de la face.

Pour étudier le **muscle temporal**, on effectue la préparation suivante qui permettra de voir aussi l'artère et le nerf massétéris : Après avoir séparé complètement l'aponévrose temporale du zygoma, on la rabat vers le haut, tout en conservant l'artère temporale moyenne et le filet temporal du rameau temporo-malaire ; ensuite, on sectionne l'arcade zygomatique pour la renverser vers le bas avec le muscle masséter.

Cette section, qui doit être faite en avant et en arrière du muscle, sera commencée à la scie et terminée à la cisaille. La ligne de section postérieure doit passer immédiatement au devant du condyle du maxillaire inférieur sans entamer l'articulation ; le trait de scie antérieur s'étendra obliquement, en bas et en avant, à travers l'os malaire, depuis l'extrémité antérieure du bord supérieur du zygoma, jusqu'au point où son bord inférieur rencontre l'apophyse zygomatique du maxillaire supérieur. De cette façon, les insertions du masséter restent intactes et l'on peut facilement le retourner, avec l'arcade, vers l'angle du maxillaire inférieur ; on verra alors l'insertion du muscle à la face profonde du zygoma. En renversant le masséter, il faut éviter avec soin d'endommager le nerf et l'artère qui s'y distribuent ; ils se dirigent en dehors, en passant par l'échancrure sigmoïde, entre le condyle et le bord postérieur du muscle temporal. Quand on les aura disséqués, on les

sectionnera de manière à ce que le muscle puisse être tout à fait rabattu vers le bas ; sous aucun prétexte, il ne faut le séparer du maxillaire inférieur. Cette préparation permet d'examiner le muscle temporal.

Cette étude terminée, une autre **préparation** est nécessaire pour exposer les organes contenus dans la région ptérygo-maxillaire. On commencera par sectionner l'apophyse coronoïde. La ligne de section réclamée dans ce but part de l'échancrure sigmoïde et doit s'étendre obliquement en bas et en avant, jusqu'au point où le bord antérieur de la branche montante du maxillaire inférieur rencontre le bord supérieur du corps de cet os. On se servira d'abord de la scie (1), puis de la cisaille (2). Pendant cette opération, on court de grands risques d'endommager le nerf buccal et l'artère qui l'accompagne ; ils sont recouverts par la partie inférieure du muscle temporal et se dirigent en avant et en bas.

La section terminée, on refoule vers le haut le temporal avec l'apophyse coronoïde, en détachant avec le manche du scalpel le muscle de la partie inférieure de la fosse temporale, de manière à exposer les *artères et les nerfs temporaux profonds*, qui cheminent entre la paroi crânienne et le muscle ; en même temps, on poursuivra le trajet de l'*artère temporale moyenne* et du *filet temporal*

---

(1) Une scie de Larrey rend de grands services dans ces circonstances et dans d'autres analogues. (Note du traducteur.)

(2) On peut aussi réussir cette préparation en se servant uniquement de la gouge, à l'aide de laquelle on enlève la même portion d'os, par deux lignes de section formant un angle droit dont le sommet répond à l'angle inférieur de la mâchoire. (Note du traducteur.)

jusqu'au point où il sort du trou situé à la face temporale de l'os malaire ; il est recouvert en ce point par le crotaphite.

Pour exposer complètement la région ptérygo-maxillaire, il est nécessaire de détacher encore une portion de la branche montante du maxillaire inférieur par deux lignes de section horizontales, dont l'une passera à travers le col du condyle, l'autre immédiatement au-dessus de l'orifice dentaire.

On s'assure du niveau auquel se trouve cet orifice, en insinuant, d'arrière en avant, entre la branche montante et les parties molles sous-jacentes, le manche d'une pince à dissection que l'on poussera alors vers le bas. Au point où l'artère et le nerf dentaires pénètrent dans le canal dentaire inférieur, on éprouvera une résistance ; le bord inférieur de l'instrument indique le niveau auquel l'os doit être scié ; ces deux lignes de section seront commencées à la scie et terminées à la cisaille.

**Organes exposés ensuite de cette préparation.** — Après avoir enlevé la graisse et le tissu cellulaire, on verra les *muscles ptérygoïdiens* ; l'*externe* se reconnaît à sa direction horizontale ; l'*interne* présente, à la face profonde du maxillaire inférieur, presque la même direction que le masséter, à la face externe de cet os. L'*artère maxillaire interne* est appliquée sur le ptérygoïdien externe ; les nerfs de la région sont aussi en rapport intime avec ce muscle ; ainsi, les *nerfs massétéris, temporaux profond, moyen et postérieur*, passent entre son bord supérieur et la paroi crânienne ; au niveau de son bord inférieur, on rencontre les *nerfs lingual et dentaire inférieur* ; le *nerf*

*auriculo-temporal*, qui contourne le col du condyle, est en rapport avec l'extrémité postérieure du muscle ; le *nerf buccal* est placé au devant de son extrémité antérieure, traversant tantôt le ptérygoïdien externe, tantôt passant entre ses deux faisceaux d'origine. On remarque aussi le *ligament latéral interne* de l'articulation temporo-maxillaire, sur lequel repose le nerf lingual.

Ces nerfs ayant été isolés suffisamment pour que l'on évite de les endommager dans la suite, on procède à l'étude des *muscles ptérygoïdiens* et de l'*artère maxillaire interne* dont on peut diviser le trajet en trois portions. La *première portion* passe derrière le col du condyle, au-dessus du ligament latéral interne, le long du bord inférieur du ptérygoïdien externe ; la *deuxième* répond à la face externe de ce muscle ou bien se trouve placée entre les deux ptérygoïdiens, et la *troisième* s'engage entre les deux faisceaux du ptérygoïdien externe. Les branches que l'artère fournit, suivant qu'elles naissent de l'une ou de l'autre portion, peuvent être réparties en trois groupes. Parmi les branches nées de la troisième portion, on ne peut voir actuellement que l'*artère alvéolaire*, qui descend en décrivant des flexuosités à la face externe de la tubérosité du maxillaire supérieur ; les autres branches seront examinées ultérieurement.

De la *première portion* partent les *artères tympanique, petite méningée et méningée moyenne*, qui passent sous le muscle ptérygoïdien externe et qui ne pourront être disséquées complètement que lorsque ce muscle aura été renversé ; l'*artère dentaire inférieure*, qui naît vis-à-vis de la méningée moyenne et se dirige en bas au-dessus du

ligament latéral interne, pour pénétrer dans le canal dentaire ; avant d'y entrer, elle donne naissance au *rameau mylo-hyoïdien*, qui chemine avec le nerf du même nom, le long de la face interne du maxillaire inférieur.

La *deuxième portion* fournit des rameaux destinés aux muscles du voisinage, savoir : les *artères massétérine, ptérygoïdienne et temporales profondes* au nombre de deux, l'une *antérieure*, l'autre *postérieure*, et l'*artère buccale*, qui se ramifie à la face externe du buccinateur.

**Veine maxillaire interne.** — Les branches collatérales de la veine maxillaire interne correspondent à celles de l'artère du même nom ; elles forment dans l'intimité même du muscle ptérygoïdien externe un *plexus*, difficile à voir lors d'une dissection ordinaire, et d'où part un tronc assez volumineux, mais court, la *veine maxillaire interne*, qui s'unit à la veine temporale superficielle. derrière le col du condyle, pour constituer la veine temporo-maxillaire.

On étudiera maintenant l'*articulation temporo-maxillaire* ; après quoi, on désarticulera le condyle, en détachant le ménisque de telle façon, qu'il reste fixé à cette extrémité articulaire ; on pourra de la sorte l'étudier plus aisément. Pendant cette opération, il faut éviter avec soin d'endommager le nerf auriculo-temporal qui passe à la face profonde de l'articulation ; la désarticulation achevée, on renverse en avant le ptérygoïdien externe avec le condyle, que l'on fait délicatement passer sous l'artère maxillaire interne.

Le nerf maxillaire inférieur, au moment où il sort du trou ovale, se trouve ainsi exposé de

même que la *corde du tympan*, laquelle se dirige en avant et en bas pour se terminer à angle aigu dans le lingual, au niveau de l'extrémité postérieure du ptérygoïdien externe. Actuellement, on pourra poursuivre les artères petite méningée, méningée moyenne et tympanique, puis disséquer complètement le *nerf maxillaire inférieur*.

En dessous du trou ovale, ce nerf, avant de se diviser en ses deux branches antérieure et postérieure, fournit un *rameau récurrent* qui pénètre à l'intérieur du crâne avec l'artère méningée moyenne, et le *nerf du ptérygoïdien interne*, qui se dirige immédiatement vers le bord postérieur de ce muscle, qu'il aborde par sa face profonde.

La *branche antérieure* du nerf maxillaire inférieur est presque exclusivement motrice ; elle fournit les *nerfs massétérin, temporaux profonds moyen et postérieur*, et *buccal*, lequel donne des filets destinés au ptérygoïdien externe, ainsi que le *nerf temporal profond antérieur*. Le nerf temporal profond postérieur, plus petit que le moyen, naît souvent d'un tronc commun, avec le nerf massétérin.

La *branche postérieure*, plus volumineuse que l'antérieure, fournit : 1° le *nerf auriculo-temporal*, qui naît par deux racines entre lesquelles passe l'artère méningée moyenne. Il contourne le col du condyle et émet des rameaux parotidiens, un ou deux rameaux anastomotiques avec la branche supérieure du facial et des filets articulaires. Son trajet ultérieur a déjà été examiné ; 2° le *nerf dentaire inférieur* qui, avant de pénétrer dans le canal dentaire, donne le *rameau mylo-hyoïdien* ; 3° le *nerf lingual*, qui se porte entre le muscle ptérygoïdien interne et la branche de la mâchoire.

Il se trouve placé au-devant du nerf dentaire inférieur.

Le *ganglion otique* sera examiné plus tard, car il est préférable pour l'exposer d'attendre que l'on ait préparé les fosses nasales.

On enlèvera maintenant, à la scie et à la gouge, la table externe du maxillaire inférieur dans le but d'ouvrir le canal dentaire, et l'on y cherchera les filets que le nerf dentaire inférieur fournit aux racines des dents molaires, ainsi que le *rameau incisif* et le *nerf mentonnier*.

### Région sous-maxillaire.

Lors de l'étude du triangle digastrique, on a examiné les organes qui forment le plan le plus superficiel de la région sous-maxillaire; actuellement, on disséquera ceux qui, plus profondément placés, sont en rapport avec la langue et avec le plancher de la bouche, savoir :

1. Le muscle mylo-hyoïdien.
2. La glande sous-maxillaire et son conduit excréteur.
3. La glande sublinguale.
4. La face latérale de la langue et la muqueuse buccale.
5. Les muscles {  
    hyo-glosse,  
    styloglosse,  
    génio-hyoïdien,  
    génio-glosse.
6. Les nerfs {  
    grand hypoglosse,  
    lingual,  
    glosso-pharyngien.
7. Le ganglion sous-maxillaire.
8. L'artère et la veine linguales.
9. Le ligament stylo-hyoïdien.

Pour faire cette dissection, il est nécessaire de renverser fortement la tête en arrière et de la tour-



ner légèrement du côté opposé. Après avoir retiré de la cavité buccale l'étau que l'on y avait mise, on saisit avec la pince la pointe de la langue et on la tire assez bien en avant pour la suturer dans cette position au lobule du nez.

Dans la région médiane, on rencontre trois plans musculaires successivement formés par le mylo-hyoïdien, par l'hyo-glosse et par le génio-glosse, entre lesquels on rencontre plusieurs organes très importants.

**Muscle mylo-hyoïdien.** — Pour exposer ce muscle, il est nécessaire de déplacer quelques-uns des organes contenus dans le triangle digastrique.

On doit couper l'artère faciale au point où elle passe à la face externe du maxillaire inférieur, et après l'avoir isolée de la glande sous-maxillaire, on la renverse en arrière, avec la veine sous-mentonnière, avec la veine faciale et avec le ventre antérieur du digastrique, dont on détache l'insertion à la fossette digastrique du maxillaire; puis on sectionne le nerf mylo-hyoïdien et l'on repousse en arrière la portion superficielle de la glande sous-maxillaire; on peut maintenant nettoyer et étudier le muscle mylo-hyoïdien.

Cette étude terminée, on le rabat de façon à découvrir les organes sous-jacents. On commence par le diviser tout près de son insertion à la mâchoire, mais avec grand soin, car la muqueuse buccale doit être conservée intacte; comme point de repère, on laisse, adhérente le long du maxillaire, une petite partie du muscle. On sépare ensuite les deux mylo-hyoïdiens l'un de l'autre, le long de la ligne médiane; le muscle se laisse maintenant aisément renverser vers l'os hyoïde. Mais, comme plusieurs des organes

de la région sont recouverts par le maxillaire inférieur, il est également nécessaire de sectionner cet os. On commence cette section à la scie, à un centimètre environ de la ligne médiane ; on la termine à la cisaille, en évitant avec soin d'endommager la muqueuse du plancher buccal, et l'on relève le bord inférieur du maxillaire, que l'on immobilise dans cette position à l'aide d'érigines ; il ne faut, sous aucun prétexte, enlever cet os.

**Organes recouverts par le mylo-hyoïdien.** — En suite de cette préparation, on peut étudier la face latérale de la langue, ainsi que les organes en rapport avec elle. Le *muscle hyo-glosse* se trouve entièrement exposé ; il est nécessaire de bien déterminer sa position, car tous les organes de la région sont en rapport plus ou moins intime avec lui. Ainsi, il répond, en arrière et en haut, au *muscle stylo-glosse* ; en avant et en bas, au *génio-hyoïdien*, dont il est séparé par le *génio-glosse*. A la face externe de l'hyo-glosse, il faut préparer les nerfs lingual et grand hypoglosse, la glande sous-maxillaire et son conduit, enfin le ganglion sous-maxillaire.

Le *nerf lingual* est situé assez haut ; il longe le bord supérieur de l'hyo-glosse ; le *grand hypoglosse*, accompagné par la *veine ranine*, passe tout près de l'os hyoïde ; entre ces deux nerfs se voit la *partie profonde de la glande sous-maxillaire*, ainsi que son *conduit excréteur*. En tendant légèrement le nerf lingual et en disséquant soigneusement dans l'intervalle compris entre lui et la portion profonde de la glande, on découvrira le *ganglion sous-maxillaire*, dont on isolera les racines et les rameaux efférents.

La *glande et l'artère sublinguales* se trouvent au devant du muscle hyo-glosse, à la face externe du

génio-glosse. Sous le bord postérieur du muscle hyo-glosse, immédiatement en-dessous du stylo-glosse, passe le nerf glosso-pharyngien ; un peu plus bas, on rencontre le ligament stylo-hyoïdien ; enfin, tout près de l'os hyoïde, l'artère linguale.

On pourra étudier maintenant les muscles hyo-glosse, stylo-glosse et génio-hyoïdien, les glandes sous-maxillaire et sublinguale, ainsi que leurs conduits excréteurs, puis les nerfs lingual et grand hypoglosse.

Le **nerf lingual** peut être examiné maintenant dans toute l'étendue de son trajet ; dans la région sous-maxillaire, il fournit un ou deux rameaux destinés au ganglion sous-maxillaire, quelques filets anastomotiques avec l'hypoglosse, et avant de pénétrer dans la langue, il émet quelques rameaux qui se portent vers la muqueuse buccale et vers la glande sous-maxillaire.

Le **grand hypoglosse** fournit des rameaux aux muscles du voisinage, ainsi que des filets anastomotiques avec le lingual ; parmi ceux-ci, l'un des plus volumineux longe le bord antérieur de l'hyo-glosse.

Cette dissection terminée, on détachera le muscle hyo-glosse de l'os hyoïde pour le renverser vers le haut, sans qu'il soit nécessaire de sectionner les organes en rapport avec sa face externe ; on exposera de cette façon l'artère linguale, l'origine du constructeur moyen du pharynx et le ligament stylo-hyoïdien. On étudiera le *muscle génio-glosse*, puis l'on disséquera complètement l'*artère linguale* et les deux branches qu'elle fournit dans cette région : l'*artère dorsale de la langue* et la *sublinguale* ; deux veines satellites accompagnent la linguale ; enfin, on examinera le *ligament stylo-hyoïdien*.

## Dissection des organes profonds du cou.

Ces organes sont :

1. L'apophyse styloïde et les muscles styliens.
2. L'artère carotide interne.
3. L'artère pharyngienne inférieure.
4. L'artère palatine ascendante.
5. La veine jugulaire interne.
6. Les nerfs 

}	glosso-pharyngien,
	pneumo-gastrique,
	spinal,
	grand hypoglosse.
7. La portion cervicale du grand sympathique.
8. La première arcade du plexus cervical.
9. Le muscle petit droit latéral.

On commencera par enlever la calotte crânienne, qui jusqu'à présent a été maintenue en place, grâce à la suture des lambeaux formés par les parties molles de la voûte, puis on nettoie avec une éponge, la face interne de la base du crâne. Pour bien exposer l'apophyse styloïde et les muscles styliens, il est nécessaire de détacher, à son origine, le ventre postérieur du digastrique et de le renverser, en bas et en avant, vers l'os hyoïde; on coupe également le rameau que lui fournit le facial; en même temps, l'on cherche, à moins que cela n'ait déjà été fait, le filet qui unit ce rameau au nerf glosso-pharyngien; de plus, l'artère carotide externe doit être divisée immédiatement en-dessous du point où elle émet ses branches terminales; après en avoir séparé les artères occipitale et auriculaire postérieure, on la rejette en avant.

**Muscles styliens.** — Les muscles stylo-hyoïdien et stylo-glosse, ainsi que le ligament stylo-hyoïdien, ont déjà été examinés; il ne reste plus à disséquer que le *stylo-pharyngien*.

En nettoyant ce muscle, il faut prendre garde de léser le nerf glosso-pharyngien qui en suit le bord inférieur et lui donne un rameau. Le stylo-pharyngien étudié, on sectionne à la cisaille, tout à fait à sa base, l'apophyse styloïde, et on la renverse avec les muscles styliens en bas, vers l'os hyoïde.

**Artère carotide interne et nerfs des IX<sup>e</sup>, X<sup>e</sup>, XI<sup>e</sup> et XII<sup>e</sup> paires crâniennes.** — On peut maintenant poursuivre l'artère carotide interne et la pharyngienne inférieure jusqu'à la base du crâne ; en même temps, l'on disséquera les nerfs de la IX<sup>e</sup>, X<sup>e</sup>, XI<sup>e</sup> et XII<sup>e</sup> paires, le ganglion cervical supérieur et les différents rameaux qui les réunissent. Cette dissection est très difficile, car tous ces organes sont enveloppés d'un tissu conjonctif très dense ; aussi faut-il beaucoup de patience pour isoler les rameaux anastomotiques. Comme la *branche pharyngienne du nerf vague*, qui passe au devant de l'artère carotide interne, qu'elle croise, est particulièrement exposée à être lésée, il faut l'isoler dès le début de la dissection ; on doit rechercher également le laryngé supérieur, dont la portion terminale, ainsi que le laryngé externe, a été examinée en partie dans le triangle cervical antérieur. En les poursuivant vers le haut, on découvrira le tronc du nerf qui passe en dedans de la carotide interne.

Près de la base du crâne, les nerfs énumérés plus haut sont situés les uns près des autres, entre la carotide interne et la veine jugulaire interne ; derrière cette veine, on aperçoit le muscle petit droit latéral, ainsi que l'arcade formée par les branches antérieures des deux premiers nerfs cervicaux.

On examine maintenant la portion cervicale de l'*artère carotide interne*, la *pharyngienne inférieure*

jusqu'au point où elle pénètre à l'intérieur du crâne, la *palatine ascendante* et la *veine jugulaire interne*. Les branches collatérales de cette veine ont déjà été toutes disséquées, à l'exception des rameaux veineux qu'elle reçoit du plexus pharyngien un peu en-dessous de l'os hyoïde. Lorsque le trajet et les rapports de la veine auront été étudiés, on l'incisera longitudinalement, de façon à voir la double valvule située à quelque distance au-dessus de son point de terminaison.

Antérieurement, à propos de l'enlèvement du cerveau, l'on a vu la façon dont le glosso-pharyngien, le nerf vague et l'accessoire de Willis quittaient la cavité crânienne en passant par le trou déchiré postérieur, entre la veine jugulaire en arrière et le sinus pétreux inférieur en avant, le glosso-pharyngien, contenu dans une gaine fibreuse propre, étant placé au devant du nerf vague, le spinal derrière celui-ci, mais entouré avec lui par la même enveloppe de tissu fibreux. A l'extérieur du crâne, ces nerfs, ainsi que le grand hypoglosse, d'abord placés les uns près des autres, se séparent bientôt ; ainsi le spinal se dirige en arrière, en dehors ou en dedans de la veine jugulaire interne, le glosso-pharyngien se porte en avant, en dehors de la carotide interne, tandis que le pneumo-gastrique descend verticalement entre ces deux vaisseaux. Ce n'est que sur une pièce fraîche et spécialement préparée que l'on peut isoler les filets qui réunissent ces nerfs entre eux, et même alors la dissection en est-elle très difficile ; aussi ne décrirons-nous que les rameaux nerveux dont la préparation ne présente pas de difficultés particulières.

Lors de la dissection de la région sous maxillaire, on a vu le *nerf glosso-pharyngien* s'engager

sous le bord postérieur du muscle hyoglosse ; parmi les rameaux qu'il reçoit ou qu'il fournit, on recherchera les suivants : 1° le *rameau du facial*, qui traverse le muscle digastrique pour s'unir au nerf de la IX<sup>e</sup> paire près du trou déchiré postérieur (1) et qui, d'après quelques auteurs, fournit au glosso-pharyngien ses fibres motrices ; 2° le *rameau du muscle stylo-pharyngien* ; 3° les *rameaux pharyngiens*, de nombre variable, qui traversent les uns le constructeur supérieur, tandis que d'autres s'unissent à des filets semblables venus de pneumo-gastrique, pour former le plexus pharyngien ; 4° les *rameaux tonsillaires*, qui sont fournis près de la base de la langue.

Le **nerf vague** peut être maintenant étudié dans toute l'étendue de la région cervicale ; on cherchera d'abord à isoler les rameaux qui l'unissent au ganglion cervical supérieur du sympathique ; ainsi qu'à l'arcade formée par les deux premiers nerfs rachidiens ; on disséquera ensuite les branches qu'il émet, savoir : 1° les *rameaux pharyngiens*, qui partent de la partie supérieure du plexus gangliforme, c'est-à-dire de ce renflement que présente le nerf vague un peu au-dessous de la base du crâne ; ils se dirigent en bas et en avant au devant de la carotide interne pour se terminer dans le plexus pharyngien ; 2° le *nerf laryngé supérieur*, qui naît de la partie moyenne du plexus gangliforme ; 3° le *nerf récurrent*, dont l'origine diffère à droite et à gauche ; on le trouvera dans l'angle que forment la trachée et l'œsophage ; il s'engage sous le bord inférieur du constricteur inférieur, après avoir

---

(1) On décrit souvent ce rameau comme étant fourni au digastrique et au stylo-hyoïdien par le glosso-pharyngien. (Note du traducteur.)

émis des rameaux cardiaques, trachéens, œsophagiens et quelques filets destinés au constricteur inférieur ; 4° enfin des *rameaux cardiaques* qui naissent de la portion cervicale du pneumo-gastrique.

On examinera maintenant complètement le **nerf spinal**, dont la branche interne s'unit au pneumo-gastrique, tandis que l'externe croise la veine jugulaire externe pour aboutir au muscle sterno-mastoïdien qu'elle traverse ; puis l'on disséquera les rameaux qui constituent le *plexus pharyngien*, lequel est situé sur la face externe du constricteur moyen du pharyngien.

Le **nerf grand hypoglosse** est le dernier des nerfs crâniens à étudier pour le moment ; à sa sortie du trou condylien antérieur, il est profondément placé en dedans de la veine jugulaire interne et de la carotide interne ; il se dirige ensuite en dehors et contourne le plexus gangliforme par un demi-tour d'hélice pour passer entre la carotide interne et la veine jugulaire interne ; près de la base du crâne, il reçoit des rameaux du premier nerf cervical, du ganglion cervical supérieur et du nerf pneumogastrique ; le plexus pharyngien lui envoie un filet au moment où il contourne l'artère occipitale.

**Portion cervicale du grand sympathique.** — On en a déjà vu une grande partie ; il convient actuellement d'étudier les différents ganglions cervicaux.

Le *ganglion cervical supérieur* est facile à trouver en raison de son volume : il repose sur la partie supérieure du muscle grand droit antérieur, vis-à-vis de la deuxième et de la troisième vertèbre cervicale, derrière la gaine des vaisseaux du cou. De son extrémité supérieure part une branche assez volumineuse qui pénètre dans le canal carotidien. Il fournit des



rameaux anastomotiques aux quatre premiers nerfs cervicaux, aux deux ganglions du pneumogastrique, au ganglion d'Andersch et à l'hypoglosse ; il émet en outre : 1° des *rameaux carotidiens* difficiles à voir ; 2° des *rameaux pharyngiens* qui cheminent entre les deux artères carotides pour aboutir au plexus pharyngien ; 3° enfin le *nerf cardiaque supérieur*, qui, naissant du ganglion par plusieurs racines, passe derrière la gaine des vaisseaux du cou et s'unit à d'autres filets du sympathique, du pneumogastrique, du laryngé externe et du récurrent. On doit poursuivre ces nerfs cardiaques jusqu'à leur point d'entrée dans le thorax.

Le *ganglion cervical moyen* n'est pas constant ; il est situé au niveau de la face latérale du corps de la sixième vertèbre cervicale, en arrière de l'artère thyroïdienne inférieure. Il fournit au cinquième et au sixième nerf cervical des filets anastomotiques qui passent entre le scalène et le long du cou, des rameaux qui longent l'artère thyroïdienne inférieure et le *nerf cardiaque moyen* qui se dirige vers le thorax.

Pour exposer le *ganglion cervical inférieur*, situé entre le col de la première côte et l'apophyse transverse de la septième vertèbre cervicale, il est nécessaire de déloger l'artère sous-clavière de la position qu'elle occupe entre les scalènes, tout en évitant d'endommager les ramuscules nerveux qui se dirigent vers le bas au devant de la première portion de l'artère. Le ganglion cervical inférieur est uni par plusieurs rameaux au ganglion moyen, ainsi qu'au septième et au huitième nerf cervical ; il fournit des filets qui gagnent l'artère vertébrale ; enfin, il émet le *nerf cardiaque inférieur*.

**Muscle petit droit latéral.** — Il est situé dans l'intervalle compris entre l'apophyse transverse de l'atlas et l'os occipital. Sous le bord interne de ce muscle, passe la *branche antérieure du premier nerf cervical* qui, avec la branche antérieure du deuxième nerf cervical, forme une arcade, d'où partent différents rameaux dont les uns innervent les muscles grand et petit droits antérieurs, ainsi que le petit droit latéral, tandis que les autres s'unissent au ganglion cervical supérieur, au nerf vague et à l'hypoglosse. Si l'on détache de l'apophyse transverse de l'atlas le muscle petit droit latéral et qu'on le renverse vers le haut, on verra le rameau que lui donne le premier nerf cervical ; on le poursuivra jusqu'à son origine, après avoir sectionné le muscle oblique supérieur au niveau de son insertion à l'apophyse transverse de l'atlas.

Lorsque les élèves qui préparent la tête et le cou en seront arrivés à ce point de leur travail, ceux qui dissèquent le thorax auront probablement terminé cette préparation ; si tel est le cas, la tête doit être séparée du thorax au niveau du disque compris entre la troisième et la quatrième vertèbre dorsale ; de cette façon, les trois premières vertèbres dorsales et côtes correspondantes étant enlevées avec le cou, les muscles scalènes et long du cou demeurent intacts.

### **Dissection des organes rencontrés au niveau de l'étage moyen de la base du crâne.**

Ces organes sont :

1. Le sinus caverneux.
2. L'artère carotide interne.
3. L'artère méningée moyenne.
4. L'artère petite méningée.

5. Les deux racines du nerf de la cinquième paire, le ganglion de Gasser et les trois branches du nerf trijumeau.
6. Le nerf oculo-moteur commun.
7. Le nerf pathétique.
8. Le nerf oculo-moteur externe.
9. Le plexus caveux.
10. Le nerf grand pétreux superficiel.
11. Le nerf petit pétreux superficiel.

**Préparation.** — La tête étant fixée de telle façon que la face interne de la base du crâne regarde vers le haut, on détache la dure-mère de la partie *latérale interne* de l'étage moyen. On pratique d'abord une incision qui, n'intéressant que cette membrane, s'étend depuis l'apophyse clinoïde antérieure jusqu'au sommet du rocher, suivant une ligne passant immédiatement en dehors des ouvertures que la dure-mère présente pour livrer passage aux nerfs de la troisième, de la quatrième et de la cinquième paire. Il est indispensable de conserver ces ouvertures intactes, de manière à ce que ces différents nerfs restent immobilisés lors de leur dissection ultérieure. On prolonge ensuite l'incision d'une part, le long du bord supérieur du rocher dans la direction du sinus pétreux supérieur, d'autre part, le long de la petite aile du sphénoïde ; après quoi, on détache la dure-mère avec grand soin, car elle adhère assez fortement aux nerfs sous-jacents. Ainsi, au point où elle constitue la paroi externe du sinus caveux, elle est intimement appliquée à la surface des nerfs de la troisième et de la quatrième paire, et pour ainsi dire soudée au nerf ophthalmique de Willis ; au niveau du rocher, elle est fixée à la face supérieure du ganglion de Gasser. Il est donc prudent de n'inciser la dure-mère qu'à la pointe du scalpel et d'en laisser un lambeau adhérent à chacun des nerfs ;

on pourra, d'ailleurs, nettoyer ceux-ci plus complètement ultérieurement.

Ensuite de cette préparation, le sinus caverneux se trouve ouvert, et l'on peut en étudier les rapports avec les autres canaux veineux.

**Nerf trijumeau.** — Les deux racines de ce nerf traversent la dure-mère au niveau du sommet du rocher, en dessous de l'extrémité antérieure de la tente du cervelet. On examine le ganglion de Gasser et la façon dont il donne naissance aux trois branches du trijumeau ; en le soulevant, on verra que la racine motrice se continue dans le *nerf maxillaire inférieur* que l'on pourra poursuivre jusqu'au trou ovale par lequel passe l'*artère petite méningée*.

En isolant le *nerf maxillaire supérieur*, on cherche le rameau récurrent qu'il fournit près de son origine à la dure-mère ; quant à l'ophtalmique de Willis, il se dirige vers le sinus caverneux dont il longe la paroi externe, en dessous des nerfs pathétique et oculo-moteur commun, mais en dehors, puis au-dessus de l'oculo-moteur externe. A l'extrémité du sinus caverneux, le *nerf ophtalmique de Willis*, après avoir donné naissance successivement aux *nerfs nasal* et *lacrymal*, prend le nom de *nerf frontal* ; ces trois nerfs se dirigent vers la fente sphénoïdale qu'il traversent. Il envoie aussi des rameaux à chacun des nerfs qui l'accompagnent dans le sinus caverneux.

On examine ensuite la portion intra-crânienne de l'*artère carotide interne* ; elle traverse le sinus caverneux sur la paroi inférieure duquel elle repose. Cette portion de l'artère est entourée d'un grand nombre de filets du sympathique, difficiles

à isoler et qui constituent les *plexus carotidien caverneux*. Au point où elle pénètre à l'intérieur du crâne, le nerf de la sixième paire contourne son côté externe.

Le **grand nerf pétreux superficiel** est accompagné d'un rameau de l'artère méningée moyenne. Pour le découvrir, il faut renverser en haut et en avant le ganglion de Gasser qui le recouvre ; il est situé dans une gouttière qui se trouve à la face supérieure du rocher et qui aboutit à l'hiatus de Fallope. Si on poursuit ce nerf en avant, on le verra s'unir au niveau de la face postérieure du corps du sphénoïde, au grand nerf pétreux profond (1) pour constituer le nerf vidien.

Le **petit nerf pétreux superficiel** est placé au côté externe du précédent ; il sort d'un petit orifice situé au-dessous de l'hiatus de Fallope et chemine dans une gouttière qui se trouve au-dessous de celle du grand pétreux superficiel ; il quitte le crâne en passant par un petit pertuis situé entre les trous ovale et petit rond.

On terminera cette étude par l'examen de l'artère méningée moyenne qui passe par le trou épineux.

## **Dissection de la cavité de l'orbite et des organes qui passent par la fente sphénoïdale.**

Dans la cavité de l'orbite, on trouve, groupés autour du nerf optique et du globe oculaire, les organes suivants :

---

(1) L'auteur appelle grand nerf pétreux profond la branche afférente sympathique ou carotidienne du ganglion de Meckel, tandis que les auteurs français donnent ce nom à un rameau du nerf de Jacobson.  
(Note du traducteur.)

Les muscles	}	droit supérieur,
		droit inférieur,
		droit externe,
		droit interne,
		grand oblique,
		petit oblique,
		releveur de la paupière supérieure.
Des vaisseaux :	}	l'artère ophthalmique et ses branches ;
		les veines ophthalmiques, supérieure et inférieure, et leurs branches collatérales.
Les nerfs	}	oculo-moteur commun,
		pathétique,
		oculo-moteur externe,
		frontal,
		nasal,
		lacrymal, ) fournis par l'ophthalmique de Willis,
		le rameau orbitaire du nerf maxillaire supérieur.

Le ganglion ophthalmique.

La glande lacrymale.

La capsule de Ténon.

**Préparation.** — On commence par enlever la voûte de l'orbite. La scie étant appliquée sur le bord de section du frontal (1), au-dessus de l'apophyse orbitaire interne, on la dirige obliquement en bas et en dehors vers un point situé à une petite distance en dedans de l'échancrure sus-orbitaire, de façon à laisser intacte, en dedans de la ligne de section, cette portion de la voûte de l'orbite qui présente une dépression pour l'insertion de la poulie du muscle grand oblique. Le second trait de scie, très oblique, est donné suivant une ligne presque parallèle au bord postéro-externe de la grande aile du sphénoïde; on dirige la scie, de haut en bas et de dehors en dedans, vers l'extrémité externe de l'arcade orbitaire, de façon à ce qu'elle entame en même temps la partie

(1) La voûte crânienne et le cerveau sont supposés avoir été enlevés.

(Note du traducteur.)

externe de la fente sphénoïdale. La ligne de section interne, prolongée ensuite en arrière à l'aide de la gouge, doit s'arrêter à une petite distance du trou optique ; puis, toujours à la gouge, on réunit transversalement les extrémités postérieures des lignes de section interne et externe ; maintenant, par un coup sec donné avec le maillet, on renverse en avant la voûte orbitaire. On ne doit pas l'enlever avant d'avoir disséqué le nerf frontal ; toutefois, il est utile de couper à la cisaille cette portion amincie de la voûte qui fait saillie en arrière, ainsi que sa portion interne et la petite aile du sphénoïde, au niveau où celle-ci limite la fente sphénoïdale, tout en laissant autour du nerf optique un anneau osseux. De cette manière, la fente sphénoïdale se trouve ouverte et l'on peut aisément suivre les nerfs qui passent du sinus caverneux dans l'orbite. Il est avantageux d'enlever aussi l'apophyse clinéoïde antérieure.

Si l'on a réussi cette préparation, le *périoste* qui revêt la face interne de la cavité orbitaire se trouve intact ; on en examinera les points d'attache ainsi que la continuité avec la dure-mère et avec le périoste qui tapisse la face interne du crâne.

**Dissection des organes superficiellement placés dans l'orbite.** — On divise maintenant la paroi supérieure de l'infundibulum périostal par deux incisions, l'une médiane, l'autre transversale, mais qui intéresse sa partie tout à fait antérieure ; puis on renverse en dedans et en dehors les lambeaux ainsi formés.

La dissection des organes de l'orbite sera facilitée s'ils sont quelque peu tendus ; on saisit avec la pince la partie antérieure de l'œil que l'on tire en avant, et on l'immobilise dans cette position, en

suturant la conjonctive à la peau du nez, à l'aide d'un bout de fil assez fin. Il faut pendant cette opération éviter à tout prix de perforer la cornée, car l'insufflation ultérieure du globe oculaire serait complètement impossible.

Après l'incision du périoste les organes suivants se trouvent exposés : la *glande lacrymale*, qui est placée au niveau de la partie antéro-externe de l'orbite où elle repose sur la face externe du globe oculaire ; le *nerf frontal*, qui est appliqué sur la face supérieure du *releveur de la paupière supérieure* ; il se dirige d'arrière en avant le long de la ligne médiane ; dans la partie antérieure de la cavité orbitaire, il est accompagné par *l'artère sus-orbitaire* ; il se divise en *frontal externe* et en *frontal interne* ; le *releveur de la paupière supérieure* recouvre le muscle droit supérieur.

Les autres organes sont plus ou moins cachés par des masses grasseuses qui occupent les interstices qu'ils laissent entre eux ; en enlevant cette graisse le long de la paroi interne de l'orbite, on découvrira le *grand oblique*, ainsi que le *nerf pathétique* qui repose sur la partie postérieure du muscle dans laquelle il pénètre. Le long de la paroi interne de la cavité orbitaire au-dessus du bord supérieur du droit interne, on rencontrera le *nerf lacrymal* et *l'artère lacrymale*. Tous ces organes doivent être soigneusement disséqués ; le grand oblique se termine dans un tendon assez mince qui passe à travers un petit anneau fibro-cartilagineux, *poulie du grand oblique*, attaché à une dépression du frontal ; après avoir exposé son mode d'insertion, on suivra en arrière, jusque dans la fente sphénoïdale, les nerfs lacrymal et pathétique.

Pour isoler les organes qui sont plus profondé-

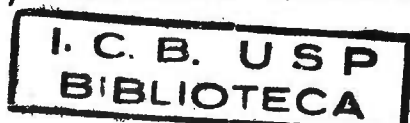


ment situés, il est utile de diviser le nerf frontal et le muscle releveur au niveau de leur partie moyenne ; en soulevant la moitié postérieure du muscle, on découvrira un petit rameau nerveux qui le pénètre ; il provient de la branche supérieure du nerf oculo-moteur commun. On rabat ensuite en avant et en arrière les lambeaux du nerf frontal et du muscle releveur, et l'on détache ce qui reste de la partie antérieure de la voûte orbitaire, tout en conservant les parties molles des régions frontale et palpébrale.

Avant de pousser plus loin la dissection, il faut insuffler le globe de l'œil. Après avoir enlevé une partie de la graisse qui se trouve à la face inférieure du muscle droit supérieur et repoussé soigneusement de côté les nerfs et les artères, on place une ligature sur le nerf optique, à son point d'entrée dans le bulbe oculaire ; puis on pratique dans la gaine du nerf une petite ouverture, à travers laquelle on fait passer une sonde fine munie d'un mandrin qui empêche la cavité de l'instrument de se boucher ; on la pousse jusqu'à l'intérieur de la cavité oculaire et on insuffle le globe. Lorsqu'il est suffisamment distendu, on serre la ligature en même temps que l'on retire la sonde.

A la face postérieure de l'œil, on remarque une membrane fibreuse assez mobile, c'est la *capsule de Ténon*. Si l'on saisit cette membrane avec la pince et qu'on y fasse une entaille avec des ciseaux, par l'introduction du manche d'un scalpel à l'intérieur de la cavité qu'elle limite, on jugera de son étendue.

On procède maintenant à l'étude du muscle droit supérieur, puis on le sectionne au niveau de sa partie moyenne pour rabattre ses moitiés en avant et en arrière ; en soulevant le lambeau postérieur, on verra aboutir à sa face profonde la *branche supérieure du nerf oculo-moteur commun*.



**Dissection des organes en rapport avec le nerf optique.** — On enlève complètement la graisse qui se trouve sous le muscle droit supérieur; le nerf optique, ainsi que trois organes qui croisent sa face supérieure, se trouvent ainsi exposés. Ces trois organes sont : le nerf nasal, l'artère ophthalmique et la veine ophthalmique supérieure. Le *nerf nasal* donne naissance à un ou deux filets, les *longs nerfs ciliaires* qui se portent en avant, le long du nerf optique; ils sont accompagnés par un assez grand nombre d'autres filets, les *nerfs ciliaires courts*; on les séparera des masses graisseuses qui les masquent (1). Si l'on choisit parmi les rameaux ciliaires courts un filet assez volumineux et qu'on le suive en arrière, on découvrira le *ganglion ophthalmique*. Le ganglion ophthalmique est un petit renflement rougeâtre, du volume d'une grosse tête d'épingle, situé dans la partie postérieure de l'orbite, au côté externe du nerf optique, à l'union de ses deux tiers antérieurs avec son tiers postérieur. Avec un peu de patience et de soin, on pourra isoler les racines qu'il reçoit du nerf nasal et de la branche inférieure de l'oculomoteur commun, et peut-être aussi sa racine sympathique (2).

---

(1) Il est utile de se servir, pour faire ce travail, de deux pinces à dissection à mors fins, à l'aide desquelles on dissocie plutôt les différents filets. (Note du traducteur.)

(2) D'après Reichart, le ganglion ophthalmique ne reçoit pas, ainsi qu'on le décrit généralement, une racine sympathique unique, assez volumineuse pour être visible à l'œil nu; au contraire, le nombre de filaments du sympathique, qui se rendent au ganglion, est relativement considérable. Les uns, d'une épaisseur de 0,1 à 0,2  $m/m$ , l'abordent par son bord postérieur; d'autres, plus nombreux, gagnent le ganglion après s'être fusionnés avec le nerf nasal et surtout avec l'oculomoteur commun.

(Note du traducteur.)

**Nerf nasal.** — Il pénètre dans la cavité orbitaire entre les deux tendons du muscle droit externe et entre les deux branches du nerf oculo-moteur commun ; c'est en ce point qu'il donne naissance à la longue racine du ganglion ophthalmique ; après avoir croisé la face supérieure du nerf optique, il se dirige vers la paroi interne de l'orbite et se divise au niveau du trou orbitaire interne en deux rameaux, *nasal externe* et *nasal interne*. Celui-ci quitte l'orbite en passant par le trou orbitaire antérieur, que l'on ouvrira à la cisaille ; on verra que le nerf, arrivé à l'intérieur de la cavité crânienne, gagne les fosses nasales en traversant un orifice elliptique, que présente la lame criblée de l'ethmoïde au côté externe de l'apophyse crista galli.

**Artère ophthalmique.** — Les branches qu'elle fournit sont : 1° l'*artère lacrymale*, qui accompagne le nerf de ce nom ; 2° des *rameaux musculaires*, qui naissent en différents points ; 3° l'*artère centrale de la rétine*, qui pénètre dans le nerf optique à environ un demi-centimètre en arrière du globe oculaire ; 4° les *artères ciliaires courtes*, que l'on reconnaîtra à ce qu'elles se divisent en un grand nombre de rameaux qui perforent la sclérotique ; 5° les *artères ciliaires longues*, au nombre de deux, qui naissent l'une en dehors, l'autre en dedans du nerf optique et perforent également la sclérotique ; 6° l'*artère sus-orbitaire*, qui accompagne le nerf frontal externe et naît de l'ophthalmique au point où elle croise le nerf optique ; 7° les *ethmoïdales*, au nombre de deux ; l'une *postérieure*, traverse le trou orbitaire interne postérieur, l'autre, *antérieure*, traverse le trou orbitaire interne antérieur ; 8° les *artères palpébrales*, qui naissent près du

point de division de l'ophtalmique en *artères nasale et frontale interne*.

Les *veines ophtalmiques* sont au nombre de deux : l'une *supérieure*, plus considérable, accompagne l'artère ; l'autre, *inférieure*, passe en dessous du nerf optique.

**Muscles droits de l'œil.** — Le droit supérieur a déjà été étudié. On examinera les trois autres muscles droits ; seulement, en disséquant le droit externe, il ne faut pas endommager les nerfs et les veines qui passent entre ses deux tendons d'origine. A sa face interne, on rencontrera le nerf de la sixième paire. On isolera ensuite la *branche inférieure du nerf oculo-moteur commun*, qui innerve les muscles droits inférieur et interne qu'elle aborde par leur face profonde ; elle fournit un rameau, qui est destiné au petit oblique et chemine dans l'intervalle compris entre les muscles droits inférieur et externe.

**Rapports des nerfs dans la fente splénoïdale.** — La cavité orbitaire étant presque entièrement disséquée, on pourra examiner les changements survenus dans les rapports des différents nerfs contenus dans le sinus caverneux, lors de leur passage à travers la fente splénoïdale.

Les nerfs lacrymal, frontal et pathétique pénètrent dans l'orbite en passant sur un même plan au-dessus des muscles de l'œil.

Les autres nerfs cheminent entre les deux tendons du droit externe et sont placés l'un au-dessus de l'autre ; de haut en bas, on rencontre successivement la branche supérieure du nerf oculo-moteur commun, le nerf nasal, la branche inférieure de

l'oculo-moteur commun, enfin le nerf de la sixième paire.

On peut maintenant sectionner le nerf optique de façon à se rendre compte de l'insertion exacte des muscles droits de l'œil, au pourtour du trou optique.

**Muscle petit oblique.** — Il est plus avantageux de procéder à la dissection de ce muscle par la partie inférieure du rebord orbitaire. Après avoir rendu au globe oculaire sa position normale, on détache la conjonctive le long de la ligne de réflexion de la paupière inférieure sur le bulbe ; en enlevant la graisse qui se trouve en ce point, on arrivera facilement à exposer le muscle.

**Capsule de Ténon.** — On en examine les points d'attache à la cavité de l'orbite, ainsi que l'union avec le globe oculaire et avec les muscles de l'œil ; après quoi, on enlèvera tout le contenu de l'orbite, pour rechercher le *nerf orbitaire* que l'on rencontrera, masqué par de la graisse, dans l'angle formé par les parois externe et inférieure de l'orbite.

### Région prévertébrale.

On rencontre dans cette région :

Les muscles	}	long du cou,
		grand droit antérieur,
		petit droit antérieur,
		intertransversaires.

Les nerfs cervicaux.

L'artère et la veine vertébrales.

**Préparation.** — Pour bien exposer cette région ainsi que le pharynx, il est nécessaire de faire une préparation assez compliquée, qui a pour but de

diviser le crâne en deux segments, l'un antérieur auquel reste attaché le pharynx, l'autre postérieur qui demeure uni à la colonne vertébrale.

On place la pièce de telle façon que la face externe de la base du crâne soit dirigée vers le haut, et après avoir sectionné la carotide primitive, la veine jugulaire interne, le nerf vague et le sympathique de chaque côté à la hauteur du col de la première côte, on sépare ces organes, ainsi que la trachée et l'œsophage, de la colonne vertébrale pour les rabattre en avant. On effectue cette séparation jusque la base du crâne ; la paroi postérieure du pharynx étant simplement unie aux muscles prévertébraux par du tissu conjonctif très-lâche, on éprouve peu de difficulté à la détacher. Il n'est nécessaire de se servir de la pointe du scalpel que tout près de la base du crâne, mais ici on doit procéder avec précaution, sans quoi on s'expose grandement à endommager soit la paroi pharyngienne, soit les insertions des muscles prévertébraux. Au niveau de la base du crâne, on divise le périoste qui recouvre l'apophyse basilaire, dans toute l'étendue de l'espace compris entre le pharynx et les muscles prévertébraux ; après quoi, on place la tête de telle façon que la face interne de la base repose sur l'extrémité d'un billot carré et l'on sectionne à la gouge, suivant un plan légèrement incliné en arrière, l'apophyse basilaire le long de la ligne d'incision du périoste. Ensuite on retourne la tête sur un de ses côtés et après avoir appliqué la scie à sa face externe, à un centimètre en arrière de l'apophyse mastoïde, on la dirige obliquement en avant et en dedans, vers un point qui serait situé à une petite distance en arrière du trou déchiré postérieur ; on répète la même opération de l'autre côté.

Pour achever la préparation, il est encore nécessaire de changer la position de la pièce ; on la dispose de telle façon que la face interne de la base du crâne regarde vers le haut, puis on divise, à la gouge, cette portion d'os comprise entre le rocher et l'apophyse basilaire, de manière à réunir l'extrémité externe de la ligne de section de cette apophyse à l'extrémité interne du trait de scie, en passant en dedans du trou déchiré postérieur. La partie antérieure du crâne avec le pharynx se laisse maintenant aisément séparer de sa portion postérieure et de la colonne vertébrale. Le seul nerf qui soit coupé lors de cette préparation est le grand hypoglosse, mais comme il est sectionné tout près de la base du crâne, et qu'en-dessous de celle-ci il est intimement uni au nerf vague par du tissu conjonctif très-dense, il conserve sa position naturelle.

On met de côté, après avoir pris les précautions habituelles, le pharynx avec la portion antérieure du crâne, pour les reprendre ultérieurement ; actuellement, on procède à la dissection des **muscles de la région prévertébrale**.

Le *long du cou* est le plus volumineux de ces muscles ; il recouvre les corps de toutes les vertèbres cervicales et les trois premières dorsales ; le *grand droit antérieur* est placé en partie en dehors de la portion supérieure du long du cou ; il s'étend depuis l'apophyse basilaire jusqu'à l'apophyse transverse de la sixième vertèbre cervicale ; le *petit droit antérieur* est recouvert par le précédent. Pour découvrir les *muscles intertransversaires*, il faut détacher complètement les muscles long du cou, grand et petit droits antérieurs, ainsi que les scalènes.

**Nerfs cervicaux.** — Les branches antérieures des

six derniers nerfs cervicaux passent *entre* les muscles intertransversaires antérieurs et postérieurs ; les postérieures passent en *arrière* de ces muscles. Le premier et le deuxième nerf cervical abandonnent le canal rachidien en se dirigeant respectivement au-dessus des arcs de l'atlas et de l'axis. Le premier nerf cervical a déjà été examiné. (V. p. 93.)

La *branche antérieure* du *deuxième nerf cervical* se dirige en avant sous le premier muscle intertransversaire postérieur et, contournant le côté externe de l'artère vertébrale, passe derrière le premier muscle intertransversaire antérieur.

**Artère et veines vertébrales.** — Pour les exposer on enlève les muscles intertransversaires ainsi que ceux qui sont attachés à l'apophyse transverse de l'atlas, c'est-à-dire le droit latéral, le petit et le grand oblique ; puis on sectionne à la cisaille les deux branches des apophyses transverses des troisième, quatrième, cinquième et sixième vertèbres cervicales:

### **Préparation des articulations des vertèbres cervicales inférieures, de l'atlas, de l'axis et de l'occipital.**

On enlève complètement les muscles ; puis après avoir disséqué les articulations des cinq dernières vertèbres cervicales, on procède à la préparation des ligaments atloïdo-axoïdiens et occipito-atloïdiens antérieurs et postérieurs, ainsi que des ligaments capsulaires des deux premières vertèbres cervicales.

On examine ensuite les autres ligaments qui



unissent l'atlas et l'axis entre eux ainsi qu'à l'occipital. Pour ce faire, il est nécessaire d'enlever l'arc postérieur de l'atlas, les lames de l'axis et l'écaïlle de l'occipital suivant une ligne transversale passant par le trou occipital, immédiatement en arrière des apophyses jugulaires et des condyles. Après l'enlèvement de la dure mère rachidienne le ligament occipito-axoïdien se trouve exposé; en le séparant de l'axis et en le renversant vers le haut, on verra les autres ligaments.

### **De la cavité buccale et du pharynx.**

On reprend maintenant le segment antérieur du crâne avec le pharynx et l'on commence par étudier les caractères que présente la *cavité buccale*; on examine les orifices, l'étendue, les subdivisions, les parois de la bouche ainsi que les gencives et les dents.

Cette étude terminée, on procède à la *préparation du pharynx*. L'introduction à son intérieur, soit par la bouche, soit par sa partie intérieure, d'une certaine quantité d'étoupe en facilitera particulièrement l'examen. On étudie sa forme, son étendue, son mode de fixation à la base du crâne ainsi que ses rapports avec les organes voisins dont la plupart sont conservés grâce à la préparation que l'on a pratiquée; tous ont d'ailleurs été disséqués.

Les **parois du pharynx** présentent à considérer différentes couches; de dedans en dehors on rencontre: 1° une *couche muqueuse*, 2° une *couche fibreuse*, appelée *aponévrose pharyngienne*, et une *couche musculaire*. Celle-ci est formée par les muscles constricteurs, par le stylo-pharyngien et par le pharyngo-staphylin.

Avant de commencer la dissection de ces muscles, il est bon de donner à la pièce une position convenable ; le menton reposant sur un billot, on laisse pendre le long de celui-ci le pharynx, dont la face postérieure est tournée vers l'élève (1).

Les muscles sont entourés de tissu conjonctif, que certains auteurs considèrent comme formant une couche distincte, entrant dans la composition des parois du pharynx ; on rencontre de plus sur les faces postérieure et latérale de cet organe, un *plexus veineux* qui s'ouvre par un ou deux troncs dans la veine jugulaire interne. Pour exposer les muscles du pharynx, il est nécessaire d'enlever le tissu conjonctif qui les recouvre, ainsi que les plexus veineux et nerveux.

Les *muscles constricteurs du pharynx* (2) sont faciles à distinguer l'un de l'autre ; ils s'imbriquent de telle sorte que le constricteur inférieur recouvre le bord inférieur du constricteur moyen, qui est disposé de la même façon, par rapport au constricteur supérieur. Lors de la dissection de ces muscles, on remarquera le *ligament ptérygo-maxillaire*, encore appelé *aponévrose buccinato-pharyngienne* ; en introduisant le doigt dans la bouche et en le poussant vers l'intérieur le long de ce ligament, on en fera ressortir les points d'attache.

Entre le bord supérieur crescentiforme du muscle constricteur supérieur et la base du crâne on rencontre un espace sémilunaire, où la couche musculaire fait défaut. Dans cet espace l'absence de la

---

(1) On pourra avec des épingles l'immobiliser dans cette position.

(Note du traducteur).

(2) Pour nettoyer les muscles constricteurs du pharynx, il est essentiel de procéder de haut en bas, et de la ligne médiane vers les faces latérales dans le sens des fibres musculaires.

(Note du traducteur).

paroi musculaire est compensée par un accroissement dans la résistance de l'aponévrose céphalo-pharyngée. En rapport avec la face externe de cette aponévrose, on trouvera, sans qu'il soit nécessaire de faire une longue dissection, les deux muscles péristaphylins externe et interne. Le muscle *péristaphylin interne* se distingue, par sa forme arrondie et par son apparence charnue, du *péristaphylin externe* qui est aplati et présente plutôt un aspect tendineux ; le péristaphylin externe se reconnaît encore à ce qu'il est placé en dedans du muscle ptérygoïdien interne ; son tendon contourne le crochet de l'aile interne de l'apophyse ptérygoïde. Dans la partie supérieure de l'espace sémilunaire, près de la base du crâne, en rapport intime avec ses deux muscles au niveau de leur origine, on verra la *trompe d'Eustache*.

On pourra maintenant examiner l'*aponévrose pharyngienne*, après quoi, on divisera longitudinalement sur la ligne médiane la paroi postérieure du pharynx ; on l'incisera également le long de son insertion à la base du crâne. Enfin, on retirera l'étau que l'on a placée dans la cavité pharyngienne dont on pourra examiner les caractères.

**Voile du palais.** — Il résulte de l'apposition de deux plans muqueux qui se réunissent l'un à l'autre au niveau du bord libre du voile. Entre ces deux plans on rencontre des muscles, des glandes, des vaisseaux et des nerfs. La dissection du voile du palais est assez difficile et ce n'est que sur des pièces fraîches que l'on peut bien établir les rapports des différentes couches. Avant de commencer cette préparation, on tend le voile en l'érignant ; puis on détache les deux plans muqueux, supérieur et inférieur, ainsi que la muqueuse des piliers antérieur et postérieur du voile.

Le *muscle glosso-staphylin* représente le plan musculaire inférieur ; il contribue à former le pilier antérieur du voile.

Le *pharyngo-staphylin* au niveau du voile est composé de deux couches musculaires, entre lesquelles se trouve le palato-staphylin et le péristaphylin interne. Ses faisceaux superficiels sont très minces et constituent le plan musculaire supérieur du voile ; les faisceaux correspondants de chaque côté se continuent l'un dans l'autre ; les faisceaux profonds du muscle pharyngo-staphylin prennent naissance au bord postérieur de l'aponévrose et de l'os palatin ; en dehors du voile tous ces faisceaux se réunissent de façon à ne plus former qu'une seule couche musculaire, située dans l'épaisseur des piliers postérieurs. En enlevant les faisceaux superficiels de ce muscle, on découvrira le *palato-staphylin* qui s'étend de l'épine nasale à la pointe de la luette.

Pour exposer complètement le *muscle péristaphylin interne*, il est nécessaire d'enlever toute cette portion de la paroi pharyngienne comprise entre la trompe d'Eustache en haut, et le bord supérieur du constricteur supérieur en bas ; on suivra ce muscle jusque dans le voile du palais. Si le cadavre est bien injecté, on verra que l'*artère palatine ascendante* est en rapport intime avec ce muscle.

Le *péristaphylin externe* est placé au devant et en dehors du péristaphylin externe, à la face profonde du ptérygoïdien interne ; en même temps que les muscles, on étudiera l'*aponévrose palatine*.

Les *artères* du voile du palais proviennent de la palatine ascendante issue de l'artère faciale ; la branche palatine de la pharyngienne inférieure et la palatine descendante de la maxillaire interne fournissent aussi des rameaux au voile du palais.

Les nerfs sensibles et moteurs du voile proviennent des nerfs palatins ; on les examinera plus tard en même temps que le ganglion de Meckel. Il ne reste plus maintenant qu'à examiner l'amygdale et la trompe d'Eustache ; en introduisant un stilet dans celle-ci, on verra qu'elle est sa direction.

### **Ouverture du canal carotidien et dissection du nerf maxillaire supérieur.**

Pour ouvrir le **canal carotidien**, on en détachera, à la cisaille, la paroi inférieure en prenant grand soin de respecter la trompe d'Eustache. A l'intérieur du canal, on rencontre la *carotide interne*, ainsi que la *branche supérieure et antérieure* ou *carotidienne* du ganglion cervical supérieur. L'on ne réussit pas toujours à suivre les rameaux qui, fournis par cette branche, forment les plexus carotidien et caveux, il n'est cependant pas très difficile d'isoler le *grand nerf pétreux profond*.

**Préparation du nerf maxillaire supérieur.**— Avant d'arriver à la face, ce nerf traverse la partie supérieure de la fosse sphéno-maxillaire, ainsi que la gouttière sous-orbitaire. Après avoir enlevé le muscle temporal ainsi que le faisceau supérieur du muscle ptérygoïdien externe, on applique la scie sur le bord de section de l'écaille du temporal, immédiatement au dessus du méat auditif externe et on la dirige obliquement en bas et en avant à travers la portion squameuse du temporal et la grande aile du sphénoïde vers l'extrémité interne de la fente sphénoïdale, de telle sorte qu'elle passe immédiatement en dehors du trou grand rond. Si l'on a suivi les indications données pour exposer le contenu orbitaire (v. p. 97), cette ligne de section rend tout à fait mobile la

portion d'os qui se trouve au-dessus d'elle. On se donnera du jour en enlevant ce qui reste en dehors du trou grand rond de la grande aile du sphénoïde. On détache ensuite la paroi supérieure de la gouttière sous-orbitaire; en arrière on la brisera aisément avec une pince à dissection; mais pour en enlever la partie antérieure, il est nécessaire de la sculpter. Le nerf maxillaire se trouve ainsi exposé; on isolera ses branches, ainsi que l'artère et la veine sous-orbitaires.

Des rameaux partent de chacune des portions du trajet du nerf maxillaire supérieur: à l'intérieur du crâne, il donne un rameau *récurrent méningé*, et dans la fosse sphéno-maxillaire il fournit: 1° le rameau *orbitaire* déjà examiné et que l'on suivra jusqu'à son point d'origine; 2° deux rameaux assez volumineux qui représentent les *racines sensibles du ganglion de Meckel*; ils naissent du côté inférieur du nerf; 3° les *rameaux dentaires postérieurs et supérieurs* qui descendent à la face externe de la tubérosité maxillaire et pénètrent dans les conduits dentaires postérieurs et supérieurs; ils partent du coude que forme le nerf maxillaire supérieur à son entrée dans la gouttière sous-orbitaire; dans cette gouttière, un peu au-devant de la fente sphéno-maxillaire, le nerf maxillaire supérieur donne le *rameau dentaire moyen et supérieur*. Il est assez inconstant; pour le voir, il suffit de soulever le nerf maxillaire supérieur, ce qui permettra aussi de découvrir, à la partie antérieure de la gouttière sous-orbitaire, le *rameau dentaire antérieur* qui s'engage dans un canal que présente la paroi antérieure du sinus maxillaire (1); au sortir du canal sous-

---

(1) Le nerf dentaire antérieur ne peut se préparer dans tout son trajet que sur un os qui a macéré, on le trouvera plus facilement dans sa partie inférieure, où il est plus superficiel. (Note du traducteur.)

orbitaire le nerf maxillaire supérieur fournit les rameaux sous-orbitaires.

L'*artère sous-orbitaire* suit dans le canal de ce nom, le trajet du nerf, dans la partie antérieure de son trajet intra-osseux elle fournit le *rameau dentaire antérieur*.

La *veine sous-orbitaire* se rend dans le plexus ptérygoïdien.

### **Préparation du ganglion otique et des fosses nasales.**

On commence par séparer de la tête ce qui reste du maxillaire inférieur, ainsi que la langue et le larynx. Dans ce but il faut diviser d'avant en arrière, à partir de la commissure buccale, le buccinateur, la muqueuse de la joue, l'aponévrose buccinato-pharyngienne, la paroi latérale du pharynx et le muscle ptérygoïdien interne, s'il n'a pas été sectionné. Il est également nécessaire de couper la carotide interne ainsi que les vaisseaux et les nerfs qui unissent encore le crâne au pharynx.

On mettra le larynx et la langue de côté, pour les étudier plus tard. Ensuite on scie sagittalement le segment antérieur du crâne, suivant un plan médian qui longerait l'une des faces du septum nasal. Celui-ci en règle générale n'est pas vertical, mais il s'incline de l'un ou de l'autre côté, le plus souvent vers la droite. On cherchera à reconnaître, en introduisant une sonde dans les fosses nasales, le sens de la déviation; la section du crâne doit être faite le long de la cavité de la cloison. On coupe d'abord, du côté où se fera cette section, la portion cartilagineuse de l'aile du nez jusqu'à l'os nasal; puis, après avoir placé la pièce de telle sorte que la

face repose sur la table, on incise d'arrière en avant, toujours dans le même plan, le voile du palais. Il ne reste plus, pour diviser le segment antérieur du crâne en deux moitiés, qu'à scier d'arrière en avant le palais et la voûte des fosses nasales. On doit s'efforcer de conserver intacte la cloison des fosses nasales, mais on ne peut toujours éviter d'endommager l'un des cornets supérieurs.

Si la pièce est dans un état de conservation satisfaisant, il est possible d'étudier le **ganglion otique** et peut-être quelques-uns de ses rameaux afférents et efférents. Pour rechercher ce ganglion, on place la moitié de la tête de manière à ce que la face de section soit dirigée vers le haut, l'on détache avec soin le muscle péricrystaphylin interne au niveau de son origine, puis on enlève la portion cartilagineuse de la trompe d'Eustache, mais avec énormément de précaution, car le ganglion lui est immédiatement sous-jacent. En suivant en arrière et en haut le rameau du ptérygoïdien interne, on découvrira le ganglion otique.

**Fosses nasales.** — Après avoir étudié la façon dont est formé le septum nasal, on enlève avec soin et en les fragmentant les portions cartilagineuse et osseuse de la cloison, de manière à conserver intacte la muqueuse qui recouvre celle de ses faces qui n'est pas exposée, puis l'on recherchera les nerfs et les vaisseaux de la cloison.

**Nerfs et artères de la cloison.** — Les filets du nerf olfactif ne peuvent être examinés que sur une pièce tout à fait fraîche, mais on parviendra à découvrir sans trop de difficultés le *nerf sphéno-palatin interne* ou *naso-palatin* qui, à la face interne de la muqueuse, se dirige obliquement en



bas et en avant pour gagner le conduit palatin antérieur; il est accompagné par un rameau artériel.

A la partie supérieure de la muqueuse de la cloison on pourra peut-être découvrir quelques fins *rameaux nasaux issus du ganglion de Meckel*, au niveau de sa partie antérieure, le *rameau interne du nasal interne*.

Les artères sont : la *naso palatine* qui accompagne le nerf de ce nom ; un rameau de l'artère ethmoïdale antérieure qui suit dans son trajet celui que fournit à la cloison le nerf nasal ; enfin, un rameau que donne l'artère coronaire labiale supérieure.

Avant de passer à l'étude des fosses nasales, on isolera de la muqueuse, pour pouvoir les poursuivre ultérieurement jusqu'à leur origine, le nerf naso-palatin, ainsi que le rameau interne du nasal interne, après quoi l'on divisera la muqueuse de la cloison le long de la voûte des fosses nasales pour la renverser en dedans.

On peut maintenant étudier les caractères présentés par les fosses nasales, leurs parois, leurs subdivisions et les orifices que l'on y rencontre ; puis l'on recherchera **les vaisseaux et les nerfs qui se ramifient sur la paroi externe des fosses nasales**. Il est inutile de rechercher les rameaux fournis par le nerf olfactif, mais on tentera d'isoler ceux qui naissent du ganglion de Meckel et ceux qui sont issus des nerfs palatins. La meilleure méthode pour trouver les *rameaux sphéno-palatins externes*, qui sont excessivement délicats, est de poursuivre en arrière le nerf naso-palatin, le long de la voûte des fosses nasales qu'il croise ; on découvrira de cette façon le trou sphéno-palatin et en disséquant avec

soin la muqueuse à ce niveau, on verra le nerf sphéno-palatin externe.

Pour trouver les rameaux que le nerf palatin antérieur fournit à la muqueuse du cornet inférieur et des méats moyen et inférieur, on détachera, après l'avoir incisée verticalement, la muqueuse qui recouvre l'aile interne de l'apophyse ptérygoïde et on la renversera soigneusement en avant ; entre les cornets moyen et inférieur, on verra un rameau sortant d'un petit orifice qui présente la lame verticale du palatin, on en rencontrera un second sortant d'un autre orifice situé immédiatement en arrière de l'extrémité postérieure du cornet inférieur. Finalement on recherchera le *rameau externe de la branche nasale interne* ; il chemine dans une gouttière située à la face interne de l'os nasal.

L'*artère sphéno-palatine* est le rameau le plus volumineux qui se distribue à la muqueuse des fosses nasales ; elle traverse le trou sphéno-palatin. Elle accompagne les nerfs sphéno-palatins externe et interne et fournit la *naso-palatine* déjà examinée.

Les autres rameaux qui se distribuent aux fosses nasales sont très fins et seulement visibles lorsque le cadavre est très bien injecté.

### **Préparation du ganglion de Meckel.**

On sculptera le canal palatin postérieur avec une gouge très étroite ; à son intérieur on verra le *grand nerf palatin*. Si on le suit vers le haut, on découvrira le ganglion de Meckel qui est situé dans la fosse sphéno-maxillaire ; on poursuivra aussi jusqu'à son origine le nerf sphéno-palatin. Pour bien mettre en lumière le ganglion, on doit enlever à la gouge l'apophyse orbitaire du palatin, ainsi

qu'une partie du corps du sphénoïde. Près du ganglion se trouve la *portion terminale de l'artère maxillaire interne*. Du bord inférieur du ganglion partent par un tronc commun les trois nerfs palatins; pour isoler ces nerfs, il est nécessaire d'enlever la gaine fibreuse qui les entoure. On doit suivre en premier lieu les *nerfs palatins postérieur et moyen*; ils abandonnent le canal palatin postérieur et s'engagent dans les conduits palatins accessoires. Avant d'ouvrir ces canalicules, il est préférable d'isoler ces nerfs au point où ils en sortent, en séparant avec soin les parties molles qui entourent l'apophyse ptérygoïdienne. Le *nerf palatin postérieur* passe sous l'expansion tendineuse du péristaphylin externe que l'on devra inciser pour voir la terminaison du nerf. Il innerve le péristaphylin externe et le palato-staphylin. Le *nerf palatin moyen* quitte un orifice situé à une petite distance en dehors du point de sortie du nerf précédent; il se distribue à la muqueuse du voile et à l'amygdale.

Pour exposer le *nerf palatin antérieur*, il faut ouvrir la partie inférieure du canal palatin postérieur, fragmenter la partie externe et postérieure de la lame horizontale du palatin, puis détacher la muqueuse palatine. A sa sortie du canal palatin, le nerf se recourbe à la face inférieure du palais. On pourrait aussi l'exposer par un autre procédé: en l'isolant à la face supérieure de la muqueuse palatine après avoir brisé la lame horizontale du maxillaire supérieur et du palatin.

Les *nerfs pharyngien et vidien*, qui partent du bord postérieur du ganglion, sont difficiles à isoler; en sectionnant avec une pince assez forte l'apophyse sphénoïdale du palatin, on exposera le *nerf pharyngien* qui s'engage dans le conduit ptérygo-palatin;

pour montrer le *nerf vidien*, il est nécessaire d'enlever avec beaucoup de précautions la paroi interne du canal vidien qui traverse la base de l'apophyse ptérygoïde du sphénoïde.

On examinera maintenant les *branches terminales de la maxillaire interne*. Les artères sous-orbitaire et alvéolaire ont déjà été étudiées; les autres accompagnent les différents rameaux nerveux examinés et portent les mêmes noms qu'eux.

### **Préparation de la portion intra-osseuse du nerf facial.**

En raison du trajet compliqué que suit le nerf, en raison aussi de l'épaisseur de la coque osseuse qui l'entoure, cette préparation est assez difficile. Peut-être la meilleure méthode consisterait-elle à ramollir l'os dans une solution acide? Cependant, avec un peu de soin, il est possible de réussir cette dissection en n'employant que la scie et la gouge.

On commence par isoler le temporal des autres os du crâne et, après l'avoir fixé dans sa position naturelle en le plaçant dans un étau, on enlève l'écaille du temporal par un trait de scie horizontal, donné au niveau de la face supérieure du rocher; un second trait de scie, également horizontal, entamera le rocher au-dessus de la voûte du conduit auditif interne; si la chose réussit, le vestibule, la partie supérieure de la caisse du tympan et les cellules mastoïdiennes se trouveront exposées. A la partie supérieure de la paroi interne de la caisse, au-dessus de l'étrier et de la fenêtre ovale, on remarque une crête bien marquée et dirigée d'avant en arrière: elle est produite par le relief du canal de Fallope, que l'on ouvrira à la gouge en ce point,

après avoir enlevé le reste de la voûte de la caisse. La *portion tympanique* ou *intermédiaire* du nerf facial se trouve ainsi exposée. Pour en montrer la *première portion*, il suffit de détacher ce qui reste de la voûte du conduit auditif interne ; de cette façon, le *ganglion géniculé* est mis à nu ; on cherchera à isoler les rameaux qui en partent.

La *troisième portion du facial* est verticale ; on pourra se représenter sa direction, en introduisant dans le trou stylo-mastadien une fine épingle, que l'on poussera vers le haut. Pour ouvrir la portion verticale de l'aqueduc de Fallope, il faut d'abord appliquer sur l'apophyse mastoïde un trait de scie vertical et transversal, suivant un plan qui passerait immédiatement en arrière du trou stylo-mastoïdien ; on rejoint ce premier trait de scie, par un second vertical et antéro-postérieur entamant également l'apophyse mastoïde. Après avoir détaché le segment d'os ainsi délimité, il n'est plus nécessaire de sculpter beaucoup pour exposer complètement la troisième portion du nerf facial, qui fournit, dans cette partie de son trajet, le *nerf du muscle de l'étrier*, la *corde du tympan* et des *filets anastomotiques à la branche auriculaire* du nerf vague ; ceux-ci auront été probablement détruits, mais on pourra isoler les deux premiers en séparant le nerf facial de la paroi antérieure de l'aqueduc.

Les rameaux que donne le facial dans son trajet intra-osseux sont : 1° *les nerfs grand et petit pétreux superficiels* déjà examinés ; 2° *le nerf du muscle de l'étrier*, qui quitte le facial au point où celui-ci se recourbe vers le bas ; 3° *des rameaux anastomotiques avec le nerf vague* ; 4° enfin la *corde du tympan* qui naît, ainsi que les précédents, un peu au-dessus du trou stylo-mastoïdien et se porte en haut et en avant.

Elle s'engage dans un petit conduit osseux spécial, qui s'ouvre dans l'oreille moyenne et que l'on ne pourra ouvrir que si l'os est décalcifié.

Pour exposer son trajet ultérieur dans la cavité tympanique, il faut enlever l'enclume. Au niveau de la partie antérieure de la caisse, elle pénètre dans le canal de Huguier que l'on ouvrira sans trop de peine, en employant la gouge et le maillet.

**Nerf auditif.** — On ne peut le disséquer complètement que dans des conditions spéciales.

### Préparation du larynx.

Après avoir détaché la portion du maxillaire inférieur encore adhérente à la muqueuse qui tapisse la face inférieure de la langue, on entreprendra l'étude de la cavité laryngienne ; on en examine les orifices, les subdivisions, les cordes vocales, le ventricule de Morgagni ainsi que l'arrière ventricule et la muqueuse qui tapisse la cavité. On procède ensuite à la dissection des **muscles du larynx** (1).

Dans ce but, on fixe sur un billot, à l'aide d'épingles, la face postérieure du larynx. Après avoir isolé les filets que le laryngé externe fournit au muscle crico-thyroïdien, on enlève le corps thyroïde et les muscles sous-hyoïdiens, en respectant l'artère et le nerf laryngés supérieurs et inférieurs. Il faut détacher aussi les faisceaux du constricteur inférieur qui s'insèrent aux cartilages thyroïde et cricoïde. On peut maintenant examiner la *membrane thyro-hyoïdienne*, la *portion centrale de la membrane crico-thyroïdienne* et le *crico-thyroïdien*.

---

(1) Avant d'aborder l'étude des muscles du larynx, il est utile de connaître le squelette de cet organe. (Note du traducteur.)

Cet examen terminé, on retourne le larynx, que l'on immobilise de telle sorte que sa face postérieure soit dirigée vers le haut, ensuite on incise, suivant la ligne médiane, la paroi postérieure de l'œsophage et l'on détache avec soin la muqueuse qui recouvre la face postérieure des cartilages cricoïde et thyroïde, sans perdre de vue que le nerf laryngé inférieur passe dans la gouttière que forme ces deux cartilages.

A la face postérieure du chaton du cartilage cricoïde, on rencontrera les *deux muscles crico-aryténoïdiens postérieurs*, ainsi qu'un faisceau de fibres longitudinales appartenant à la tunique musculaire externe de l'œsophage. A la face postérieure des cartilages aryténoïdes et dans l'intervalle compris entre eux se trouvent les *muscles aryténoïdiens postérieurs* que l'on disséquera avec grand soin pour ne pas couper ses faisceaux entre-croisés (*aryténoïdien oblique*). Pour voir le *muscle ary-épiglottique*, il est nécessaire de détacher très soigneusement le feuillet interne de la muqueuse qui forme le repli ary-épiglottique, ce qui permettra de découvrir les *cartilages de Santorini et de Wrisberg*. Cette recherche est peut-être la partie la plus délicate de la dissection, car il faut établir la continuité des quelques fibres pâles, qui constituent le muscle ary-épiglottique, avec les faisceaux d'entrecroisement du muscle aryténoïdien postérieur et exposer le *ligament en Y*.

La cavité du larynx doit être ouverte, si l'on veut voir les autres muscles. On ne les préparera que d'un côté, réservant l'autre pour la dissection des nerfs et des vaisseaux. Le larynx étant fixé sur une planchette par sa face latérale gauche, on enlève le muscle crico-thyroïdien du côté droit et l'on divise ensuite la membrane thyro-hyoïdienne du même

côté ; après avoir désarticulé la petite corne du cartilage thyroïde, on fait, à quelque distance en dehors de la ligne médiane, une incision longitudinale à travers la lame droite de ce cartilage, puis on la détache. Trois muscles se trouvent ainsi exposés ; ce sont, de bas en haut : le *crico-aryténoïdien latéral*, le *thyro-aryténoïdien* et le *thyro-épiglottique*. Quand on les aura disséqués, on cherchera à isoler les deux portions du thyro-aryténoïdien, de manière à établir les rapports du *thyro-aryténoïdien interne* avec la corde vocale inférieure. Finalement on enlève tout le muscle thyro-aryténoïdien ; de cette façon, la face externe de la portion latérale de la membrane crico-thyroïdienne se trouve exposée, ainsi que le *ligament thyro-aryténoïdien inférieur* et la paroi du ventricule de Morgagni. Pour voir le *ligament thyro-aryténoïdien supérieur*, il faut séparer les deux feuillets de la muqueuse qui constituent la corde vocale supérieure. Leur étude terminée, on enlève ce qui reste des replis ary-épiglottiques, les cordes vocales et la portion latérale de la membrane crico-thyroïdienne du côté droit, en ayant soin de respecter les cartilages aryténoïde et corniculé. On isolera, pour l'étudier plus tard, le cartilage de Wrisberg.

La paroi latérale gauche du larynx est restée intacte ; on pourra l'examiner à nouveau et plus complètement.

**Nerfs et vaisseaux du larynx.** — L'*artère* et le *nerf laryngés supérieurs* arrivent dans le larynx après avoir traversé la portion latérale de la membrane thyro-hyoïdienne. En tendant le nerf et en divisant la muqueuse qui recouvre la face interne de la membrane thyro-hyoïdienne, on découvrira sa portion terminale. Il se divise en trois rameaux : le *rameau supérieur* est destiné au repli aryténo-



épiglottique, à l'épiglotte et au repli glosso-épiglottique ; le *rameau moyen*, à la muqueuse qui tapisse la paroi latérale du larynx et l'*inférieur* à celle qui recouvre les faces latérale et postérieure du cartilage aryténoïde, ainsi que le cartilage cricoïde ; il fournit un filet qui passe à la face postérieure du cartilage cricoïde pour s'anastomoser avec le nerf récurrent.

Le *nerf récurrent* aborde le larynx par sa partie inférieure ; il se dirige vers le haut à la face profonde de la lame du cartilage thyroïde. On ne peut donc l'exposer convenablement qu'en enlevant cette lame. Cependant, si l'élève ne peut se procurer un autre larynx pour en étudier les articulations, il doit se contenter d'écarter la lame cartilagineuse autant que possible, et ne suivre que les gros rameaux donnés par le nerf. Il se divise en deux branches, *antérieure* et *postérieure*. L'*antérieure*, plus volumineuse, passe sous le cartilage thyroïde pour se distribuer aux muscles crico-aryténoïdien latéral, thyro-aryténoïdien et ary-épiglottique ; la *branche postérieure* passe entre la face externe du cartilage cricoïde et le muscle crico-aryténoïdien postérieur.

On nettoiera maintenant convenablement les cartilages du larynx de façon à les étudier, ainsi que leurs articulations. En nettoyant les cartilages aryténoïdes, il faut éviter d'endommager les ligaments qui les unissent au bord supérieur du cartilage cricoïde.

### **Dissection de la langue.**

Après avoir étudié les caractères présentés par la muqueuse, on l'enlèvera avec soin du côté droit seulement, et l'on cherchera à voir la façon dont se terminent dans la langue les muscles extrinsèques de

cet organe. A l'exception du *chondro-glosse*, ils ont tous été examinés. Il faut conserver également le nerf lingual et l'artère ranine ; on examinera ensuite les muscles intrinsèques, qui sont les *muscles lingual supérieur, inférieur, vertical et transverse*.

Les nerfs glosso-pharyngien, lingual, grand hypoglosse et les quelques filets issus du laryngé supérieur doivent être disséqués du côté gauche, où la muqueuse est restée intacte.

Finalement, il faut faire une coupe transversale de la langue pour en voir le *septum*.





## DEUXIÈME PARTIE.

### DU MEMBRE SUPÉRIEUR.

**O**n ne peut commencer la dissection du membre supérieur que le surlendemain du jour où le cadavre a été placé sur la table de travail. Le sujet est alors couché sur le ventre (v. pl. I, p. 13); des billots sont poussés sous le thorax et sous le pelvis. On prépare en premier lieu les organes qui relient le membre supérieur à la face postérieure du tronc.

#### **Dissection des organes superficiels de la face postérieure du tronc.**

Ces organes sont :

1. Les vaisseaux et les nerfs entamés du dos.
- \*2. Le trapèze.
3. Le grand dorsal.
4. Les rhomboïdes.
- \*5. L'angulaire de l'omoplate.
- \*6. Le nerf accessoire de Willis et les branches qui innervent les muscles précédents.
- \*7. L'artère cervicale transverse et ses branches terminales : la scapulaire postérieure et la cervicale superficielle.
- \*8. Le ventre postérieur de l'omo-hyoïdien.
- \*9 L'artère et le nerf sus-scapulaires.

---

(\*) Les organes dont le nom est précédé d'une astérisque appartiennent partim à l'élève qui dissèque le bras, partim à celui qui dissèque le cou.

Il n'est accordé que deux jours pour faire cette dissection ; l'élève qui prépare le cou devant avoir le temps d'examiner les organes profonds du dos. Le premier jour, après avoir détaché la peau, on disséquera les vaisseaux et les nerfs cutanés du dos, l'on nettoiera ensuite le trapèze et le grand dorsal ; la préparation des autres organes peut facilement être terminée le second jour.

**Incisions.** — Il faut en pratiquer quatre : Une première, qui s'étend de la pointe du coxyx à la septième vertèbre cervicale, le long de la ligne médiane ; une deuxième, allant de l'extrémité supérieure de l'incision précédente au bord interne de l'acromion ; une troisième, curviligne longeant la crête iliaque, pour s'arrêter à une distance de cinq ou six centimètres en dedans de l'épine iliaque antérieure et supérieure ; enfin, une quatrième assez oblique s'étendant de l'apophyse épineuse de la première vertèbre lombaire au bord externe de l'acromion (v. pl. I, p. 13). Deux grands lambeaux de peau se trouvent ainsi délimités ; on détache d'abord le supérieur, puis l'inférieur.

**Vaisseaux et nerfs cutanés.** — Après avoir étudié les caractères que présente le *fascia superficialis*, on dissèque les nerfs et les vaisseaux cutanés des régions dorsale et lombaire. Ils cheminent dans l'épaisseur du fascia superficialis.

Pour trouver un de ces nerfs cutanés, il faut inciser, dans la direction de son trajet, le fascia-superficialis jusqu'à ce que l'on atteigne le plan où se fait la fusion du fascia superficialis et de l'aponévrose d'enveloppe. C'est dans ce plan que l'on découvrira les troncs des nerfs ; si le cadavre est bien injecté, les artères cutanées constituent le meilleur guide pour les trouver.

Une méthode plus expéditive consiste à détacher en même temps, des apophyses épineuses, et le fascia superficialis, et l'aponévrose, puis à rechercher les points où les nerfs traversent les muscles ; ce procédé ne peut cependant être adopté que par un élève qui a déjà une certaine expérience de la dissection.

Les nerfs cutanés du dos proviennent soit des rameaux externes, soit des rameaux internes des branches postérieures des nerfs rachidiens. Les *six nerfs cutanés supérieurs de la région dorsale* sont fournis par les rameaux internes ; ils deviennent superficiels en un point voisin des apophyses épineuses ; on doit donc les rechercher tout près de la ligne médiane. Il n'est pas rare cependant d'en trouver un ou deux traversant le trapèze, à une distance de quatre à cinq centimètres environ en dehors du point d'émergence des autres nerfs. Le rameau fourni par le deuxième nerf dorsal est le plus volumineux de tous ; on peut le suivre jusqu'au delà de l'épine de l'omoplate.

Les *cinq ou six nerfs cutanés inférieurs de la région dorsale* sont fournis par les rameaux externes ; ils deviennent superficiels après avoir traversé le grand dorsal suivant une ligne, qui réunirait entre eux les angles des côtes et qui longerait le bord externe du muscle sacro-épineux. Chacun de ces nerfs cutanés dorsaux, à la face externe de l'aponévrose, se recourbe pour se diriger en dehors.

Dans la *région lombaire* on rencontre trois nerfs, qui deviennent superficiels après avoir traversé l'aponévrose lombo-dorsale, à quelque distance au dessus de la crête iliaque ; ils se distinguent des précédents en ce qu'ils se portent vers le bas ; ils croisent la crête iliaque pour se répandre dans la peau de la partie postérieure des fesses. Les artères

qui accompagnent les nerfs sont fournies par les rameaux dorsaux des artères intercostales et lombaires.

**Muscle trapèze.** — Il n'appartient qu'en partie à l'élève qui dissèque le membre thoracique ; toute la portion du muscle située au dessus de l'apophyse épineuse de la septième vertèbre cervicale est la possession de l'étudiant qui prépare le cou. Ces deux élèves doivent donc coopérer à cette dissection, pour étudier ensemble le trapèze dans toute son étendue, quand ils l'auront complètement exposé. Pour le disséquer, il est absolument indispensable de bien tendre ses faisceaux musculaires. Du côté droit, on abaisse le bras, qui doit être en même temps rapproché du tronc, et l'on refoule en avant l'épaule, en la repoussant sur l'extrémité du billot placé sous le thorax ; on fait ensuite, à travers le fascia superficialis et l'aponévrose d'enveloppe, une incision transversale de dedans en dehors, à partir de l'apophyse épineuse de la septième vertèbre cervicale. En cet endroit, l'incision est parallèle au sens des fibres du muscle, que l'on disséquera de haut en bas, en détachant à la fois, et d'une manière complète, les deux feuillets de fascia ; le scalpel doit être tenu constamment dans le sens des fibres musculaires. Si l'on ne s'écarte pas de cette règle, on verra, au fur et à mesure que la dissection avance, que l'instrument n'est plus dirigé transversalement, mais obliquement ; il faut alors changer la position du membre, de façon à tendre les faisceaux obliques de la partie inférieure du muscle. L'épaule continuant à être refoulée en avant, on relève le bras pour le reporter le long du cou.

Du côté gauche, on commence par inciser le fascia le long du bord inférieur du trapèze, que l'on dissèque

de bas en haut. Le membre étant d'abord relevé, sera reporté plus tard contre le thorax, lorsque l'on préparera les faisceaux transversaux du muscle.

En détachant le fascia des muscles du dos, il faut avoir soin de conserver les nerfs cutanés de façon à ce que l'élève qui prépare la tête et le cou puisse ultérieurement les suivre jusqu'à leur origine.

**Grand dorsal.** — Le grand dorsal est un muscle qu'il est assez difficile de bien nettoyer, non seulement parce que ses faisceaux suivent des directions différentes, mais aussi parce que sa portion supérieure est assez mince et que son bord supérieur n'est pas très-nettement marqué.

Pour tendre les faisceaux, il est nécessaire de replier le bras sous le thorax; ensuite on dissèque le muscle en détachant à la fois les deux couches de fascia. Au niveau de l'angle inférieur de l'omoplate, le grand dorsal reçoit un faisceau musculaire qui naît à cet os; on le découvrira en retournant en dehors son bord supérieur.

L'origine du grand dorsal aux apophyses épineuses des vertèbres lombaires et sacrées se fait par l'intermédiaire du feuillet superficiel de l'aponévrose lombo-dorsale. On donne ce nom au feuillet aponévrotique qui recouvre le sacro-épineux dans les régions lombaire et sacrée (v. fig. I, p. 20). Il faut nettoyer complètement cette aponévrose et exposer clairement l'insertion du muscle à la crête iliaque. Ses trois digitations, qui prennent naissance aux trois dernières côtes, doivent être aussi parfaitement isolées.

**Renversement du trapèze.** — Le second jour, on détache le trapèze pour le renverser en dehors. Ce travail se fait avec l'élève qui prépare la nuque. Il



faut diviser le muscle à une distance d'un centimètre environ des apophyses épineuses, pour le rabattre en dehors vers son point d'insertion. À son origine, le trapèze est très mince ; aussi doit-on éviter d'endommager le rhomboïde, qui est immédiatement sous-jacent. Entre le trapèze et la surface plane triangulaire de l'épine de l'omoplate, se trouve une petite *bourse séreuse*, qu'il faut épargner aussi. Différents organes, destinés au trapèze, se rencontrent à sa face profonde ; ce sont : le *nerf spinal*, *une ou deux branches du plexus cervical* et l'*artère cervicale superficielle*. Les rameaux du nerf spinal, ainsi que ceux qui proviennent du troisième et du quatrième nerf cervical, se ramifient à la face profonde du muscle et s'anastomosent de manière à former une sorte de plexus. On suivra jusqu'au bord antérieur du trapèze la cervicale superficielle, que l'on verra le plus souvent naître en ce point de la cervicale transverse.

**Muscle omo-hyoïdien, artère et nerfs sus-scapulaires.** — On les cherchera au niveau du bord supérieur de l'omoplate ; cette dissection doit être faite avec l'élève qui prépare le cou ; pour le moment, il ne faut isoler ces organes que sur une étendue de deux à trois centimètres à partir du bord supérieur de l'omoplate. Le ventre postérieur de l'omohyoïdien naît du bord supérieur de l'omoplate, en dedans de l'échancrure coracoïdienne ; le nerf sus-scapulaire traverse cette échancrure ; l'artère passe au-dessus du ligament coracoïdien ; tous deux pénètrent dans la fosse sus-épineuse.

**Muscles rhomboïdes.** — Avant de procéder à la dissection des rhomboïdes, on doit repousser suffisamment l'épaule sur l'extrémité du billot placé sous le

thorax ; de cette façon, les muscles étant tendus, leur préparation se trouve beaucoup facilitée ; on remarquera que le grand rhomboïde s'insère au bord de l'omoplate par l'intermédiaire d'une arcade aponévrotique.

Le *nerf des rhomboïdes* doit être recherché dans l'intervalle cellulaire, compris entre le petit rhomboïde et l'angulaire de l'omoplate ; il passe à une distance de deux centimètres en dedans de l'angle supérieur de cet os. On pourrait aussi le rechercher ultérieurement à la face profonde de ces muscles, quand ils seront renversés.

**Angulaire de l'omoplate.** — En le nettoyant, il faut avoir soin de ne pas léser la branche que lui fournit le plexus cervical, le nerf des rhomboïdes et l'artère scapulaire postérieure qu'il recouvre. Lorsqu'il aura été étudié par les élèves qui dissèquent le cou et le bras, il sera sectionné au niveau de sa partie moyenne, puis l'on rabattra en dehors la moitié inférieure du muscle.

On détache ensuite les rhomboïdes près de leur origine à la colonne vertébrale, pour les renverser en dehors vers le bord externe de l'omoplate. Cette opération doit être faite avec précaution, sans quoi on endommagera une lame musculaire très-mince, sous-jacente, le petit dentelé postérieur et supérieur. L'*artère scapulaire postérieure* se trouve maintenant exposée ; elle longe le bord spinal de l'omoplate. Dans ce trajet, elle fournit des branches aux muscles qui recouvrent les deux faces de cet os ; une branche destinée au trapèze passe entre les muscles rhomboïdes, ou bien perfore le grand rhomboïde.

**Renversement du grand dorsal.** — On doit le diviser suivant une ligne, oblique en bas et en

dedans, qui, partant du bord supérieur du muscle, à une distance de sept à huit centimètres des apophyses épineuses, aboutirait à un point situé immédiatement derrière la languette charnue que le grand dorsal reçoit de la dernière côte. En détachant la moitié interne du muscle, il faut épargner le petit dentelé postérieur et inférieur. On peut maintenant se rendre compte de la façon dont le grand dorsal s'insère à la crête iliaque et à l'aponévrose lombo-dorsale. Puis on rejette en dehors la moitié externe du muscle, de manière à voir, par leur face profonde, les trois chefs d'origine qu'il reçoit au niveau des trois dernières côtes, ainsi que l'*artère sous-scapulaire* et le *nerf du grand dorsal*. On les cherchera au niveau de l'angle inférieur de l'omoplate. Cette dissection terminée, il faut remettre en place la portion externe du muscle, et la fixer avec un bout de ficelle aux deux ou trois dernières côtes, de manière à conserver au bord inférieur de la paroi postérieure du creux axillaire sa forme naturelle.

L'élève qui prépare le bras cesse maintenant son travail pendant deux jours, pour le reprendre dès que le cadavre sera retourné.

### **Régions pectorale et axillaire.**

Le sujet est couché sur le dos, un billot sous la poitrine; une planche assez longue est placée sous les épaules et offre un support aux bras, lorsqu'il est nécessaire de les mettre en abduction. (Voir pl. II, p. 31.)

Il est préférable, lors de la préparation du creux axillaire que les élèves qui dissèquent le cou et l'aisselle ne travaillent pas simultanément; car, pour préparer le triangle cervical postérieur, il est néces-

saire d'effacer le moignon scapulaire et de rapprocher le bras du corps ; au contraire, pour disséquer le creux de l'aisselle, il faut écarter tout à fait le membre supérieur du tronc ; donner au bras une position intermédiaire ne pourrait que gêner les deux dissecteurs (1).

Les organes que l'on rencontre lors de la dissection des régions pectorale et axillaire sont :

1. Le fascia superficialis.
2. Les nerfs cutanés.
3. La glande mammaire.
4. L'aponévrose du grand pectoral et l'aponévrose axillaire.
5. Les muscles qui prennent part à la formation des parois du creux de l'aisselle
  - Le grand pectoral ;
  - Le petit pectoral ;
  - Le sous-scapulaire ;
  - Le grand rond ;
  - Le grand dorsal ;
  - Le coraco-brachial ;
  - Le grand dentelé.
6. L'aponévrose clavi-pectorale.
7. La veine céphalique
8. Le muscle sous-clavier.
9. Le rameau du muscle sous-clavier.
10. Le plexus brachial et quelques-unes des branches qui s'en détachent.
11. Le rameau perforant latéral du deuxième nerf intercostal.
12. Le nerf du grand dentelé.
13. L'artère et la veine axillaires, ainsi que leurs branches.
14. Des ganglions lymphatiques.

Il est accordé *quatre jours* pour faire cette dissection ; passé ce temps, le bras doit être séparé du tronc, de manière à ce que la préparation du thorax puisse être commencée.

On pourra répartir le travail de la façon suivante :  
*Premier jour* : 1<sup>o</sup> dissection de la peau ; 2<sup>o</sup> des

---

(1) Cependant, il n'est pas nécessaire que l'élève qui dissèque le cou cesse son travail, pour autant qu'il adopte la marche exposée par l'auteur page 54.

(Note du traducteur.)

nerfs cutanés des faces antérieure et latérale du thorax ; 3° nettoyage du grand pectoral ; 4° renversement de l'aponévrose axillaire ; 5° nettoyage de la partie du grand dentelé qui se trouve en-dessous de la quatrième côte.

*Deuxième jour* : Préparation de l'aisselle par sa base, c'est-à-dire des muscles qui limitent le creux axillaire et des organes, que l'on peut disséquer sans devoir sectionner l'un ou l'autre muscle.

*Troisième jour* : 1° renversement du chef claviculaire du grand pectoral ; 2° dissection de l'aponévrose clavi-pectorale et des organes qui la traversent ; 3° enlèvement de cette aponévrose ; 4° préparation de la partie supérieure de l'aisselle ; 5° renversement du chef sternal du grand pectoral.

*Quatrième jour* : 1° renversement du petit pectoral ; 2° étude de l'artère et de la veine axillaires, ainsi que du plexus brachial ; examen récapitulatif de la région ; 3° section du tiers moyen de la clavicule ; 4° étude du plexus brachial ; 5° du grand dentelé et de son nerf ; 6° séparation du membre supérieur (1).

## Région pectorale.

**Incisions.** — Il faut en pratiquer quatre : une première verticale et médiane allant du bord supérieur du manubrium au sommet de l'appendice xyphoïde ; une deuxième transversale, qui part de l'extrémité inférieure de la précédente et se dirige en dehors, en

---

(1) Telle est la répartition du travail adoptée à Edimbourg, où la salle de dissection est accessible aux élèves du matin au soir ; à Liège et dans beaucoup d'autres universités, les étudiants ne peuvent disséquer que pendant une partie de la journée ; dans ces conditions nous croyons indispensable qu'ils puissent consacrer six jours à faire cette préparation.

(Note du traducteur.)

contournant la paroi thoracique ; une troisième, également transversale, se dirigeant de l'extrémité supérieure de la première incision vers le sommet de l'acromion ; enfin, une quatrième, oblique en haut et en dehors, s'étendant le long du bord inférieur de la paroi antérieure de l'aisselle, depuis l'extrémité de l'appendice xyphoïde jusqu'au bras, le long duquel on la prolongera de six à huit centimètres (v. pl. II, p. 31). Deux lambeaux de peau de forme triangulaire se trouvent délimités ; on les détache du fascia superficialis, après avoir entouré l'aréole et le mamelon d'une incision circulaire, de manière à laisser intacte la peau qui prend part à leur formation (1).

**Fascia superficialis.** — Près de la clavicule, il présente une coloration rouge pâle due à la présence de quelques faisceaux du peaucier ; chez la femme, la glande mammaire est développée dans l'épaisseur de ce fascia.

**Vaisseaux et nerfs cutanés.** — Les nerfs cutanés sont disposés en trois groupes dont chacun innerve une étendue de peau déterminée ; on rencontre des branches descendantes fournies par le plexus cervical, des antérieures et des latérales provenant des nerfs intercostaux.

Les *branches descendantes* se divisent en rameaux sus-sternaux, sus-claviculaires et sus-acromiaux.

Les *sus-sternaux* se distribuent à la peau qui recouvre la partie supérieure du sternum et la partie interne de la clavicule ; les *sus-claviculaires* croisent la portion moyenne de celle-ci ; les *sus-acromiaux*

---

(1) Si le cadavre que l'on dissèque est celui d'une femme encore jeune, il est bon de pas toucher pour le moment à la peau qui recouvre la glande mammaire.

passent au-dessus de son tiers externe pour aller se perdre dans la peau de la région scapulaire, où on les suivra ultérieurement.

Les *branches cutanées antérieures* représentent la portion terminale des nerfs intercostaux ; elles deviennent superficielles près du bord du sternum ; il s'en trouve une dans chaque espace intercostal, où elle est accompagnée par un *rameau perforant* de la mammaire interne.

On rencontre les *branches latérales* à la face latérale du thorax, entre les digitations du grand dentelé et, par conséquent, un peu en arrière de la paroi antérieure du creux axillaire. Elles donnent naissance à des *ramifications antérieures et postérieures* ; celles-là deviennent superficielles à une distance de deux à trois centimètres au devant de celles-ci.

Il ne faut point chercher à isoler les branches perforantes latérales du deuxième et du troisième nerf intercostal ; il est préférable d'en différer la dissection jusqu'au moment où on préparera le creux axillaire (1).

**Glande mammaire.** — On examine maintenant la glande mammaire, son étendue et ses rapports, après avoir enlevé le fascia superficialis qui l'entoure ; puis on détachera avec soin la peau que l'on a laissée sur le mamelon, et l'on cherchera à voir les canaux galactophores et leurs ampoules, en introduisant un stylet assez fin dans un des orifices, que l'on découvrira au sommet du mamelon. Si le cadavre est bien injecté, on verra les rameaux fournis à la glande par la mammaire externe et par quelques-unes des intercostales.

---

(1) Le premier nerf intercostal ne fournit jamais de branche perforante latérale.

(Note du traducteur.)

Le cadavre que l'on dissèque est-il celui d'une femme encore jeune, on peut recourir au mode de préparation suivant : Après avoir détaché la glande avec la peau et le fascia superficialis qui l'entourent, on enlève la graisse située à la face profonde de la mammelle, pour introduire sous celle-ci un coussinet d'étope; puis, à l'aide d'épingles, on fixe solidement sur une planchette la peau qui recouvre l'organe, et l'on place le tout dans de l'eau. On détache alors un lambeau de peau, pannicule adipeux compris, présentant la forme d'un triangle, dont le sommet ~~serait~~ dirigé vers le mamelon, tout en cherchant à exposer le tissu de la glande. Il ne sera pas bien difficile alors de voir les canaux galactophores.

**Muscle grand pectoral.** — On en nettoie la face externe jusqu'au niveau de son bord inférieur, et l'on isolera l'une de l'autre ses portions sternale et claviculaire; on les tend en écartant le bras du tronc. Du côté droit, l'élève commencera par disséquer la partie inférieure du muscle; du côté gauche, sa partie supérieure.

Le grand pectoral disséqué, on nettoiera le bord antéro-interne du deltoïde. Dans l'interstice cellulaire, compris entre les deux muscles, se trouvent la *veine céphalique* et le *rameau descendant de la branche acromiale de l'artère acromio-thoracique*.

## Région de l'aisselle.

L'aisselle est une cavité située entre la paroi latérale du thorax et la racine du membre supérieur; elle se présente sous la forme d'une pyramide quadrangulaire dont le sommet, dirigé en haut, est placé immédiatement en dedans de l'apophyse coracoïde et dont la base regarde vers le bas et répond à la peau.

**Limites.** — La paroi *antérieure* est surtout formée de dehors en dedans par le grand pectoral, par



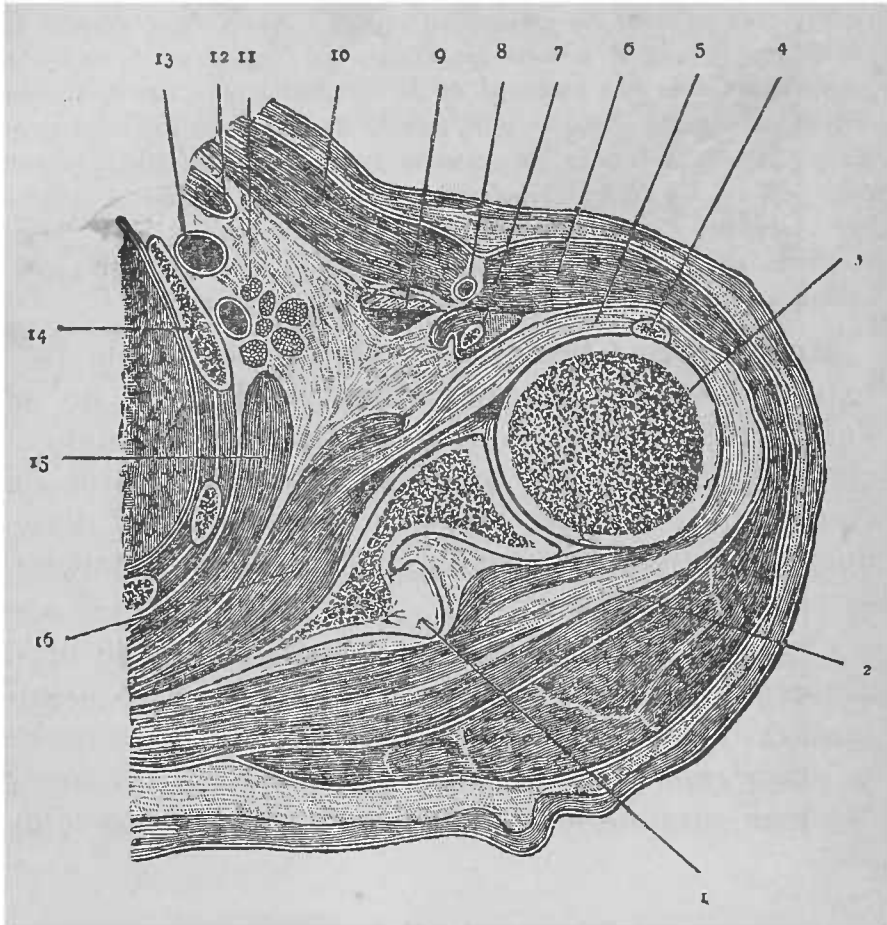


FIG. VI.

COUPE TRANSVERSALE DE L'AISSELLE DROITE PRATIQUÉE AU NIVEAU DE SON SOMMET.

- |  |  |
|--|--|
| 1. Epine de l'omoplate.  | 8. Veine céphalique.                                     |
| 2. M. sous-épineux.  | 9. M. petit pectoral.                                    |
| 3. Tête de l'humérus.  | 10. M. grand pectoral.                                   |
| 4. Long chef du biceps.  | 11. Artère sous-clavière et branches du plexus brachial. |
| 5. Capsule articulaire.  | 12. M. sous-clavier.                                     |
| 6. M. deltoïde.  | 13. Veine sous-clavière.                                 |
| 7. Sommet de l'apophyse coracoïde, entouré par le muscle coraco-brachial et par la courte portion du biceps. | 14. Première côte.                                       |
|  | 15. M. grand dentelé.                                    |
|  | 16. M. sous-scapulaire.                                  |

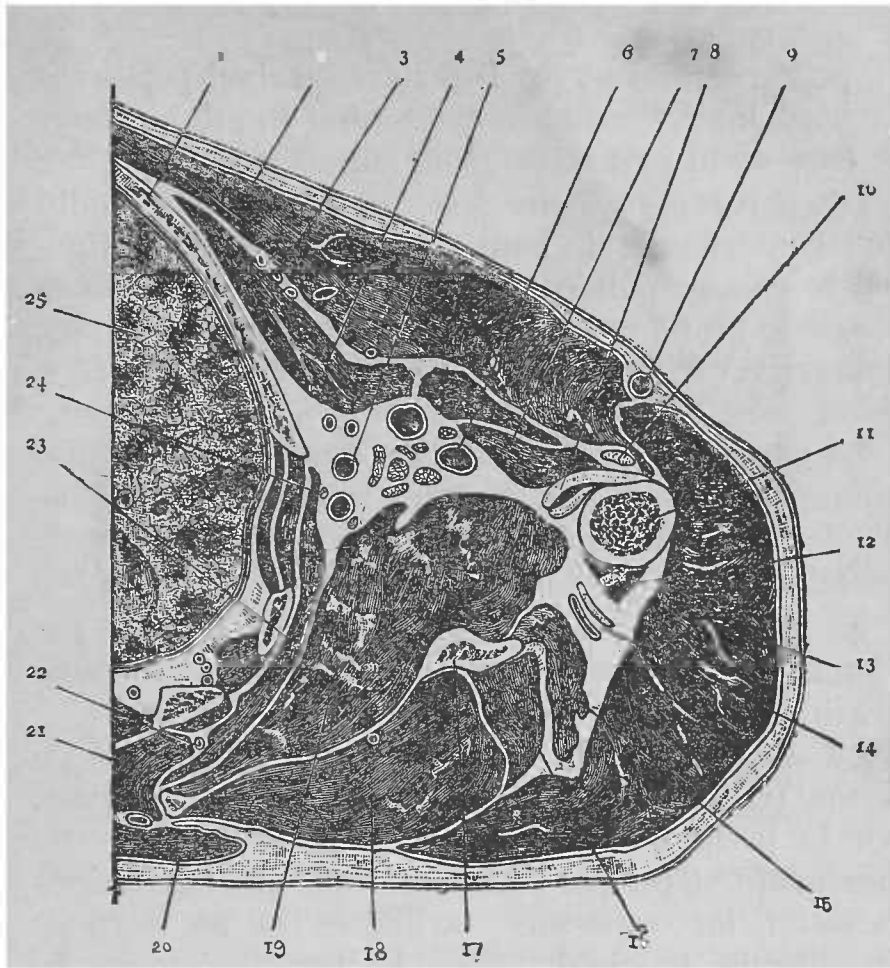


FIG. VII.

COUPE TRANSVERSALE DE L'AISELLE DU CÔTÉ DROIT.

- |   |   |
|---|---|
| 1. Troisième côté.  | 13. M. deltoïde.  |
| 2. M. grand pectoral.   | 14. Artère circonflexe postérieure et nerf circonflexe. |
| 3. Artères thoraciques.   | 15. Long chef du triceps.                               |
| 4. M. petit pectoral.   | 16. M. petit rond.                                      |
| 5. Artère sous-scapulaire.  | 17. Bord externe de l'omoplate.                         |
| 6. Artère axillaire.  | 18. M. sous-épineux.                                    |
| 7. M. coraco-brachial ; immédiatement au devant de lui se trouve la courte portion du biceps. | 19. M. sous-scapulaire.                                 |
| 8. Tendons du grand dorsal et du grand rond.  | 20. M. Trapèze.   |
| 9. Veine céphalique.  | 21. M. grand thomboïde.                                 |
| 10. Long chef du biceps.  | 22. Artère scapulaire postérieure.                      |
| 11. Humérus.  | 23. M. grand dentelé.                                   |
| 12. Vaste externe.  | 24. Nerf du grand dentelé.                              |
|   | 25. Poumon droit.                                       |

le petit pectoral et par l'aponévrose clavi-pectorale. Le bord inférieur du grand pectoral limite en avant la base de la pyramide. (Voir fig. VI et VII.)

La paroi *postérieure* est un peu plus étendue que l'antérieure; de haut en bas, elle est constituée par le sous-scapulaire, par le tendon du grand dorsal et par le grand rond. Le côté postérieur de la base du creux est formé par le bord inférieur de cette paroi.

La paroi *interne* répond aux quatre ou cinq premiers espaces et aux muscles intercostaux correspondants, ainsi qu'aux premières digitations du grand dentelé.

La paroi *externe*, la plus étroite, est formée par l'humérus et par la portion commune du coraco-brachial et du court chef du biceps.

Le *sommet* de la pyramide est tronqué et de forme triangulaire; il est limité par la clavicule, par la première côte et par le bord supérieur de l'omoplate. C'est par le sommet que pénètrent dans l'aisselle les vaisseaux axillaires et les cordons du plexus brachial. Vers le bas, le creux de l'aisselle est fermé par l'aponévrose axillaire, qui affecte la forme d'une voûte et constitue la *base* de la pyramide.

**Aponévrose axillaire.** — Elle se continue le long du bord inférieur du grand pectoral avec l'aponévrose de ce muscle; en arrière et en dedans, avec celle des muscles qui contribuent à former les parois interne et postérieure de l'aisselle.

**Préparation du creux de l'aisselle par sa base.** — Après avoir séparé le fascia le long du bord inférieur du grand pectoral, on le saisit avec les doigts et on le renverse en arrière tout en sec-

tionnant, à la pointe du scalpel, les brides de tissu cellulaire qui le retiennent en place. De cette façon, on le détache tout d'une pièce, en même temps que l'on tend les *branches perforantes latérales du deuxième et du troisième nerf intercostal* ; on les recherchera pour les suivre jusqu'au niveau de la face interne du bras, en épargnant l'*anastomose*, que la deuxième perforante fournit à l'accessoire du brachial cutané interne avant de traverser l'aponévrose axillaire.

On examine maintenant la position occupée dans l'aisselle par les *ganglions lymphatiques*, puis on les enlève, ainsi que la graisse et le tissu cellulaire. Ensuite, on recherche le long du bord inférieur du sous-scapulaire l'*artère scapulaire inférieure* et le *nerf du grand dorsal*, et l'on isole la *mammaire externe*, qui suit le bord inférieur du muscle petit pectoral. Une incision verticale, pratiquée sur la paroi interne de l'aisselle, un peu en avant de la ligne suivant laquelle elle s'unit à la postérieure, permettra de découvrir, à la face externe du grand dentelé, le *nerf thoracique postérieur*. Ces nerfs et vaisseaux isolés, on peut procéder plus carrément à la préparation des autres organes contenus dans le creux axillaire, car ils courent moins de risques d'être endommagés.

On exposera d'abord l'*artère et la veine axillaires*, et l'on remarquera la façon dont elles restent appliquées sur la face interne du bras dans tous les mouvements qu'on lui imprime. En isolant l'artère, il faut avoir soin d'épargner le *rameau cutané interne du nerf radial*. Il naît généralement par un tronc commun avec une branche destinée au long chef du triceps, et croise les tendons du grand dorsal et du grand rond, mais plus pro-

fondément que la branche perforante latérale du deuxième nerf intercostal.

Seule, la troisième portion de l'axillaire se trouve exposée maintenant ; la veine axillaire est placée en dedans et un peu au-devant de l'artère. Avant de les déranger, on notera leurs rapports avec les nerfs du bras. Le *cubital* est immédiatement situé en dedans de l'artère ; l'*accessoire du brachial cutané interne* occupe la même position, mais en est séparé par la veine, sur laquelle il est intimement appliqué. Le *brachial cutané interne* et la *racine interne du médian* sont placés au-devant de l'artère ; immédiatement derrière elle, se trouvent les *nerfs radial et circonflexe* ; en dehors de l'artère, la *racine externe du médian* et le *musculo-cutané*. Celui-ci s'éloigne bientôt de l'axillaire pour aborder le muscle coraco-brachial qu'il traverse, après lui avoir fourni un rameau que l'on isolera dès maintenant.

De la troisième portion de l'artère partent trois branches : la *sous-scapulaire* déjà examinée, la *circonflexe postérieure* qui naît du côté postérieur de l'axillaire, et la *circonflexe antérieure*, assez petite, qui se dirige en dehors en passant sous le coraco-brachial ; il faut éviter de l'endommager en nettoyant les nerfs du bras. Enfin, on cherchera le *nerf du grand rond* qui fournit aussi quelques rameaux au muscle sous-scapulaire.

**Préparation du creux axillaire par sa paroi antérieure.** — On commence par détacher de la clavicule la portion claviculaire du grand pectoral ; on la rabat en dehors sans toucher, pour le moment, à la portion sterno-costale. Il faut procéder avec soin, sans quoi on s'expose à léser le *nerf grand thora-*

*cique* antérieur et les *rameaux de l'acromio-thoracique* qui abordent le muscle par sa face profonde; il est bon de les isoler dès maintenant.

**Aponévrose clavi-pectorale.** — Entre la clavicule, les muscles pectoraux et l'apophyse coracoïde, se trouve un espace triangulaire occupé par l'*aponévrose clavi-pectorale*, dont on déterminera les points d'attache. En dedans, elle s'insère à la première côte; en dehors, à l'apophyse coracoïde; vers le haut, elle forme la gaine du sous-clavier par sa subdivision en deux feuillets, antérieur et postérieur, dont l'un s'attache au bord antérieur de la clavicule et l'autre à son bord postérieur. Pour démontrer leur existence, on divise, le long de la clavicule, le feuillet antérieur et, après l'avoir rabattu vers le bas, on introduit le manche du scalpel derrière le muscle sous-clavier; de cette façon, on exposera le feuillet postérieur de l'aponévrose, ainsi que la portion terminale du nerf du sous-clavier; il aborde le muscle par sa face profonde. Les points d'attache inférieurs de l'aponévrose sont assez difficiles à démontrer; dans des conditions favorables, on les verra se continuer avec la gaine des vaisseaux axillaires et fournir une expansion à celle du petit pectoral.

L'aponévrose est traversée par quatre organes qui sont : 1° l'*artère acromio-thoracique* qui se divise en une *branche thoracique* destinée aux pectoraux, et en une *branche acromiale* dont on suivra les *rameaux supérieur et descendant*; 2° la *veine acromio-thoracique*; 3° la *veine céphalique*; enfin, 4° le *nerf grand thoracique antérieur*.

Pour pénétrer dans la partie supérieure de l'aisselle, il faut détacher l'aponévrose; il n'est pas nécessaire de faire une longue dissection pour exposer les organes groupés en ce point. L'*artère axillaire*

est l'organe qui, le premier, attire l'attention ; on en voit la première portion ; en dedans de l'artère, se trouve la *veine* ; au-dessus et en dehors, les *trois cordons du plexus brachial*. Le *nerf du grand dentelé* croise le côté postérieur de l'axillaire. Parmi les branches qu'elle fournit, on rencontre ici l'*acromio-thoracique* et la *thoracique supérieure* (1). On suivra la veine céphalique jusqu'au point où elle s'ouvre dans la veine axillaire.

**Renversement de la portion sterno-costale du grand pectoral.** — On divise le muscle au niveau de sa partie moyenne et l'on rejette les deux parties en dedans et en dehors ; des rameaux fournis par les nerfs grand et petit thoraciques antérieurs aboutissent à la face profonde du grand pectoral ; le second de ces nerfs traverse le *petit pectoral*, que l'on examinera maintenant. On ne doit le sectionner qu'après avoir étudié les rapports de l'artère axillaire et des branches terminales du plexus brachial.

L'artère peut être divisée en trois portions, supérieure, moyenne et inférieure, situées respectivement au-dessus, en arrière et en-dessous du petit pectoral. Au niveau du bord inférieur du tendon du grand rond, elle se continue avec l'artère humérale (2). Des trois portions de l'artère se détachent des branches que l'on peut classer de la façon suivante :

---

(1) Les auteurs anglais donnent le nom de thoracique supérieure à un petit rameau, naissant de l'axillaire au niveau du bord inférieur du sous-clavier pour se distribuer à la partie supérieure de la paroi interne de l'aisselle.  
(Note du traducteur.)

(2) Les auteurs français font généralement commencer l'artère humérale au niveau du bord inférieur du grand pectoral ; mais, comme la paroi postérieure de l'aisselle s'étend plus bas que l'antérieure, il nous semble plus exact de donner, avec les auteurs anglais, comme limite à l'artère axillaire le bord inférieur du grand rond, puisque jusqu'à ce niveau le vaisseau est encore contenu dans le creux axillaire.  
(Note du traducteur.)

De la première portion naît la thoracique supérieure.

De la seconde partent : { l'acromio-thoracique  
et la mammaire externe.

De la troisième : { la sous-scapulaire,  
la circonflexe antérieure  
et la circonflexe postérieure.

Après avoir examiné les rapports de l'artère, on sectionne le petit pectoral au niveau de sa partie moyenne et l'on suit les nerfs thoraciques antérieurs jusqu'à leur point de naissance des cordons externe et interne du plexus brachial, en épargnant le filet d'anastomose qui les réunit, et qui embrasse, dans une anse à concavité postérieure, la face inférieure des vaisseaux axillaires ; on cherchera aussi le *nerf du sous-scapulaire* qui, souvent double, se termine dans la partie supérieure de ce muscle.

**Section de la clavicule.** — Le muscle sous-clavier disséqué, on sectionne la clavicule en se conformant aux règles exposées p. 40 ; l'on examinera ensuite le plexus brachial (v. p. 40 et fig. III) avec l'élève qui dissèque le cou.

L'examen du **plexus brachial** sera facilité si, après avoir placé sur les vaisseaux axillaires, à la hauteur du bord externe de la première côte, deux ligatures, on les sectionne entre celles-ci, pour les rabattre vers le bas.

Dans la région axillaire, le plexus brachial présente à considérer *trois cordons* : un *interne*, un *externe* et un *postérieur*. De ces trois cordons partent les *branches sous-claviculaires* destinées les unes à l'aisselle, les autres au bras. D'après leur mode d'origine, on peut les classer de la manière suivante :



Branches destinées à l'aisselle (collatérales)	}	Nerf grand thoracique antérieur, issu du cordon externe.	
		Nerf petit thoracique antérieur, fourni par l'interne.	
	}	Nerfs { du sous-scapulaire, du grand dorsal et du grand rond, }	} issus du postérieur.
Branches destinées au bras (terminales)	}	le musculo-cutané,	} qui naissent du cordon externe.
		la racine externe du médian,	
		la racine interne du médian,	} issus de l'interne.
		le cubital,	
		le brachial cutané externe,	
		l'accessoire du brachial cutané interne,	
le circonflexe,	} fournis par le postérieur.		
le radial,			

Lorsque l'on aura examiné la façon dont ces nerfs se détachent du plexus, on en divisera les cordons interne et externe, dans le but de mieux voir le postérieur, ainsi que les nerfs du sous-scapulaire, du grand dorsal et du grand rond. On tire ensuite sur le bras de façon à l'écarter du corps et l'on préparera le *grand dentelé* et le *nerf thoracique postérieur*.

**Séparation du bras.** — Le bras continuant à être écarté, il suffit pour le séparer de diviser le grand dentelé, l'omo-hyoïdien, le grand dorsal, l'artère et le nerf sus-scapulaires; le nerf des rhomboïdes et l'artère cervicale transverse.

## Régions scapulaire et deltoïdienne.

On y rencontre les organes suivants :

1. Les nerfs cutanés de l'épaule.
2. L'aponévrose de l'épaule.
3. Le muscle deltoïde.
4. La bourse séreuse sous-deltoïdienne.
5. Les artères circonflexes antérieure et postérieure.
6. Le nerf circonflexe.
7. Le rameau sous-épineux de la sous-scapulaire.

8. Les muscles sous-scapulaire, sus-épineux, sous-épineux, petit rond et grand rond.
9. La bourse séreuse sous-scapulaire.
10. L'artère et le nerf sus-scapulaires.
11. L'articulation acromio-claviculaire et la voûte acromio-coracoïdienne.

Après avoir lié autour du tiers externe de la clavicule les vaisseaux axillaires et les nerfs du bras, en cherchant à conserver leurs rapports, on détermine d'une manière précise les points d'insertion à l'omoplate des différents muscles que l'on a divisés, c'est-à-dire du trapèze, du petit pectoral, de l'omo-hyoïdien, de l'angulaire, des rhomboïdes et du grand dentelé, après quoi on les sectionnera tous à une distance de deux centimètres à partir des bords de l'os.

**Nerfs cutanés de l'épaule.** — On place sous l'aisselle un petit billot et l'on détache, en procédant de haut en bas, la peau de l'épaule, jusqu'au niveau de l'insertion du deltoïde à l'humérus. Dans le fascia superficialis mis à nu, se ramifient les *rameaux sus-acromiaux* du plexus cervical et une branche cutanée fournie par le circonflexe. (Voir fig. VIII et IX, p. 153 et 154.)

Pour isoler les premiers, on recherchera le bout périphérique de la branche sus-acromiale qui a été sectionnée lors de la séparation du bras.

Le *rameau cutané de l'épaule*, fourni par le circonflexe, devient superficiel au niveau du bord postérieur du deltoïde, à environ six à sept centimètres au-dessus de son point d'insertion à l'humérus; ces rameaux isolés, on nettoiera le *deltoïde* en ayant soins d'érigner l'épaule, de façon à tendre les faisceaux du muscle.

**Trou carré.** — On dispose le membre de façon à pouvoir isoler les organes qui passent par le trou

carré, dont on expose les limites. Cet espace assez artificiel, est limité, *en dehors* par la partie supérieure de la diaphyse de l'humérus, *en dedans* par le long chef du triceps, *en haut* par le bord inférieur du sous-scapulaire, *en bas* par le bord supérieur du grand rond.

L'*artère circonflexe postérieure* et le *nerf axillaire* passent par ce trou. Si après avoir retourné la pièce, l'on soulève le bord postérieur du deltoïde, la face postérieure du trou carré se trouve exposée, en même temps on pourra plus facilement isoler l'artère et le nerf en évitant de léser le *rameau du petit rond*; puis on recherchera le *rameau sous-épineux de la sous-scapulaire*.

**Renversement du muscle deltoïde.** — On sectionne le muscle le long de son origine à la clavicule, à l'acromion et à l'épine de l'omoplate; on le rabat ensuite vers le bas en épargnant la *bourse séreuse sous-deltoïdienne*, que l'on incisera ou que l'on insufflera dans le but d'en voir l'étendue. A la face profonde du deltoïde on rencontre les vaisseaux et le nerf circonflexes; lorsque l'on aura terminé leur dissection, on examinera le *muscle grand rond* et l'on exposera nettement la façon dont il s'insère, ainsi que le grand dorsal et le grand pectoral, à la gouttière bicipitale.

On prépare ensuite l'*articulation acromio-claviculaire*, les *ligaments coraco-claviculaires* et *acromio-coracoïdien*, puis les *muscles sus-épineux, sous-épineux, petit rond* et *sous-scapulaire*. Pour exposer complètement le sus-épineux, on doit scier l'acromion au point où il se continue avec l'épine de l'omoplate.

**Artère et nerf sus-scapulaires.** — Il est nécessaire, pour les suivre, de sectionner avec soin le sus-

épineux et le sous-épineux, à une distance de deux à trois centimètres, à partir de leur point d'insertion à l'humérus ; après quoi on les repousse en arrière, vers le bord spinal de l'omoplate.

On sépare maintenant le sous-scapulaire de l'omoplate, pour le relever en dehors vers son point d'attache à la petite tubérosité de l'humérus, puis on examine les rapports qu'il affecte, ainsi que le sus-épineux et le sous-épineux, avec l'articulation scapulo-humérale (v. fig. VI, p. 140). Finalement, on cherchera à disséquer les *anastomoses des vaisseaux scapulaires*.

### Région brachiale antérieure.

On y rencontre les organes suivants :

1. Des nerfs et des vaisseaux cutanés.
2. L'aponévrose brachiale.
3. L'artère humérale et ses branches collatérales.
4. Les nerfs médian, radial et musculo-cutané, et quelques-uns des rameaux fournis par les deux derniers.
5. Les muscles biceps, coraco-brachial et brachial-intérieur.

**Incisions.** — On en pratiquera *deux* : une première, longitudinale et médiane, s'étendant depuis l'aisselle jusqu'au poignet ; une seconde, circulaire, entourant l'extrémité inférieure de l'avant-bras ; on détache ensuite complètement la peau du bras et de l'avant-bras. Il est cependant bon de la conserver, car elle constitue la meilleure enveloppe protectrice de la pièce. On disséquera d'abord les nerfs cutanés du bras et de l'avant-bras, ensuite les veines superficielles ; si l'on commençait par celles-ci, on s'exposerait à léser bien des rameaux nerveux.

**Nerfs cutanés.** — Très nombreux, ils proviennent de différentes sources ; ceux qui se distribuent à la moitié externe du bras et de l'avant-bras sont :

1° Les *deux rameaux cutanés externes du radial* (v. fig. VIII et IX), qui traversent l'aponévrose brachiale immédiatement en dessous de l'insertion du deltoïde, dans le voisinage de la cloison intermusculaire externe. Le moins volumineux de ces deux rameaux devient superficiel un peu plus haut que l'autre et accompagne la veine céphalique. Le rameau inférieur peut être suivi jusqu'au niveau de la face dorsale du poignet.

2° La *portion terminale du musculo-cutané*, que l'on trouvera au devant de l'articulation du coude ; en ce point, elle traverse l'aponévrose, immédiatement en dehors du tendon du biceps. C'est une branche assez volumineuse, qui descend derrière la veine médiane céphalique et se divise en une *branche radiale antérieure*, destinée à la peau de la face antérieure de l'avant-bras, et en une *branche radiale postérieure*, moins volumineuse, que l'on peut suivre jusqu'au niveau de la face dorsale du poignet.

Les nerfs destinés à la moitié interne du bras et de l'avant-bras sont :

1° Le *rameau perforant latéral du deuxième nerf intercostal* (v. p. 143) ;

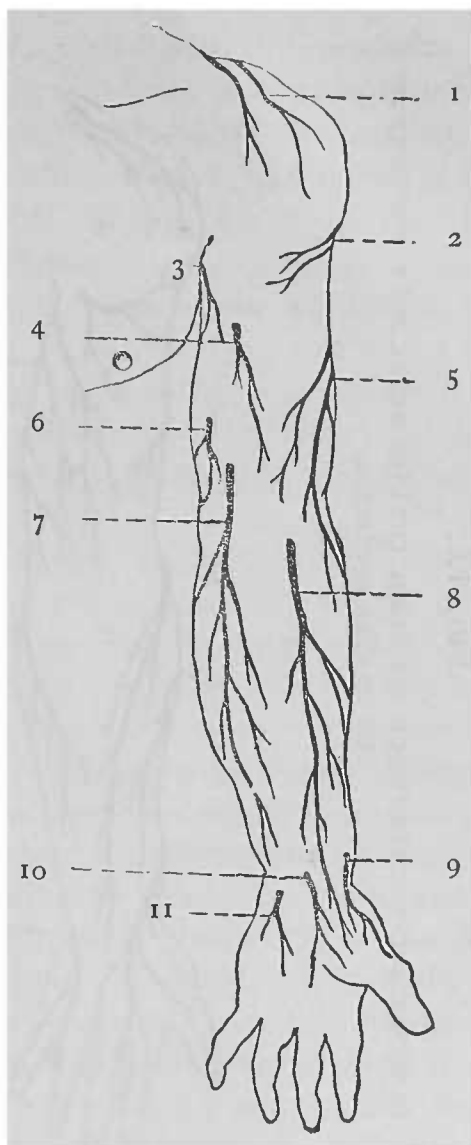
2° Le *rameau cutané interne du nerf radial*, qui passe en arrière du précédent (v. p. 143) ;

3° L'*accessoire du brachial cutané interne*, qui devient superficiel vers le milieu du côté interne du bras. Ces trois nerfs donnent des rameaux à la moitié interne de la face postérieure du bras (v. fig. IX) ;

4° Le *brachial cutané interne*, qui innerve principalement la peau de l'avant-bras ; il traverse l'aponévrose vers le milieu du côté interne du bras, avec

FIG. VIII.

REPRÉSENTATION SCHEMATIQUE DES NERFS CUTANÉS DE LA FACE ANTÉRIÈRE  
DU MEMBRE SUPÉRIEUR.



1. Divisions de la branche sus-acromiale du plexus cervical.

2. Rameau cutané de l'épaule, venu du circonflexe.

3. Filet provenant du rameau perforant latéral du deuxième nerf intercostal.

4. Rameau du nerf brachial cutané interne.

5. Rameaux cutanés externes du nerf radial,

6. Accessoire du brachial cutané interne.

7. Nerf brachial cutané interne.

8. Nerf musculo-cutané.

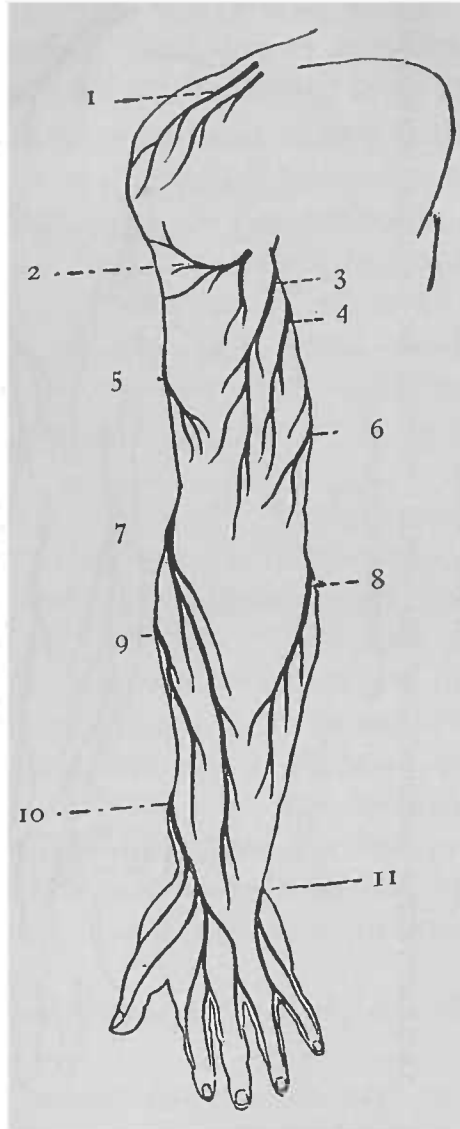
9. Rameau perforant de la branche terminale antérieure du nerf radial.

10. Rameau palmaire cutané du médian.

11. Rameau perforant du nerf cubital,

FIG. IX.

REPRÉSENTATION SCHEMATIQUE DES NERFS CUTANÉS DE LA FACE POSTÉRIURE  
DU MEMBRE SUPÉRIEUR.



1. Divisions de la branche sus-acromiale du plexus cervical.
2. Rameau cutané de l'épaule, venu du circonflexe.
3. Rameau cutané interne du nerf radial.
4. Filet provenant du rameau perforant latéral du deuxième nerf intercostal.
- 5 et 7. Rameaux cutanés externes

- du nerf radial.
6. Accessoire du brachial cutané interne.
8. Branche postérieure du brachial cutané interne.
9. Branche radiale postérieure du musculo-cutané.
10. Branche cutanée du radial.
11. Branche dorsale cutanée du cubital.

la veine basilique, et se divise en une *branche antérieure* et en une *branche postérieure* ou *épitrochléenne* ; près de l'aisselle, il fournit un rameau destiné à la peau qui recouvre le biceps (v. fig. VIII, p.153).

**Veines superficielles.** — La plupart d'entre elles auront déjà été isolées en même temps que les nerfs cutanés.

Le long du bord externe de l'avant-bras, on rencontre la *veine radiale* (1) ; le long de son bord interne, les *deux veines cubitales*, l'*antérieure* et la *postérieure*.

A la face antérieure de l'avant-bras chemine la *veine médiane* ; un peu en dessous du pli du coude, après avoir reçu une branche qui la fait communiquer avec les veines profondes de l'avant-bras, elle se divise en une branche interne et en une branche externe ; l'interne s'appelle la *veine médiane basilique*, l'externe la *médiane céphalique*. La première est séparée de l'artère humérale par l'expansion aponevrotique du tendon du biceps. La médiane basilique s'unit à la cubitale pour former la *veine basilique* qui remonte le long du bord interne du bras et quitte le plan superficiel, en traversant l'aponévrose, tout près du point d'émergence du nerf brachial cutané interne ; au niveau du bord inférieur de la paroi postérieure de l'aisselle, elle se continue avec la veine axillaire. La veine médiane céphalique forme, avec la radiale, la *veine céphalique*, dont la portion terminale a déjà été examinée.

**Ganglions lymphatiques.** — Dans le fascia superficialis, au côté interne du bras, immédiatement

---

(1) Il y a en général plusieurs veines radiales ; elles sont habituellement au nombre de deux ou trois. (Note du traducteur.)



au-dessus de l'olécrâne, se trouvent un ou deux petits ganglions lymphatiques, qui sont en rapport avec la veine basilique. Ils présentent un intérêt tout particulier pour le préparateur, car ce sont eux qui, les premiers, s'engorgent et deviennent douloureux, si l'on vient à se blesser les doigts en disséquant.

**Aponévrose brachiale.** — Pour la nettoyer, on enlève le fascia superficialis. Assez mince en avant, cette aponévrose est attachée aux saillies qui entourent l'articulation du coude et reçoit des fibres de renforcement des tendons du grand pectoral et du deltoïde. Au coude, elle se continue avec l'aponévrose antibrachiale, qui est fortifiée par une expansion du tendon du biceps. Cette expansion passe au-devant de l'artère humérale pour se perdre à la face externe du rond pronateur.

L'aponévrose brachiale examinée, on la divise le long de la ligne médiane et l'on renverse, à droite et à gauche, ses deux lambeaux, en ayant soin d'isoler par deux incisions, longeant ses bords supérieur et inférieur, l'expansion du biceps de façon à la conserver intacte. De la face profonde de l'aponévrose brachiale partent deux lames qui constituent les *cloisons intermusculaires interne et externe*. On ne peut les exposer complètement pour le moment ; cependant, on peut déjà se rendre compte de la façon dont elles divisent le bras en deux loges : l'une antérieure, l'autre postérieure, nettement séparées l'une de l'autre.

**Organes contenus dans la loge antérieure.** — La loge antérieure se trouve ouverte ; on nettoiera les organes qu'elle renferme.

Les muscles de cette région sont le biceps, le brachial antérieur et le coraco-brachial. Le *biceps* est le plus superficiel ; il recouvre le *brachial antérieur*, qui est intimement appliqué sur la face antérieure de l'humérus. Le *coraco-brachial*, assez mince, est situé le long de la partie supérieure du bord interne du biceps. Indépendamment de ces muscles, on en rencontre deux autres qui appartiennent plutôt à l'avant-bras. Ce sont le *long supinateur* et le *premier radial externe* ; ils prennent leur origine au bord externe de l'humérus et sont situés immédiatement en dehors du brachial antérieur.

**L'artère humérale**, accompagnée de ses deux veines satellites, est placée au côté interne du biceps, dans toute l'étendue de la région. Dans la loge brachiale antérieure on rencontre de plus, à l'exception du circonflexe, toutes les branches terminales du plexus brachial, au moins pendant une partie de leur trajet. A vrai dire, à la partie supérieure du bras le nerf radial se porte en arrière, mais il rentre dans la loge antérieure au niveau du tiers inférieur du côté externe du bras ; on le trouvera dans l'interstice qui sépare le brachial antérieur du long supinateur et du premier radial externe.

Il faut commencer par examiner les rapports de l'artère (v. fig. X, p. 158) ; dans ce but on ne nettoiera d'abord que la portion des muscles située au voisinage *immédiat* du vaisseau ; que l'on exposera dans toute son étendue jusqu'à son point de division en artère radiale et en artère cubitale.

**Nerfs du bras.** — A l'exception du musculo-cutané, tous les nerfs du bras sont pendant une partie de leur trajet en rapport avec l'humérale. Le *médian*

est le nerf satellite de l'artère ; à la partie supérieure du bras il longe son côté externe, puis passe au devant d'elle, pour se placer plus bas à son côté interne.

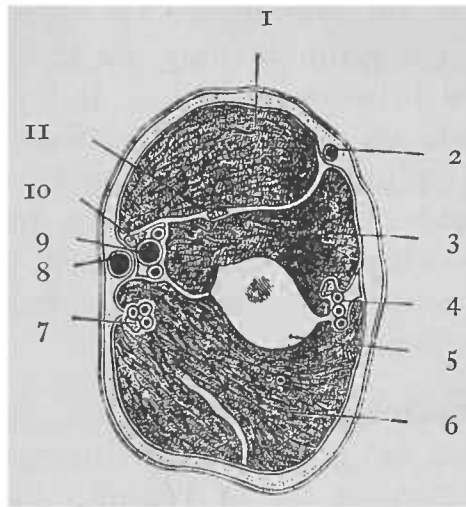


FIG. X.

COUPE HORIZONTALE DU BRAS DROIT PRATIQUÉE A SA PARTIE MOYENNE.

- |   |  |
|---|--|
| 1. M. biceps.                                 | 7. Nerf cubital et artère du nerf cubital. |
| 2. Veine céphalique.                          | 8. Veine basilique.                        |
| 3. M. brachial antérieur.                     | 9. Artère humérale.                        |
| 4. Nerf radial et artère collatérale externe. | 10. Nerf médian.                           |
| 5. Humérus.                                   | 11. Nerf musculo-cutané.                   |
| 6. Triceps.                                   |  |

Le *cubital* et le *brachial cutané interne*, situés d'abord en dedans de l'artère, s'en séparent au niveau du point d'insertion du coraco-brachial. Le premier se dirige en arrière, traverse la cloison intermusculaire interne et se rend dans la loge postérieure du bras ; le second, au contraire, se porte en avant et traverse l'aponévrose brachiale pour devenir superficiel.

Le *nerf radial*, pendant une toute petite partie de son trajet, est placé en arrière de l'humérale ; mais bientôt il s'éloigne du vaisseau et passe dans l'interstice qui sépare le long chef du triceps du vaste interne.

**Branches collatérales de l'humérale.** — Du côté externe l'humérale fournit des rameaux de nombre, d'origine et de calibre variables ; ils se distribuent aux ligaments et aux muscles ; on pourrait les appeler *branches collatérales externes*.

Du côté *interne* on rencontre trois branches assez constantes et assez volumineuses qui sont :

1° L'*humérale profonde* ; elle naît de la brachiale, à environ deux à trois centimètres en dessous du tendon du grand rond, et suit le trajet du nerf radial dans la gouttière de torsion de l'humérus. On ne peut pour le moment en voir qu'une très petite partie.

2° L'*artère du nerf cubital* ; on la reconnaîtra à ce qu'elle accompagne le nerf cubital ; en général elle part de l'humérale vis-à-vis du point d'insertion du coraco-brachial ; d'autres fois elle s'en détache par un tronc commun, avec l'humérale profonde.

3° La *collatérale interne* ; elle naît à environ cinq à six centimètres au-dessus du pli du coude et se dirige en dedans, au devant du brachial antérieur ; elle ne tarde pas à se diviser en une *branche antérieure* passant au devant de l'épitrôchlée et en une *branche postérieure* qui traverse la cloison inter-musculaire interne.

**Muscles et nerf musculo-cutané.** — On nettoiera maintenant le *biceps*, le *coraco-brachial* et le *brachial antérieur*, en ayant soin de bien déterminer leurs points d'origine et d'insertion ; en même

temps on isolera le *musculo-cutané* qui fournit des rameaux aux trois muscles de la région. Le *rameau du coraco-brachial* naît du tronc du nerf avant qu'il ne traverse ce muscle; les *rameaux du biceps et du brachial antérieur* se détachent de cette partie du musculo-cutané qui se trouve placée entre ces deux muscles.

Enfin, on séparera le long supinateur du brachial antérieur pour rechercher, dans l'interstice qu'ils laissent entre eux, le *nerf radial*; on disséquera les branches qu'il fournit au brachial antérieur, au long supinateur et au premier radial externe; dans cet interstice se trouve de plus la *portion terminale de l'humérale profonde*; si le cadavre est bien injecté, on la verra s'anastomoser avec la récurrente radiale antérieure.

### Région du pli du coude.

On désigne sous ce nom le creux situé au devant de l'articulation du coude. Les organes qui le recouvrent ont déjà été disséqués et en partie enlevés.

**Limites.** — Cette région affecte la forme d'un triangle dont la *base*, tout arbitraire et dirigée vers le haut, est représentée par une ligne s'étendant de l'épitrôchlée à l'épicondyle; *en dedans* elle est limitée par le rond pronateur, *en dehors* par le long supinateur: le *sommet* résulte de la convergence de ces deux muscles.

Après les avoir examinés et nettoyés, on examinera les **organes contenus dans la région**. On y trouve l'*humérale* et ses deux branches terminales; au côté externe de l'artère, le *tendon du biceps*; à son côté interne, le *nerf médian*.

L'*artère cubitale* abandonne la région en passant sous le rond pronateur ; l'*artère radiale* est recouverte par le bord interne du long supinateur jusqu'à une certaine distance au-delà du sommet du triangle. Entre les deux portions du rond pronateur s'engage le nerf médian ; le biceps s'insinue entre les deux os de l'avant-bras, pour s'insérer à la tubérosité bicapitale.

Lorsque l'on aura enlevé la graisse qui remplit en partie le creux, on verra que ces organes reposent sur le brachial antérieur et sur le court supinateur qui constituent le *fond du triangle*.

Si maintenant l'on divise l'expansion aponévrotique du biceps et que l'on écarte l'un de l'autre les muscles qui limitent le triangle, en rencontrera d'autres organes qui, à proprement parler, ne font pas partie de la région. Ces organes sont : 1° le *nerf radial* qui, profondément placé, se divise en ses deux branches terminales, antérieure et postérieure ; il est situé, ainsi que la *branche antérieure de l'humérale profonde* et que la *récurrente radiale antérieure*, entre le long supinateur et le brachial antérieur ; 2° le *rameau antérieur de la collatérale interne* et l'*artère récurrente cubitale antérieure* qui sont recouverts par le rond pronateur.

### Région brachiale postérieure.

On examinera dans cette région les organes suivants :

1. Le muscle triceps.
2. L'artère humérale profonde et le nerf radial.
3. L'artère du nerf cubital, ainsi que ce nerf.
4. Le rameau postérieur de la collatérale interne.

**Muscle triceps.** — La peau a déjà été enlevée, on détachera maintenant l'aponévrose brachiale, et l'on isolera les trois portions du triceps. Pour tendre le muscle, on relève autant que possible l'angle inférieur de l'omoplate et l'on fléchit l'avant-bras sur le bras. Si l'on insinue le manche du scalpel dans la gouttière radiale, on mettra en évidence un pont membraneux, qui, jeté au-dessus de cette gouttière, a pour effet de protéger le nerf radial.

**Nerf radial.** — Pour l'exposer on sectionnera le chef externe du triceps, le long de l'instrument que l'on a introduit dans la gouttière de torsion. Les branches que le radial fournit sont les unes *cutanées* et les autres *musculaires*. Les premières ont déjà été examinées, mais on les suivra jusqu'à leur point d'origine. Les *branches musculaires*, destinées au triceps, naissent du radial avant qu'il ne traverse la cloison intermusculaire externe; on poursuivra jusque dans le muscle anconé un long rameau, assez grêle, qui, traversant le triceps, semble à première vue s'y perdre.

**Artère collatérale externe.** — Elle suit exactement le trajet du radial dans la gouttière de torsion de l'humérus. Au point où le nerf traverse la cloison intermusculaire externe, elle se divise en deux branches, l'une *antérieure*, l'autre *postérieure*; celle-là accompagne le nerf radial et passe avec lui au-devant de la cloison intermusculaire externe, celle-ci descend derrière cette aponévrose.

**Nerf cubital.** — On peut actuellement isoler, à la face postérieure de la cloison intermusculaire interne, le nerf cubital et l'artère qui l'accompagne.

Ils sont recouverts par une mince couche musculaire, dépendant du vaste interne; on les sui-

vra jusqu'au niveau de l'intervalle compris entre l'épitrôchlée et l'olécrâne. On isolera également le *rameau postérieur de la collatérale interne*; ce rameau s'anastomose souvent avec la collatérale externe par une petite branche transversale qui croise la face postérieure de l'humérus; pour la découvrir, il est nécessaire de sectionner transversalement le triceps, un peu au-dessus de l'articulation du coude. Enfin, on exposera une petite *bourse séreuse* qui se trouve placée entre le tendon du triceps et l'olécrâne (1).

### De l'avant-bras.

La peau de l'avant-bras a déjà été détachée; on enlèvera maintenant celle qui recouvre le dos de la main après l'avoir préalablement incisée le long des bords externe et interne de celle-ci.

**Veines superficielles.** — Sur le dos de la main se trouve un plexus formé par les veines superficielles; en le disséquant, il faut avoir soin d'épargner les rameaux cutanés fournis par le nerf radial et par le nerf cubital; de ce plexus partent en dedans la veine cubitale, en dehors la radiale.

**Nerfs cutanés.** — Indépendamment des nerfs cutanés déjà disséqués, on rencontre au niveau du *tiers inférieur* de la face antérieure de l'avant-bras:

---

(1) Ainsi que le conseille l'auteur, il serait bon, avant de commencer la dissection de l'avant-bras, de préparer l'articulation de l'épaule; en ce qui concerne les membres, nous ne donnerons aucune indication sur la marche à suivre pour disséquer les jointures, tous les traités d'anatomie donnant les renseignements nécessaires sur ce sujet. Il est préférable d'ailleurs de préparer les articulations sur des pièces fraîches que l'on pourra aisément se procurer en nombre suffisant, en employant les cadavres autopsiés qui ne peuvent guère être utilisés que dans ce but. (*Note du traducteur.*)



1° Un *rameau perforant du cubital* (V. fig. VIII, p. 153) qui, quoique né assez haut à l'avant-bras, ne traverse l'aponévrose antibrachiale qu'au-dessus du ligament annulaire antérieur du carpe, tout près et en dehors de l'insertion du cubital antérieur à l'os pisiforme.

2° Le *rameau palmaire cutané du médian* ; il devient superficiel sur la ligne médiane de l'avant-bras, à une petite distance au-dessus du poignet et se perd dans la peau de la paume de la main (1).

3° Un *rameau du radial* présentant une destination semblable ; il naît du nerf collatéral externe du pouce et, s'anastomosant avec une branche du musculo-cutané, descend au-devant du tendon du long abducteur du pouce.

Pour exposer complètement les **nerfs cutanés dorsaux**, il est nécessaire d'enlever la peau qui recouvre la face postérieure des doigts. Après avoir séparé la portion de la peau qui adhère encore à leur racine, on pratiquera une incision le long de la ligne médiane de la face dorsale de chaque doigt, puis l'on renversera en dehors et en dedans les lambeaux ainsi délimités.

La *branche dorsale cutanée du nerf cubital* contourne en spirale la partie inférieure du cubitus ; on la trouvera immédiatement en-dessous de la tête de cet os ; elle se divise en trois rameaux : le premier, le plus interne, forme le *nerf collatéral dorsal interne du petit doigt* ; le deuxième, le *collatéral dorsal externe du petit doigt* et l'*interne de l'annulaire* ; le troisième s'unit à un rameau anasto-

---

(1) On trouvera ce rameau au côté interne du tendon du grand palmaire.

(Note du traducteur).

motique du radial, et la branche ainsi formée donne le *collatéral dorsal externe de l'annulaire et l'interne du médius*.

La *branche terminale antérieure du radial* contourne le radius en demi-spirale, à environ cinq ou six centimètres au-dessus de l'apophyse styloïde; elle fournit en ce point un long rameau, qui suit le bord externe du poignet et du pouce dont il forme le *nerf collatéral dorsal externe*. Un peu plus loin, la branche antérieure du radial se divise en quatre rameaux terminaux, dont le premier forme le *collatéral dorsal interne du pouce*; le deuxième, le *collatéral dorsal externe de l'index*; le troisième, le *collatéral dorsal interne de l'index et l'externe du médius*; le quatrième s'unit à un rameau du cubital pour former avec lui le *collatéral dorsal externe du médius et l'externe de l'annulaire*.

On trouve de plus, à la face dorsale de la main, de nombreux filets cutanés fournis par la branche antérieure du radial, par la dorsale cutanée du cubital, ainsi que par les nerfs collatéraux des doigts.

**Aponévrose antibrachiale.** — Pour la nettoyer, on enlève le fascia superficialis. A la face postérieure et à la partie inférieure de l'avant-bras elle est beaucoup plus résistante; près du poignet elle se continue avec les ligaments annulaires antérieur et dorsal du carpe.

## Région antérieure de l'avant-bras.

On y rencontre les organes suivants :

1. Les artères radiale et cubitale, ainsi que leurs branches collatérales.
2. Les nerfs médian, cubital et radial.
3. Les muscles fléchisseurs et pronateurs.

Après avoir rejeté de côté les nerfs cutanés (1), à l'exception de ceux qui se distribuent à la paume de la main, on détachera l'*aponévrose antibrachiale*. Près du coude les muscles épitrochléens s'insèrent en partie à sa face profonde; en cet endroit il faut la laisser en place, car on ne peut l'enlever sans endommager les muscles.

**Artère radiale.** — Lorsque dans une région donnée, une artère se trouve superficiellement placée pendant presque tout son trajet, il est bon de la disséquer en premier lieu; aussi examinera-t-on d'abord la radiale, afin d'en avoir les rapports avant qu'ils ne soient dérangés; cependant il est bon d'isoler partiellement les muscles qui recouvrent la face antérieure du radius et sur lesquels repose le vaisseau.

Après avoir étudié ses rapports, on examinera ses branches collatérales. Indépendamment des *rameaux musculaires* très nombreux, la radiale fournit à l'avant-bras: 1° la *récurrente radiale antérieure* qui, née à l'origine et au côté externe de l'artère, se dirige en dehors entre les muscles long et court supinateurs; 2° la *radio-palmaire* qui se détache à angle aigu du côté interne de l'artère, au moment où elle contourne le bord externe du carpe; elle se dirige en bas pour se terminer dans les muscles de l'éminence thénar; elle est quelquefois assez volumineuse; 3° la *transverse antérieure du carpe*, très-grêle, qui naît au niveau du bord inférieur du carré pronateur; elle se porte en dedans

---

(1) Pour éviter que les nerfs cutanés ne pendent autour de la pièce et ne lui donnent un aspect malpropre, nous conseillons de les enrouler jusqu'à leur point d'origine, sur de petites tiges de bois, par exemple, sur des allumettes.

(Note du traducteur.)

sous les tendons des fléchisseurs, pour s'anastomoser avec un rameau semblable de l'artère cubitale.

**Branches terminales du radial.** — On a déjà vu le nerf radial se diviser sous le muscle long supinateur en ses deux branches terminales, antérieure et postérieure (V p. 161); la postérieure quitte bientôt la région antérieure en traversant le muscle court supinateur; la branche antérieure descend verticalement sous le long supinateur; au tiers moyen de l'avant-bras elle est située en dehors de la radiale; au niveau de son tiers inférieur elle se porte en arrière, en contournant le radius; cette branche est exclusivement cutanée.

**Muscles des deux plans superficiels.** — Le premier plan est formé de dehors en dedans par le *rond pronateur*, par le *grand palmaire*, par le *palmaire grêle* et par le *cubital antérieur*; le second plan, par le *fléchisseur superficiel des doigts*; toutefois, la portion charnue de ce muscle, comprise entre le palmaire grêle et le cubital antérieur, est en partie superficiellement placée (v. fig. XI, p. 168). Quoique le *long supinateur* ne fasse point partie de la région antibrachiale antérieure, il est préférable de le disséquer actuellement.

A la partie inférieure de l'avant-bras, les tendons des fléchisseurs superficiel et profond sont embrassés par une gaine séreuse; pour la voir il suffit de tirer les tendons vers le haut. On doit s'efforcer d'épargner cette gaine, de façon à pouvoir l'examiner ultérieurement dans toute son étendue, lors de la dissection de la paume de la main.

A l'exception de celui du palmaire grêle, les tendons de ces muscles passent sous le *ligament annulaire* antérieur du carpe que l'on délimitera; près de l'os pisiforme, l'*artère* et le *nerf cubitiaux*.

croisent la face antérieure du ligament, auquel ils sont fixés par une expansion aponévrotique qu'il faut épargner. Il arrive souvent que l'élève confond cette expansion avec le ligament annulaire lui-même.

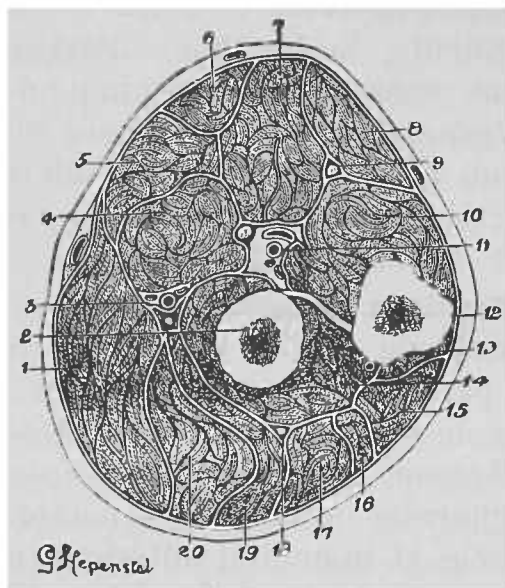


FIG. XI.

COUPE HORIZONTALE DE L'AVANT-BRAS DU CÔTÉ GAUCHE PRATIQUÉE  
AU NIVEAU DE SON TIERS SUPÉRIEUR.

- |   |   |
|---|---|
| 1. M. long supinateur.                    | 12. Cubitus.                                      |
| 2. Radius.                                | 13. M. anconé.                                    |
| 3. Artère radiale.                        | 14. M. court-supinateur.                          |
| 4. M. rond pronateur.                     | 15. M. cubital postérieur.                        |
| 5. M. grand palmaire.                     | 16. M. extenseur propre du petit doigt.           |
| 6. M. palmaire grêle.                     | 17. M. extenseur commun des doigts.               |
| 7. M. fléchisseur superficiel des doigts. | 18. Branche terminale postérieure du nerf radial. |
| 8. M. cubital antérieur.                  | 19. Premier radial externe.                       |
| 9. Nerf cubital.                          | 20. Deuxième radial externe.                      |
| 10. Fléchisseur profond des doigts.       |   |
| 11. Artère cubitale et nerf médian.       |   |

**Artère cubitale.** — A la partie supérieure de l'avant-bras elle est assez profondément située et recouverte par les muscles épitrochléens, toutefois, pour l'exposer, il suffit de sectionner la cloison intermusculaire qui sépare le fléchisseur sublime du cubital antérieur. Elle fournit les branches suivantes : 1° des *rameaux musculaires* assez petits, d'origine variable et destinés aux muscles voisins ; 2° le *tronc commun des artères récurrentes cubitales*, qui naît au côté interne et postérieur de l'artère cubitale, immédiatement au-dessus du point où elle s'engage sous le rond pronateur ; après un court trajet il se divise en *récurrente cubitale antérieure*, et en *récurrente cubitale postérieure* ; ces artères naissent souvent isolément de la cubitale ; l'*antérieure* monte au devant de l'épitrochlée ; la *postérieure* passe sous l'insertion supérieure du fléchisseur sublime et se dirige ensuite vers le haut, entre les deux faisceaux d'origine du muscle cubital antérieur, pour gagner l'intervalle compris entre l'épitrochlée et l'olécrâne ; 3° l'*artère interosseuse commune* qui naît de la face postérieure de la cubitale, au-dessus de l'origine du tronc des artères récurrentes cubitales, se porte horizontalement en arrière, et se divise aussitôt en une *branche antérieure* et en une *branche postérieure* ; on l'examinera ultérieurement d'une manière plus complète ; 4° les *artères transverses du carpe* qui se distinguent en *antérieure* et en *dorsale* ; la première longe le bord inférieur du carré pronateur ; la seconde contourne le bord interne de l'avant-bras, immédiatement au-dessus de l'os pisiforme.

**Nerf cubital.** — Au niveau des deux tiers inférieurs de l'avant-bras, il accompagne l'artère cubitale. On le suivra vers le haut, jusqu'au point où il passe entre les insertions épitrochléenne et olécrânienne

du cubital antérieur. Dans ce trajet il fournit : 1° des *filets articulaires* qui en naissent au moment où il passe entre l'épitrôchlée et l'olécrâne ; 2° des *rameaux au cubital antérieur et aux deux faisceaux internes du fléchisseur profond des doigts*, ils se détachent du cubital au niveau de la partie supérieure de l'avant-bras ; enfin, 3° des *rameaux cutanés* déjà examinés.

**Nerf médian.** — Ainsi que son nom l'indique, il descend le long de la ligne médiane de l'avant-bras. Pour l'exposer complètement dans la région antibrachiale antérieure, il est nécessaire de sectionner le faisceau du rond pronateur qui s'attache à l'apophyse coronoïde, ainsi que l'insertion du fléchisseur sublime à la partie oblique du bord antérieur du radius. Il est accompagné par une petite artère provenant soit de la cubitale, soit de l'interosseuse commune. Les branches que le nerf fournit à l'avant-bras, s'en détachent au-dessous de l'articulation du coude ; elles innervent tous les muscles des deux plans superficiels, sauf le cubital antérieur ; une autre branche longue et grêle, le *rameau interosseux*, destiné aux muscles profonds, descend verticalement jusqu'au carré pronateur (1), sous lequel il s'engage.

**Muscles profonds.** — Tout en examinant les muscles des deux plans profonds, on disséquera l'artère interosseuse antérieure, ainsi que le nerf interosseux.

Le *fléchisseur profond des doigts* est un muscle assez épais qui embrasse les faces antérieure et

---

(1) Dans certains cas, les rameaux destinés aux muscles profonds et le nerf interosseux, se détachent isolément du tronc du médian ; dans d'autres cas, les branches naissent par un tronc commun, appelé nerf interosseux, par les auteurs anglais. (Note du traducteur.)

interne du cubitus ; le *fléchisseur propre du pouce* recouvre la face antérieure du radius ; ils forment le troisième plan ; le *carré pronateur* est formé par une lame musculaire assez mince placée au devant de l'extrémité inférieure des deux os de l'avant-bras.

**L'artère interosseuse antérieure**, née de l'interosseuse commune, repose sur la membrane interosseuse entre le long fléchisseur du pouce et le fléchisseur profond des doigts ; au niveau du bord supérieur du carré pronateur, elle traverse cette membrane pour se rendre dans la loge antibrachiale postérieure.

### Paume de la main.

On y rencontre les organes suivants :

1. Le muscle palmaire cutané et les rameaux nerveux du même nom.
2. L'aponévrose palmaire.
3. L'arcade palmaire superficielle et les branches qui en partent.
4. Les nerfs médian et cubital.
5. Le ligament annulaire antérieur du carpe, les tendons des fléchisseurs et leurs gaines.
6. Les muscles lombricaux.
7. Les muscles des éminences thénar et hypothénar.
8. L'arcade palmaire profonde.
9. Les artères collatérales du pouce et la collatérale externe de l'index.

**Incisions.** — On en pratique deux : une première verticale, le long de la ligne médiane ; une seconde transversale, suivant le pli digito-palmaire. On rejette ensuite en dehors et en dedans les lambeaux externe et interne ; en ce qui concerne celui-ci, il est bon de s'arrêter à une petite distance du bord cubital de la main, de manière à conserver intacte l'insertion du cutané palmaire (1).

---

(1) Avant de commencer la dissection de la paume de la main, on l'immobilisera, après l'avoir ouverte, sur une planche à l'aide de pointes enfoncées dans les extrémités des doigts et dans les parties molles de l'avant-bras.  
(Note du traducteur.)



**Organes superficiels.** — On préparera en premier lieu le *muscle cutané palmaire* ; s'il ne se trouve pas encore exposé, on enlèvera par transfixion la graisse qui recouvre le côté interne de la main ; de cette façon, les faisceaux musculaires deviendront apparents ; puis on dissèque les *rameaux palmaire cutané du médian et perforants du cubital et du radial*.

**Aponévrose palmaire.** — On renverse en dedans le muscle palmaire cutané, en ayant soin d'épargner l'artère et le nerf cubitiaux qu'il recouvre, et en évitant de léser le filet que fournit à ce muscle le nerf cubital. Ensuite, on enlève la graisse de façon à nettoyer l'aponévrose palmaire, dont on délimitera les faisceaux verticaux qui se portent vers la première phalange des quatre derniers doigts et que relient entre eux des fibres transversales, de manière à former des arcades sous lesquelles passent les vaisseaux et les nerfs collatéraux des doigts avec les muscles lombricaux.

Les *vaisseaux et les nerfs collatéraux internes du petit doigt et externes de l'index* ne présentent pas cette disposition ; ils deviennent superficiels plus haut que les autres, aussi sont-ils particulièrement exposés à être lésés.

L'aponévrose palmaire offre, au niveau de sa partie moyenne, une épaisseur beaucoup plus considérable qu'au niveau de ses parties externe et interne ; de sa face profonde partent des cloisons séparant la main en trois compartiments, dont le moyen porte le nom de *creux de la main* ; l'externe est la *loge de l'éminence thénar* et l'interne la *loge de l'éminence hypothénar*.

Cette étude terminée, on sectionne l'aponévrose

palmaire moyenne, au niveau de son extrémité supérieure, pour la rejeter vers le bas ; puis on détache la peau qui recouvre la face palmaire des doigts, en l'incisant sur la ligne médiane pour la rabattre en dehors et en dedans.

Lorsque l'on a renversé l'aponévrose palmaire moyenne, on découvre l'**arcade palmaire superficielle**, continuation de l'artère cubitale. Pour exposer complètement celle-ci, il est nécessaire d'enlever l'expansion aponévrotique qui la fixe au ligament annulaire antérieur du carpe, puis l'on recherchera l'*artère radio-palmaire*, branche de la radiale qui complète en dehors l'arcade palmaire superficielle. La concavité de cette arcade ne donne que des rameaux insignifiants ; sa convexité fournit *quatre artères digitales*. La première digitale constitue la *collatérale interne du petit doigt* ; les trois autres se bifurquent un peu au-dessus des articulations mélocarpo-phalangiennes pour fournir les *collatérales des doigts* jusqu'à la collatérale interne de l'index inclusivement. Près de leur point de bifurcation, elles s'anastomosent avec les interosseuses palmaires et dorsales. Au niveau du pisiforme, la cubitale donne naissance à l'*artère cubitale palmaire profonde*, qui s'engage, avec la branche profonde du nerf cubital, entre l'adducteur et le court fléchisseur du petit doigt, et s'anastomose avec la radiale pour former l'arcade palmaire profonde. On l'exposera ultérieurement.

On disséquera ensuite la **branche palmaire superficielle du nerf cubital**. Ce nerf descend au devant du ligament annulaire du carpe et se divise au-dessous du pisiforme en deux branches : l'une superficielle, l'autre profonde.

La *superficielle* fournit, dès son **origine**, un filet au muscle cutané palmaire et se divise en deux branches, dont l'une forme la *collatérale palmaire interne du petit doigt* et l'autre les *collatérales palmaires externe du petit doigt et interne de l'annulaire*.

**Nerf médian.** — Il passe sous le ligament annulaire antérieur du carpe, au niveau du bord inférieur duquel il fournit une *branche musculaire*, qui se recourbe en dehors et donne des rameaux destinés au court abducteur, à l'opposant et au faisceau superficiel du court fléchisseur du pouce.

Les *rameaux destinés aux deux muscles lombri-caux externes* naissent, l'un du nerf collatéral externe de l'index, l'autre du tronc commun des collatéraux interne de l'index et externe du médius.

Le médian donne les *collatéraux externe et interne du pouce, de l'index, du médius*, et le *collatéral externe de l'annulaire*.

**Ligament annulaire antérieur du carpe.** — C'est une bande fibreuse qui concourt avec le carpe à former un canal ostéo-fibreux, à travers lequel passent les tendons des fléchisseurs superficiel et profond des doigts, le long fléchisseur du pouce et le nerf médian. On déterminera les points d'insertion de ce ligament et l'on notera la façon dont il embrasse le tendon du radial antérieur.

Les *gâines séreuses* qui enveloppent les tendons des fléchisseurs et le nerf médian doivent être examinées avec grand soin. Si elles ont été épargnées, il ne faut pas manquer d'y introduire une sonde au niveau du bord supérieur du ligament annulaire et de les insuffler.

On divise ensuite par une incision verticale le ligament annulaire, de manière à voir la façon dont sont disposés les tendons des fléchisseurs ; puis l'on examine les *gânes tendineuses des doigts*, que l'on incise sur la ligne médiane ; la synoviale qui les tapisse se trouve exposée et l'on étudie le mode d'insertion des tendons fléchisseurs.

**Organes profonds.** — Pour voir ces organes, on commence par rabattre en bas l'arcade palmaire superficielle ; en dedans, on la divise un peu au-dessus de l'origine de l'artère cubitale palmaire profonde ; en dehors, au point où elle s'anastomose avec la radio-palmaire. On sectionne également le nerf médian et l'on rejette de côté ses branches terminales, en ayant soin d'épargner les musculaires ; enfin, on coupe le fléchisseur superficiel au niveau de l'avant-bras et l'on détache ses tendons du canal ostéo-fibreux pour les repousser aussi loin que possible vers le bas, ce qui permet d'examiner les *tendons du fléchisseur profond* et les *lombricaux*.

Cet examen terminé, on divise le fléchisseur profond à l'avant-bras et l'on sépare de la paume de la main ses tendons, ainsi que les lombricaux, mais avec soin, de manière à ne pas léser les rameaux que la branche palmaire profonde du cubital fournit aux deux lombricaux internes. L'arcade palmaire profonde se trouve exposée et l'on pourra étudier les muscles des éminences thénar et hypothénar.

**Muscles de l'éminence thénar.** — Le *court abducteur du pouce* est le plus externe et le plus superficiel ; en dedans se trouve le *faisceau superficiel du court fléchisseur* ; entre les deux, l'*opposant*. Ces trois muscles sont situés au côté externe du tendon du long fléchisseur du pouce ; à son côté interne,

on rencontre le *faisceau profond du court fléchisseur* et l'*adducteur du pouce*.

**Muscles de l'éminence hypothénar.** — L'*adducteur du petit doigt* est le plus interne et le plus superficiel; à son côté externe se trouve le *court fléchisseur*. On verra l'*opposant* en écartant ces deux muscles l'un de l'autre.

La **branche palmaire profonde du nerf cubital** accompagne l'artère cubitale palmaire profonde. Elle fournit des *rameaux internes* pour les trois muscles de l'éminence hypothénar et s'engage entre l'adducteur et le court fléchisseur du petit doigt, puis se porte transversalement en dedans pour se diviser au niveau du bord externe de la main en ses *rameaux terminaux*, destinés au muscle adducteur et au faisceau profond du court fléchisseur du pouce, ainsi qu'au premier interosseux dorsal.

De plus, dans son trajet à travers la paume de la main, la branche palmaire profonde donne des rameaux qui descendent au devant des trois derniers espaces interosseux; les rameaux des deux espaces interosseux internes émettent des filets destinés aux deux lombricaux correspondants.

En résumé, la branche palmaire profonde du cubital innerve tous les muscles de la main situés au côté interne du tendon du long fléchisseur du pouce et le médian, ceux qui se trouvent en dehors de ce tendon. Toutefois, les deux premiers lombricaux sont également innervés par le nerf médian.

L'**arcade palmaire profonde** représente la terminaison de l'artère radiale; celle-ci s'enfonce dans la paume de la main, après avoir traversé la partie supérieure du premier espace interosseux; en dedans,

elle s'anastomose avec l'artère cubitale palmaire profonde.

L'arcade palmaire profonde fournit : 1° des *rameaux ascendants* très grêles ; 2° des *branches perforantes* qui traversent d'avant en arrière la partie supérieure des trois derniers espaces interosseux ; 3° les *interosseuses palmaires*, au nombre de trois, qui descendent au devant des espaces intermétacarpiens.

**Artères interosseuse du premier espace et collatérale externe du pouce.** — Elles naissent de la radiale, au point où elle traverse le premier espace interosseux. Pour les découvrir, il faut détacher l'adducteur et le faisceau profond du court fléchisseur du pouce, ce qui permettra en même temps de voir la façon dont la radiale s'engage à travers l'arcade fibreuse que lui présente le premier muscle interosseux dorsal. L'interosseuse du premier espace se divise en *collatérales interne du pouce et externe de l'index*.

### **Régions postérieure et externe de l'avant-bras.**

Les nerfs et les vaisseaux cutanés de cette région ont déjà été examinés ; les organes que l'on doit disséquer maintenant sont :

1. La portion dorsale de l'aponévrose antibrachiale.
2. Les muscles extenseurs et supinateurs.
3. L'artère interosseuse postérieure.
4. L'artère interosseuse perforante inférieure.
5. La branche terminale postérieure du radial.

**Portion dorsale de l'aponévrose anti-brachial.** — Au niveau du coude cette aponévrose est intimement unie aux muscles qui naissent de l'épicondyle, aussi

ne faut-il pas chercher à la détacher en cet endroit ; près du poignet elle s'épaissit et forme le *ligament annulaire dorsal du carpe* que l'on séparera artificiellement du restant de l'aponévrose.

**Muscles superficiels.** — Les muscles des régions postérieure et externe se divisent en deux couches : l'une superficielle, l'autre profonde. De dehors en dedans, la couche superficielle présente : le *long supinateur*, le *premier radial externe*, le *second radial externe*, l'*extenseur commun des doigts*, l'*extenseur propre du petit doigt*, le *cubital postérieur* et l'*aconé*. A la partie inférieure de l'avant-bras dans l'intervalle compris entre l'extenseur commun et le deuxième radial externe, on rencontre deux muscles appartenant à la couche profonde ; ils contournent le radius en croisant les tendons des deux radiaux ; de ces deux muscles le supérieur est le *long abducteur du pouce*, l'inférieur, le *court extenseur du pouce* ; ils sont placés l'un à côté de l'autre et leurs tendons paraissent quelquefois soudés entre eux. Quatre des muscles superficiels prennent leur origine à l'épicondyle, ce sont : le deuxième radial externe, l'extenseur commun des doigts, l'extenseur propre du petit doigt et le cubital postérieur. On nettoiera parfaitement les muscles et on les isolera les uns des autres aussi complètement que possible.

**Artère interosseuse postérieure et branche terminale postérieure du nerf radial.** — La dissection des muscles terminée, on divise l'extenseur commun des doigts et l'extenseur propre du petit doigt vers le milieu de leur portion charnue et l'on renverse les deux moitiés vers le haut et vers le bas, en procédant avec soin de manière à conserver les rameaux fournis

par la branche postérieure du radial ; ces rameaux abordent les muscles superficiels par leur face profonde.

L'artère interosseuse postérieure, la branche postérieure du radial et les muscles de la couche profonde se trouvent maintenant exposés. La *branche postérieure du radial*, après avoir traversé le court supinateur, se porte entre les couches superficielle et profonde des muscles de la loge antibrachiale postérieure ; elle accompagne l'artère interosseuse postérieure et l'abandonne au niveau du bord externe du muscle long extenseur du pouce sous lequel elle passe. Avant de traverser le court supinateur, elle lui fournit un filet, ainsi qu'au second radial externe ; plus loin, elle donne des rameaux destinés à l'extenseur commun des doigts, à l'extenseur propre du petit doigt, au cubital postérieur, aux deux extenseurs et au long abducteur du pouce, ainsi qu'à l'extenseur propre de l'index.

*L'artère interosseuse postérieure* devient dorsale entre le court supinateur et le long abducteur du pouce, et descend entre la couche superficielle et la couche profonde des muscles de la loge postérieure auxquels elle fournit des rameaux, et se termine à la face dorsale du poignet en s'anastomosant avec la dorsale transverse du carpe et avec l'interosseuse perforante inférieure. Au point où elle gagne la face dorsale de l'avant-bras, elle donne *l'artère récurrente radiale postérieure*, qui remonte, à la face profonde de l'anconé, vers l'épicondyle ; pour la voir, il est nécessaire de détacher ce muscle.

**Muscles de la couche profonde.** — Ces muscles sont le *court supinateur*, le *long abducteur du*



*pouce, le court et le long extenseurs du pouce et l'extenseur propre de l'index.*

On reconnaîtra le court supinateur à la façon dont il embrasse la partie supérieure du radius; les autres muscles naissent en dessous du précédent et de dehors en dedans dans l'ordre de leur énumération. Il est bon de réserver l'étude du court supinateur et de ne le disséquer qu'après avoir détaché les autres muscles.

### **Région dorsale de la main et du poignet.**

On y rencontre les organes suivants :

- 1° L'artère radiale et quelques-unes de ses branches collatérales.
- 2° Le ligament annulaire dorsal du carpe.
- 3° Les tendons extenseurs.

**Artère radiale.** — On ne peut en voir dans cette région qu'une toute petite portion; elle est croisée par les tendons du long abducteur et des deux extenseurs du pouce. Les rameaux qu'elle fournit en ce point sont très grêles et ne peuvent être disséqués que si le cadavre est bien injecté; ce sont : 1° l'*artère dorsale transverse du carpe*, qui se porte transversalement en dedans sous les tendons de l'extenseur commun des doigts, et se termine en s'anastomosant avec une branche semblable de la cubitale, de manière à former une arcade, de la convexité de laquelle partent les *interosseuses dorsales des deux derniers espaces interosseux*; 2° l'*interosseuse dorsale du deuxième espace intermétacarpien*, qui naît assez souvent de l'arcade dorsale du carpe; 3° l'*artère dorsale du pouce*.

**Ligament annulaire dorsal.** — Sa direction oblique résulte du fait qu'en dehors il s'insère à l'apophyse styloïde du radius et en dedans, au pisiforme et au pyramidal; ce mode d'insertion n'empêche en aucune façon les mouvements de pronation. Il diffère considérablement du ligament annulaire antérieur; tandis que celui-ci ne forme avec le carpe qu'un seul canal ostéo-fibreux, le dorsal, par des cloisons qui partent de sa face profonde pour se fixer aux bords des coulisses, creusées sur l'extrémité inférieure des os de l'avant-bras, donne naissance à six canaux ostéo-fibreux que l'on ouvrira pour voir la disposition des tendons qui les traversent et la synoviale qui les tapisse.

**Tendons extenseurs.** — On les suivra jusqu'à leur point d'insertion. Au niveau de la première phalange, ils s'épanouissent de façon à recouvrir complètement celle-ci; aux bords de cette expansion s'insèrent les lombricaux et les interosseux.

**Terminaison de la branche postérieure du radial.** — Il convient de l'isoler jusque sur la face dorsale du carpe. Elle passe sous l'extenseur de l'index, sous les tendons de l'extenseur commun et sous le ligament annulaire dorsal du carpe, puis s'élargit et prend un aspect gangliforme; de ce renflement partent les *filets articulaires*.

**Muscles interosseux.** — Ils occupent les espaces intermétacarpiens; pour bien les voir, il est nécessaire de détacher le muscle abducteur du pouce et de le renverser en dehors vers son point d'insertion à la première phalange du pouce. Il faut également, après l'avoir étudié, diviser le ligament transverse du métacarpe. Il y a sept muscles interosseux :

*trois palmaires et quatre dorsaux.* Ceux-ci occupent chacun des espaces interosseux, ceux-là sont en rapport avec les métacarpiens de l'index de l'annulaire et du petit doigt.

On terminera la dissection de la main par l'étude du mode d'insertion du grand palmaire à la base du deuxième métacarpien.



## DU MEMBRE INFÉRIEUR.

On commence la dissection du membre inférieur le surlendemain du jour où le cadavre a été placé sur la table de travail; le sujet est alors couché sur le ventre; des billots sont placés sous le thorax et sous le pelvis (v. pl. I, p. 13); il ne reste que quatre jours dans cette position, aussi pendant ce temps l'élève doit-il travailler très assidûment pour arriver au bout de sa tâche.

La dissection qu'il doit faire comporte : l'examen de la région fessière, du creux poplité et de la loge postérieure de la cuisse (1).

Les deux premiers jours sont consacrés à l'étude de la région de la fesse, le troisième à celle du creux poplité, le quatrième il examinera la région postérieure de la cuisse et reverra ce qu'il a préparé les trois premiers jours.

---

(1) Dans les Universités où la salle de dissection n'est ouverte aux étudiants que pendant une partie de la journée, six jours ne sont pas de trop pour préparer ces régions. *(Note du traducteur.)*

## Région fessière.

Les organes que l'on disséquera dans cette région sont :

- 1° Le fascia superficialis.
- 2° Les nerfs et les vaisseaux cutanés.
- 3° L'aponévrose fessière.
- 4° Le grand fessier et lorsqu'il aura été renversé :
- 5° Trois bourses séreuses.
- 6° Les muscles moyen et petit fessiers.
- 7° Le pyramidal.
- 8° Les jumeaux pelviens et le tendon de l'obturateur interne.
- 9° Le tendon de l'obturateur externe.
- 10° Le carré de la cuisse.
- 11° Le bord supérieur du grand adducteur.
- 12° Les muscles de la région postérieure de la cuisse au niveau de leur origine à la tubérosité ischiatique.
- 13° La portion supérieure du vaste externe.
- 14° Le grand ligament sacro-sciatique.
- 15° Les artères 

}	Fessière ;
}	Ischiatique ;
}	Honteuse interne ;
}	Obturatrice, et
}	Circonflexe interne.
- 16° Les nerfs 

}	Fessier supérieur ;
}	Grand sciatique ;
}	Petit sciatique ;
}	Honteux interne ;
}	De l'obturateur interne ;
}	Du carré crural ;
}	Du grand fessier.

En supposant que l'élève consacre deux jours à la dissection de la région fessière, il pourra répartir son travail de la manière suivante : le premier jour, il disséquera les nerfs cutanés et le fascia ; puis, après avoir nettoyé et étudié le grand fessier, il le rabattra de manière à isoler les vaisseaux et les nerfs qui se ramifient à sa face profonde ; le second jour, il pré-

parera les organes qui se trouvent exposés ensuite du renversement du muscle.

**Incisions.** — On en pratique trois : une première, qui part de l'épine iliaque antérieure et supérieure et suit la crête iliaque ; on la prolongera aussi loin que possible en avant ; une deuxième se dirigeant de l'extrémité postérieure de la première, d'abord obliquement en bas et en dedans vers la ligne médiane de la région sacrée, puis perpendiculairement vers la pointe du coxyx ; une troisième, allant de l'extrémité inférieure de la précédente obliquement en bas et en dehors, jusqu'au niveau du bord externe de la cuisse ; cette incision doit couper le pli fessier vers son milieu et se terminer un peu au-dessus du tiers supérieur de la cuisse (v. pl. I, p. 13).

Le lambeau cutané ainsi délimité doit être détaché du fascia superficialis et rabattu en dehors. Du côté droit, l'élève commence ce renversement au niveau de la crête iliaque et le continue en bas et en avant ; du côté gauche, après avoir séparé la peau du coxyx, il procède de bas en haut et d'arrière en avant.

**Fascia superficialis.** — Le fascia superficialis se trouve maintenant exposé ; quoiqu'il offre ici les mêmes caractères qu'en d'autres points du corps, on remarquera qu'il est plus chargé de graisse, surtout chez la femme, qu'il s'épaissit au niveau des bords supérieur et inférieur du grand fessier, et qu'au-dessus de la tubérosité ischiatique, il devient plus résistant, plus élastique, qu'il présente un aspect plus fibreux, de manière à former une sorte de coussin protecteur de cette saillie osseuse dans la position assise.

**Nerfs cutanés.** — Avant de pénétrer dans la peau, ils cheminent dans le fascia superficialis. Très nom-

breux, ils proviennent de différentes sources : les uns sont fournis par les branches *postérieures* des nerfs rachidiens, les autres par leurs branches *antérieures*.

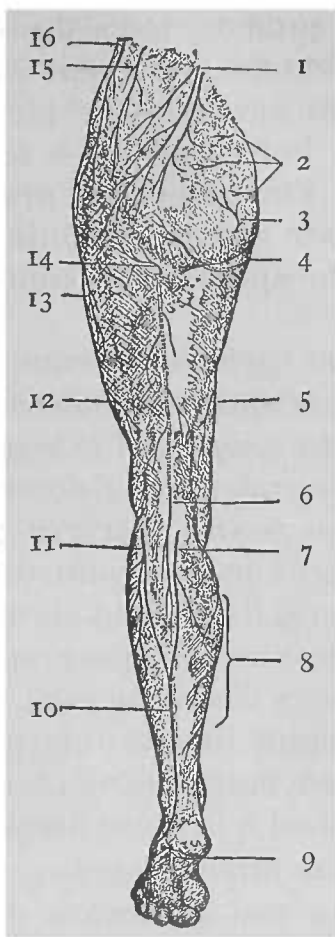
Ceux qui naissent des *branches postérieures* sont habituellement au nombre de *six*, dont *trois* sont donnés par les nerfs lombaires et *trois* par les nerfs sacrés.

Les *rameaux externes des branches postérieures des trois premiers nerfs sacrés* deviennent superficiels après avoir traversé le grand fessier, tout près de son origine au sacrum et au coxyx, le long d'une ligne qui réunirait l'extrémité de celui-ci à l'épine iliaque postérieure et supérieure. Le plus volumineux d'entre eux se rencontre vis-à-vis de la dernière vertèbre sacrée ; les deux autres, à une distance d'environ deux centimètres au-dessus et en-dessous du point d'émergence du précédent. En raison de la grosseur des faisceaux musculaires entre lesquels ils apparaissent, ils sont quelque peu difficiles à découvrir ; aussi est-il avantageux, après avoir incisé et le fascia superficialis et l'aponévrose fessière, de les rechercher au point où ils sortent du grand fessier.

Les *rameaux externes des branches postérieures des trois premiers nerfs lombaires* sont faciles à trouver ; ils croisent la crête iliaque immédiatement en dehors du point d'insertion du sacro-épineux au bord supérieur de l'os coxal ; ils se dirigent en bas et en dehors en cheminant dans l'épaisseur du fascia superficialis, où ils occupent des plans différents, le plus volumineux étant le plus profondément placé. Ils s'anastomosent entre eux, ainsi qu'avec les nerfs sacrés ; quelques-uns de leurs rameaux peuvent être poursuivis jusqu'au niveau du grand trochanter.

FIG. XII.

REPRÉSENTATION SCHEMATIQUE DES NERFS CUTANÉS DE LA FACE POSTÉRIEURE DU MEMBRE INFÉRIEUR.



1. Rameaux externes issus des branches postérieures des trois premiers nerfs lombaires.

2. Rameaux externes des branches postérieures des trois premiers nerfs sacrés.

3. Rameau fourni par le quatrième nerf sacré.

4. Branche génitale du petit sciatique.

5. Rameau donné par le nerf obturateur.

6. Petit sciatique.

7. Nerf saphène tibial.

8. Rameau postérieur du saphène interne.

9. Branche cutanée plantaire du tibial postérieur.

10. Tronc formé par la réunion du saphène péronier au saphène tibial.

11. Nerf saphène péronier.

12 et 13. Rameaux du fémoro-cutané.

14. Rameau du petit sciatique.

15. Rameau fessier de la branche abdomino-génitale supérieure.

16. Rameau perforant latéral de la branche antérieure du douzième nerf dorsal.



Les nerfs cutanés, issus des *branches antérieures* des nerfs rachidiens, peuvent être répartis en trois groupes : les uns croisent la crête iliaque pour se porter vers le bas ; d'autres se dirigent en arrière en croisant l'insertion du grand fessier au fascia lata ; d'autres encore remontent à la face externe de ce muscle après avoir contourné son bord inférieur.

Le premier groupe se compose : 1° du *rameau fessier de la branche abdomino-génitale supérieure* ; 2° du *rameau perforant latéral de la branche antérieure du douzième nerf dorsal*.

Le *rameau fessier* traverse le grand oblique de l'abdomen près de son point d'insertion à l'os coxal, dont en général il croise le bord supérieur en passant vis-à-vis d'un tubercule que présente sa lèvre externe, à une distance d'environ cinq à six centimètres en arrière de l'épine iliaque antero-supérieure ; d'autres fois, on le rencontre entre ce tubercule et l'origine du grand dorsal à la crête iliaque.

Le *rameau latéral* perfore l'oblique externe de l'abdomen un peu au-devant du point d'émergence du rameau fessier, à une distance d'environ quatre centimètres au-dessus de la crête iliaque. Ces deux rameaux fournissent un grand nombre de divisions qui se ramifient dans le fascia-superficialis jusqu'au niveau du grand trochanter.

Les quelques fins rameaux qui croisent la ligne d'insertion du grand fessier au fascia lata proviennent du *fémoro-cutané* ; on les trouvera un peu au-dessus du grand trochanter.

Les branches cutanées qui contournent le bord inférieur du grand fessier sont fournies, les unes par le *petit sciatique*, les autres par le *quatrième nerf sacré* ; celles-là deviennent superficielles au

côté externe de la tubérosité ischiatique et sont accompagnées par des rameaux de l'artère ischiatique ; celles-ci passent en dedans de cette tubérosité en même temps que des ramuscules de l'artère hémorroïdale inférieure. On trouvera plus facilement ces dernières branches si l'on relève quelque peu le bord inférieur du muscle grand fessier ; toutefois, il faut éviter de léser le tronc du petit sciaticque qui apparaît sous le bord inférieur du muscle pour se porter verticalement en bas.

**Aponévrose fessière.** — Pour l'exposer, il suffit d'enlever le fascia superficialis ; on remarquera la différence d'aspect que présente l'aponévrose fessière suivant qu'elle recouvre le grand fessier ou la partie antérieure du moyen fessier ; mince et transparente au-dessus de celui-là, elle permet d'en voir les faisceaux musculaires ; au niveau de celui-ci, elle est épaisse, opaque, nacrée et solidement attachée à la crête iliaque ; toutefois, elle offre les mêmes caractères que l'aponévrose fémorale, qui masque l'insertion du grand fessier ; en ce point, le fascia lata est traversé par quelques ramuscules artériels, issus de la première branche perforante fournie par la fémorale profonde.

**Muscle grand fessier.** — Du côté droit, on commence le nettoyage du muscle par sa portion antéro-supérieure ; du côté gauche, par l'inférieure en se conformant aux règles suivantes, dont on ne doit jamais s'écarter lors de la dissection d'un muscle : 1° tendre autant que possible les faisceaux musculaires ; en ce qui concerne le grand fessier, on y arrivera en mettant le membre en rotation *en dedans* ; 2° enlever tout d'une pièce le fascia ; 3° suivre la direction des fibres qui,

dans ce cas particulier, s'étendent du sacrum au grand trochanter ; 4° délimiter très nettement les bords du muscle.

Le grand fessier est un muscle difficile à nettoyer en raison de la grosseur extrême de ses faisceaux ; pour faire une bonne dissection, il ne suffit pas de détacher le fascia qui recouvre le muscle ; il faut, de plus, suivre jusqu'à une certaine profondeur les cloisons interfasciculaires et les enlever ; on aura soin de laisser en place l'aponévrose épaisse et opaque qui recouvre le muscle au niveau de son insertion.

L'élève qui dissèque le membre gauche remarquera que le feuillet aponévrotique qu'il relève se continue avec l'aponévrose qui recouvre la face externe du moyen fessier, et qu'il en est de même du feuillet qui tapisse la face profonde du grand fessier ; en sorte que celui-ci se trouve embrassé par deux feuillets aponévrotiques qui ne sont que des subdivisions de l'aponévrose fessière ; en les suivant vers le bas, il les verra s'épaissir et donner insertion à la partie supérieure du grand fessier.

Avant de renverser le muscle, il faut isoler le nerf petit sciatique, tout particulièrement exposé à être lésé dans la suite.

**Renversement du grand fessier.** — Après avoir étudié les points d'attache du muscle, on le renverse ; il est nécessaire que l'on procède très prudemment, sinon on s'expose à endommager des organes très importants qu'il recouvre.

Le sujet est-il obèse ou le muscle très-épais, on le sectionne le long de sa ligne d'origine pour le rejeter en bas et en dehors ; au contraire, si le cadavre est maigre, on recourra au mode de prépa-

ration suivant : Après avoir mis le membre en rotation en dedans, on introduit le scalpel sous le bord supérieur du grand fessier, immédiatement au-dessus de son point d'insertion, et l'on sectionne le fascia lata, suivant une ligne que prolongerait ce bord, puis l'on dirige le scalpel vers le bas, de manière à inciser cette portion de l'aponévrose crurale, à laquelle s'attache le muscle, en ayant soin d'épargner le moyen fessier et de ne pas prolonger l'incision trop en avant, pour ne pas endommager le tenseur du fascia lata.

De la sorte, l'aponévrose forte et brillante, qui recouvre la portion supérieure du vaste externe, se trouve exposée : elle est séparée du grand fessier par une *bourse séreuse* ; une autre *bourse* plus considérable est placée entre le muscle et le grand trochanter ; on l'ouvrira pour juger de son étendue ; on en trouve parfois une *troisième* entre sa face profonde et la tubérosité ischiatique, quoiqu'elle soit plus directement en rapport avec le fascia superficialis de la région qu'avec le muscle lui-même.

Ensuite, on détache le grand fessier des organes sous-jacents et en particulier du nerf petit sciatique ; finalement, on le sectionne à une distance de quatre centimètres au-dessus de son insertion au fémur ; on peut de la sorte se rendre un compte exact de la façon dont se fait celle-ci.

Pour voir les nerfs et les artères qui se distribuent au muscle, il est nécessaire de le relever ; les artères sont représentées par la *branche superficielle de la fessière* et par des *branches de l'ischiatique* ; les nerfs, par une *branche spéciale du plexus sacré* (1)

---

(1) Quelques auteurs anglais considèrent comme naissant isolément du plexus sacré une des branches que le petit sciatique fournit au grand fessier.

(Note du traducteur.)

et par quelques rameaux du *petit sciatique*. On enlèvera les veines dès qu'elles se présenteront, mais les artères et les nerfs doivent être isolés soigneusement au fur et à mesure qu'on les découvre ; de cette façon, ils s'étendront suffisamment pour permettre le renversement du muscle ; près du grand ligament sacro-sciatique, il faut le détacher avec soin, de manière à ménager autant que possible la *branche coxygienne* de l'artère ischiatique et le *rameau perforant du quatrième nerf sacré*.

Si l'on juge préférable de rabattre le grand fessier en bas et en dehors, on commence par isoler ses bords supérieur et inférieur, et par introduire la main sous le muscle ; après quoi, du côté gauche, on détache successivement et avec grand soin les faisceaux musculaires de l'os coxal, du sacrum, du coxyx et du grand ligament sacro-sciatique ; du côté droit, on procède en sens inverse. Au niveau du grand ligament sacro-sciatique, on ne peut guère éviter de couper les rameaux coxygiens de l'ischiatique, lesquels traversent ce ligament.

On renverse maintenant le muscle vers le bas, et au fur et à mesure que l'on avance, on verra les vaisseaux et les nerfs qui se distribuent au grand fessier ; on les suivra jusqu'à leur point d'entrée dans le muscle, dans le but de pouvoir rabattre celui-ci ; plus tard, lorsqu'on les aura étudiés, on les sectionnera à leur terminaison en y laissant adhérent un petit lambeau de chair, de manière à éviter dans la suite la confusion avec d'autres organes semblables. On ne négligera pas d'examiner les bourses séreuses qui facilitent le glissement du grand fessier.

**Organes recouverts par le grand fessier.** — Le second jour, on disséquera les organes exposés

ensuite du renversement de ce muscle. On commence par suivre jusqu'à leur origine les vaisseaux et les nerfs, que l'on a en partie isolés le premier jour, puis on préparera les autres organes de la région, en enlevant le tissu conjonctif lâche et grassex qui les recouvre et qui est situé dans les interstices compris entre eux.

De haut en bas, on rencontrera les muscles suivants : 1° le *moyen fessier* ; 2° le *pyramidal*, qui sort du bassin par la grande échancrure sciatique ; 3° le *tendon de l'obturateur interne* et longeant ses deux bords, 4° les *deux jumeaux*, le *supérieur* et l'*inférieur* ; 5° le *carré crural*, et 6° le *bord supérieur du grand adducteur*. En écartant le carré de la cuisse du jumeau inférieur, on découvrira le *tendon de l'obturateur externe*, qui se réfléchit autour du col du fémur pour aller s'insérer dans la fossette digitale du grand trochanter ; enfin, on remarquera l'origine, à la tubérosité ischiatique, des *muscles de la région postérieure de la cuisse* et la *portion supérieure du vaste externe*, laquelle est en rapport avec la base du grand trochanter.

Dans chacun des intervalles compris entre ces muscles, on rencontrera soit des vaisseaux, soit des nerfs, ou les deux simultanément ; mais avant d'en commencer la dissection, il est indispensable d'avoir bien présente à l'esprit la disposition des os et des ligaments du bassin.

**Artère fessière et nerf fessier supérieur.** — Par l'intervalle compris entre le pyramidal et le moyen fessier passent l'artère fessière et le nerf fessier supérieurs ; ils quittent le bassin en traversant la grande échancrure sciatique ; l'artère se divise aussitôt en une *branche superficielle* et en une

*branche profonde* ; le mode de distribution de la superficielle a déjà été examiné ; la profonde chemine, avec le nerf fessier supérieur, entre les muscles petit et moyen fessiers ; on ne pourra les voir que lorsque le second de ces muscles aura été renversé.

Entre le pyramidal et le jumeau supérieur, on rencontre deux artères avec leurs veines satellites, et six nerfs, qui passent par la partie inférieure de la grande échancrure sciatique.

Les artères sont { 1° L'ischiatique.  
2° La honteuse interne.

Les nerfs, { 1° Le grand sciatique.  
2° Le petit sciatique.  
3° Le honteux interne.  
4° La branche de l'obturateur interne.  
5° La branche du carré crural et du jumeau inférieur.  
6° Le nerf du grand fessier.

**Artère ischiatique et nerfs sciatiques.** — Aussitôt sortie du bassin, l'artère ischiatique se divise en de nombreuses branches ; celle du grand fessier et les rameaux cutanés qui accompagnent quelques-uns des filets du petit sciatique ont déjà été disséqués ; il reste à examiner : 1° la *coxygienne*, qui se termine dans la peau de la région coxyganne ; 2° le *rameau du grand nerf sciatique* ; 3° une *branche descendante*, qui se distribue aux jumeaux pelviens, à l'obturateur interne et au carré crural ; elle repose sur l'os innominé et est recouverte par le grand nerf sciatique.

Si le cadavre est bien injecté, on recherchera l'*anastomose* de l'ischiatique avec la circonflexe interne, dans l'intervalle compris entre les bords contigus du carré crural et du grand adducteur.

La portion fessière du *petit nerf sciatique* doit être disséquée maintenant d'une façon complète ; les branches qu'il fournit au grand fessier et à la peau qui recouvre ce muscle ont été examinées ; on recherchera celles qu'il donne à la peau de la face interne de la cuisse, ainsi que la *branche génitale*, qui se dirige vers la région périnéale en contournant la tubérosité de l'ischion. Au niveau du bord inférieur du grand fessier, le petit sciatique abandonne la région fessière et longe, au-dessous de l'aponévrose fémorale, la partie médiane de la face postérieure de la cuisse ; on le préparera dans cette région ultérieurement.

Le nerf grand sciatique doit être à son tour isolé dans la région fessière ; en général, il n'y fournit aucune branche ; quelquefois, cependant, au niveau du carré crural, il émet un rameau destiné à l'un ou l'autre des muscles fléchisseurs de la cuisse.

Il arrive parfois que le nerf grand sciatique, au point où il sort du pelvis, se présente sous la forme de deux troncs, entre lesquels se trouve comprise une partie du pyramidal.

**Nerf du carré crural.** — On fléchit maintenant la jambe sur la cuisse et on la maintient dans cette position, en plaçant sous elle un billot assez volumineux. Le grand sciatique se trouvant ainsi relâché, après avoir repoussé en dehors le tronc de ce nerf, on prépare la branche du carré crural qui, d'abord appliquée directement sur l'os iliaque, s'engage sous le jumeau supérieur pour venir se terminer dans l'inférieur et dans le carré crural. En dedans de ce nerf, on recherchera l'**artère et le nerf honteux internes**, ainsi que le **nerf de l'obturateur interne**. On ne peut les voir que dans une très petite partie de leur trajet, car ils



sortent du bassin par la grande échancrure sciatique, pour y rentrer par le petit trou sacrosciatique, en contournant d'arrière en avant l'épine sciatique.

Le *nerf de l'obturateur interne* est placé au côté externe des organes qu'il accompagne; il repose sur la base de l'épine sciatique et fournit un rameau au jumeau supérieur (1); l'*artère honteuse interne*, accompagnée d'une veine satellite, croise le sommet de l'épine sciatique; le *nerf honteux interne* est placé en dedans de ces deux organes et appliqué sur le petit ligament sacrosciatique tout près du point où il s'attache à l'épine. Quelquefois, cependant, le nerf honteux interne et la branche de l'obturateur interne s'anastomosent, de manière à former une sorte de plexus, situé le plus souvent en dehors de l'artère. Pour exposer nettement ces organes, il est utile de ruginer la portion d'os sur laquelle ils reposent.

**Artères obturatrice et circonflexe interne.** — Dans l'intervalle compris entre le jumeau inférieur et le carré de la cuisse, on rencontre la branche ascendante de la circonflexe interne et quelques fins rameaux de l'obturatrice; entre les bords contigus du carré crural et du grand adducteur, se trouve la terminaison de la circonflexe interne.

**Muscles rotateurs de la cuisse en dehors.** — On étudie maintenant les insertions et les rapports du *pyramidal* et des *jumeaux*. La portion charnue de l'obturateur interne étant la possession de l'élève

---

(1) Ce rameau est souvent décrit comme tirant son origine isolément du plexus sacré.

(Note du traducteur.)

qui prépare l'abdomen, on n'examinera que le tendon de ce muscle. Quant à l'obturateur externe et au carré crural, il est préférable d'en différer l'étude jusqu'au moment où l'on disséquera la région postérieure de la cuisse.

Les muscles examinés, on sectionne le *tendon de l'obturateur interne* tout près de son point de sortie du bassin pour le rabattre en dehors. De la sorte, on verra qu'il se compose de plusieurs faisceaux sail-lants, surtout marqués à sa face profonde. Il existe une *bourse séreuse* au point où il se réfléchit sur la tubérosité de l'ischion ; à la surface de celle-ci se trouvent deux ou trois crêtes cartilagineuses qui s'engagent entre les faisceaux du tendon.

**Muscle moyen fessier.** — Pour bien en voir l'origine, il est nécessaire d'enlever l'aponévrose fessière, tout en prenant garde d'endommager à son origine le tenseur du fascia lata, qui recouvre le bord antérieur du moyen fessier, avec lequel il se confond en partie.

Avant de renverser le moyen fessier, il faut, le membre étant placé en rotation en dedans, isoler du tenseur les muscles petit et moyen fessiers ; on commence la séparation près du grand trochanter et on la continue vers le haut ; en même temps, on isole le *nerf du tenseur* qui traverse le bord antérieur du petit fessier ; on recherchera également la *branche ascendante de la circonflexe externe* qui se ramifie à la face profonde du muscle tenseur du fascia lata.

Les bords antérieurs des muscles moyen et petit fessiers étant plus ou moins confondus entre eux, il est préférable de les séparer d'abord l'un de l'autre au niveau de leur portion postérieure, en introduisant les doigts entre les deux muscles ; le

moyen fessier, complètement isolé, sera sectionné à environ quatre à cinq centimètres au-dessus de son point d'insertion au fémur. Entre le muscle et le grand trochanter se trouve une petite bourse séreuse. On relève maintenant la portion supérieure du moyen fessier en même temps que l'on nettoie les vaisseaux et les nerfs qui se ramifient à sa face profonde, au fur et à mesure qu'on les découvre.

Le *petit fessier*, la *branche profonde de la fessière* et le *nerf fessier supérieur* se trouvent exposés; l'artère se divise en deux rameaux, l'un supérieur, l'autre inférieur. Lorsque l'on aura examiné le petit fessier, on le rabattra vers le bas en le détachant à son origine à l'os des îles; ensuite de ce renversement, le tendon réfléchi du droit antérieur et le segment postérieur de la capsule de l'articulation coxo-fémorale se trouvent découverts, ainsi qu'une bourse séreuse située entre le petit fessier et le grand trochanter.

### **Creux poplité.**

Il est préférable de disséquer le creux poplité avant la région postérieure de la cuisse; de cette façon, la position des organes n'est nullement dérangée; afin de bien tendre les muscles qui délimitent la région, il est nécessaire de placer sous le genou un billot d'un volume suffisant, qui en même temps supporte le membre.

Le creux poplité présente à considérer les organes suivants :

1. Le fascia superficialis.
2. La veine saphène externe.
3. Le nerf petit sciatique.
4. La portion poplitée de l'aponévrose fémorale.

5. Les muscles qui délimitent la région:  $\left\{ \begin{array}{l} \text{le biceps crural,} \\ \text{le demi-tendineux,} \\ \text{le demi-membraneux,} \\ \text{les deux jumeaux,} \\ \text{le plantaire grêle.} \end{array} \right.$
6. Les nerfs sciatiques poplités externe et interne, ainsi que les branches qui s'en détachent.
7. L'artère et la veine poplitées, ainsi que leurs collatérales.
8. Quelques ganglions lymphatiques.
9. Un fin rameau du nerf obturateur.
10. Le muscle poplité.

Dans l'étude d'une région, il est indispensable de procéder avec méthode; aussi examinerons-nous successivement les organes qui recouvrent la région, ensuite ceux qui la limitent, puis ceux qui y sont contenus, finalement ceux qui en forment le fond ou le plancher.

**Incisions.** — On en pratique une première, verticale et médiane, s'étendant à une distance de dix et de douze centimètres respectivement au-dessous et au-dessus de l'interligne articulaire; aux extrémités de la première incision, on en fait deux autres transversales, intéressant la moitié de la circonférence du membre (v. pl. I, p. 13); puis on détache du fascia superficialis les lambeaux cutanés ainsi délimités, pour les rabattre en dedans et en dehors.

**Fascia superficialis. — Veine saphène externe. — Rameaux du petit sciatique.** — Le fascia superficialis exposé, on dissèque les nerfs et les vaisseaux cutanés qui s'y ramifient; on recherchera d'abord un *filet du nerf petit sciatique* qui descend verticalement le long de la ligne médiane de la région. Quand on l'aura trouvé on isolera la *veine saphène externe* qui suit en sens inverse la même direction; elle pénètre dans le creux poplité vers son milieu en traversant l'aponévrose d'enveloppe.

La *portion terminale du petit sciatique* devient sous-cutanée dans la partie inférieure de la région ; elle est placée au voisinage immédiat de la veine saphène externe.

**Portion poplitée de l'aponévrose fémorale.** — On détache soigneusement le fascia superficialis de l'aponévrose profonde ; malgré son peu d'épaisseur celle-ci présente une assez grande résistance due à la présence, en cet endroit, de fibres transversales s'entrecroisant avec les fibres longitudinales du fascia. L'élève remarquera que l'aponévrose poplitée adhère fortement de chaque côté aux tendons des muscles qui circonscrivent la région ; vers le haut, elle se continue avec le fascia lata.

**Préparation.** — En nettoyant les muscles qui délimitent le creux poplité, il faut procéder très soigneusement ; car à la face externe du jumeau externe se trouve le *nerf saphène péronier*, qui se dirige en bas et en dedans, et dans le sillon compris entre les deux jumeaux, descend le *nerf saphène tibial* ; il est accompagné par un rameau artériel issu d'une des jumelles ; on doit commencer par isoler ces nerfs ; il faut aussi éviter d'endommager une *bourse séreuse*, située entre le tendon du demi-membraneux et le jumeau interne ; cette bourse communique souvent avec une autre, que l'on découvrira en écartant le jumeau interne du condyle interne du fémur.

En même temps que le creux poplité il est bon de préparer, au moins partiellement, l'artère articulaire superficielle, la veine et le nerf saphène interne et le rameau profond du cutané interne ; les organes sont placés en dehors de la région qui nous occupe, au côté interne du demi-tendineux et du demi-membraneux.

C'est sous le couturier que l'on trouvera le *nerf saphène interne* qui est accompagné par l'*articulaire superficielle* ; ils deviennent sous-cutanés au niveau du bord postérieur de ce muscle ; à sa face externe descend la *veine saphène interne* ; quant au *rameau profond du cutané interne*, il suit également le bord postérieur du couturier et devient superficiel un peu au-dessus du point d'émergence du *nerf saphène interne* ; ces organes appartenant principalement à la cuisse, on les examinera ultérieurement d'une manière plus complète.

**Limites du creux poplité.** — L'espace poplité présente une forme lozangique ; le triangle supérieur du lozange est limité en dehors par le *biceps crural*, en dedans par le *demi-tendineux* et par le *demi-membraneux*, celui-là recouvrant celui-ci. A la face interne du genou on rencontre au devant du demi-membraneux le couturier, le droit interne et le tendon du grand adducteur. Le triangle inférieur du lozange a pour limites les *deux jumeaux*, en dedans du jumeau externe se trouve le *plantaire grêle*.

La forme lozangique que présente le creux poplité est plutôt le résultat de la dissection ; sur des coupes pratiquées à travers le membre congelé, il se présente d'une manière toute différente, et l'excavation se réduit à un petit intervalle compris entre les muscles fléchisseurs de la cuisse, au point où ils se dirigent en dedans et en dehors des condyles du fémur ; dans ces conditions la largeur maximum du creux n'atteint pas deux centimètres et demi.

**Organes contenus dans le creux poplité.** — On commencera par disséquer le **nerf sciatique poplité interne**. Il est superficiellement placé dans la région ; pour le découvrir, il suffit d'enlever la graisse qui occupe la ligne médiane du creux ; en même temps, on suivra, jusqu'à son point d'origine de ce nerf, le

*saphème tibial*. Ensuite, on isolera les autres branches qu'il fournit, et dont les unes sont *musculaires*, les autres *articulaires*. Celles-ci accompagnent les deux artères articulaires internes, ainsi que la moyenne; on les recherchera avec grand soin; le rameau qui suit l'artère articulaire inférieure interne est le plus volumineux de tous; on le verra longer le bord supérieur du muscle poplité (1).

Les *branches musculaires* sont destinées au plantaire grêle, aux deux jumeaux, au soléaire et au poplité; elles se détachent du tronc principal dans la partie inférieure de la région. La *branche du poplité* naît plus bas que les autres; après avoir croisé le côté postérieur de l'artère poplité, elle longe le vaisseau, pour descendre ensuite à la face postérieure du poplité, au niveau du bord inférieur duquel elle se recouvre pour aborder sa face antérieure.

**Nerf sciatique poplité externe.** — On le trouvera le long du bord interne du biceps; il quitte la région en suivant le tendon de ce muscle, puis se place entre lui et le jumeau externe. Tout en isolant le nerf, on disséquera les branches qu'il fournit, savoir: 1° le *nerf saphème péronier*, déjà isolé; 2° la *branche cutanée péronière* (2); 3° des *rameaux articulaires*, qui accompagnent les deux artères articulaires externes; en raison leur délicatesse, ils sont difficiles à voir (3).

---

(1) D'après Rüdinger, le sciatique poplité interne ne fournit que deux nerfs articulaires: l'un est supérieur, l'autre inférieur; ils forment une sorte de plexus, plexus poplité, avec un des nerfs articulaires issus du sciatique poplité externe.

(2) Elle naît parfois du précédent.

(3) Très souvent des branches musculaires, habituellement au nombre de deux, et destinées au muscle tibial antérieur, se détachent du sciatique poplité externe un peu au-dessus de sa bifurcation.

(Notes du traducteur.)

**Artère et veine poplitées.** — Elles s'étendent de l'anneau du troisième adducteur au bord inférieur du muscle poplité et sont accolées l'une à l'autre. Pour découvrir la veine, qui de ces deux organes est la plus superficiellement placée, on suivra jusque son embouchure la veine saphène externe; l'artère est située au devant de la veine poplitée, dont elle longe le côté interne; elle répond immédiatement en avant à la face postérieure du fémur. De chaque côté de l'artère, perdus dans de la graisse, on rencontre deux ou trois petits ganglions lymphatiques; intimement appliquée sur la paroi de l'artère, se trouve la terminaison du nerf obturateur que l'on évitera tout particulièrement de léser.

On ne peut, pour le moment, exposer la poplitée dans toute son étendue; sa subdivision en ses branches terminales, tibiale antérieure et tronc tibio-péronier, au niveau du bord inférieur du muscle poplité, étant masquée par le muscle soléaire. Elle fournit des *branches musculaires* et des *branches articulaires*.

Les *musculaires* sont destinées les unes aux muscles qui limitent en haut le creux poplité; les autres, les *artères jumelles*, se terminent dans les muscles jumeaux.

Les *branches articulaires* sont au nombre de cinq, dont deux supérieures, deux inférieures et une moyenne. On éprouvera moins de difficulté à les préparer, si l'on commence par enlever, en la raclant avec le manche du scalpel, la graisse qui occupe l'espace poplité.

Les *articulaires supérieures* naissent de la poplitée au moment où elle s'engage entre les deux condyles du fémur; elles se détachent de chacun des côtés de l'artère; d'après la direction qu'elles suivent,



elles portent le nom d'*interne* et d'*externe*; elles reposent directement sur la face postérieure du fémur, qu'elles contournent immédiatement au-dessus de ses condyles; l'articulaire externe est la plus volumineuse des deux. Il arrive parfois qu'on les confond avec l'une ou l'autre branche musculaire; cependant, le fait, qu'elles sont immédiatement appliquées sur l'os, permettra de les distinguer. En écartant assez bien le biceps du demi-tendineux, on verra l'articulaire interne s'engager sous le tendon du grand adducteur et l'externe perforer la cloison inter-musculaire externe de la cuisse.

Les *artères articulaires inférieures* naissent de la poplitée au niveau du ligament postérieur de l'articulation et se divisent en interne et en externe. L'*externe* se porte transversalement en dehors en passant sous le plantaire grêle et sous le jumeau externe; l'*interne* se porte obliquement en bas et en dedans, le long du bord supérieur du muscle poplité.

L'*articulaire moyenne* se détache du tronc artériel au niveau de l'interligne articulaire; elle traverse le ligament postérieur de l'articulation pour se distribuer à la synoviale.

**Nerf obturateur.** — Il est intimement appliqué sur l'artère; il gagne la cavité articulaire en traversant le ligament postérieur. Si on le poursuit vers le haut, on verra qu'il pénètre dans le creux poplité au niveau de la portion inférieure du grand adducteur, dont il émerge.

**Fond du creux poplité.** — Pour l'exposer, il est nécessaire de racler avec le manche du scalpel la graisse qui le recouvre. De haut en bas, la paroi antérieure de l'espace poplité est constituée par la

face postérieure du fémur, par le ligament postérieur de l'articulation du genou et par l'aponévrose épaisse qui recouvre le muscle poplité.

On préparera le ligament postérieur, mais on laissera en place l'aponévrose du poplité ; on l'étudiera avec plus d'avantage ultérieurement, en même temps que le tendon du demi-membraneux dont elle n'est qu'une expansion.

### Loge postérieure de la cuisse.

Le quatrième jour est consacré à la dissection de la loge postérieure de la cuisse.

Après avoir détaché la peau, on y rencontre les organes suivants :

1. Le fascia superficialis.
2. Les nerfs cutanés.
5. L'aponévrose crurale.
4. Les muscles {
  - Biceps crural ;
  - Demi-tendineux ;
  - Demi-membraneux ;
  - Grand adducteur.
5. Les nerfs {
  - Petit sciatique ;
  - Grand sciatique.
6. Des artères : {
  - Des rameaux de la circonflexe externe ;
  - Les quatre perforantes.

**Incisions.** — On en pratique une seule, médiane et verticale, à travers le demi-manchon de peau qui recouvre la face postérieure de la cuisse ; puis on rabat en dehors et en dedans les deux lambeaux cutanés.

**Fascia superficialis et nerfs cutanés.** — Dans le fascia superficialis se ramifient des nerfs qui proviennent de différentes sources. Le long de la ligne médiane, on rencontrera quelques *rameaux du petit*

*sciatique* ; au côté externe du membre, quelques *filets du fémoro-cutané* ; enfin, vers sa face interne, on cherchera à isoler les quelques ramuscules fournis par l'*obturateur* et par le *cutané interne*. (V. fig. XII, p. 187.)

**Aponévrose crurale.** — Pour l'exposer, il suffit d'enlever le fascia superficialis ; elle présente peu d'épaisseur. On la détachera en ayant soin de respecter la **branche fémorale du petit sciatique** qui, au-dessus de l'aponévrose, longe la ligne médiane de la face postérieure de la cuisse.

**Muscles fléchisseurs de la cuisse.** — On reconnaîtra le *biceps crural* à sa direction ; il se porte en bas et en dehors pour constituer au niveau du genou la limite externe du creux poplité. Le *demi-tendineux* et le *demi-membraneux* longent le côté postérieur de la face interne de la cuisse ; de ces deux muscles le premier est le plus superficiellement placé. Leur nettoyage réclame un certain soin, sinon on lésera certainement les artères et les nerfs qui leur sont destinés. Pour mettre à l'abri de tout dommage les branches nerveuses, il suffit de soulever le tronc du grand sciatique, en même temps que l'on isole délicatement, avec les doigts, les différents muscles.

On remarquera qu'au niveau de la tubérosité ischiatique, le tendon commun du biceps et du demi-tendineux naît au-dessus et en dedans de celui du demi-membraneux ; on délimitera bien exactement l'origine au fémur de la courte portion du biceps.

**Nerf grand sciatique.** — On l'isolera jusqu'au niveau de sa division en sciatique poplité interne et en sciatique poplité externe. Il fournit des rameaux à chacun des muscles fléchisseurs, ainsi qu'au grand

adducteur, sur lequel il est appliqué ; quelquefois, on voit s'en détacher un rameau assez grêle qui, après avoir pénétré dans le creux poplité, accompagne l'artère articulaire supérieure et externe.

On examine maintenant le **carré crural**, lorsqu'on l'aura étudié, on le renversera en le sectionnant au niveau de son point d'insertion au fémur ; ce renversement permet de voir complètement le *segment postérieur de la capsule de l'articulation coxo-fémorale*, l'insertion de l'*obturateur externe* et la *branche terminale de la circonflexe interne* qui chemine entre les bords contigus des muscles grand adducteur et carré crural. La *circonflexe externe* fournit également une branche aux muscles de la loge postérieure de la cuisse ; si le cadavre est bien injecté, on verra sa *branche transversale* émerger de la portion supérieure du vaste externe.

**Artères perforantes.** — Tout près de la ligne âpre, traversant le grand adducteur, on rencontrera les quatre artères perforantes, suivant le niveau qu'elles occupent, on les appelle, *première, deuxième, troisième, quatrième* perforante, en procédant de haut en bas ; la quatrième ou perforante inférieure représente la terminaison de la fémorale profonde ; elle apparaît à environ trois centimètres au-dessus de l'anneau du grand adducteur. On disséquera parfaitement, non seulement ces artères, mais aussi les *arcades tendineuses* que présente le grand adducteur pour leur livrer passage. Situées toutes sur une même ligne, elles sont de même nature que celle à travers laquelle passe la fémorale ; elles ont pour but d'empêcher la compression des vaisseaux lors de la contraction du muscle.

**Muscle grand adducteur.** — Avant de le disséquer

et de nettoyer ses faisceaux radiés, il est nécessaire de sectionner le biceps et le demi-tendineux au niveau de leur origine ; on verra, de la sorte, la manière exacte dont naît le demi-membraneux ; ensuite, on divise également celui-ci et l'on prépare le grand adducteur.

On examinera aussi la chaîne d'anastomoses artérielles, qui se font au niveau de la région postérieure de la cuisse.

### **Loge antérieure de la cuisse.**

Le cadavre est retourné ; il se trouve couché sur le dos, le pelvis supporté par un billot ; les membres inférieurs sont étendus sur la table de travail. (V pl. II, p. 31.)

Les organes que l'on préparera dans cette région sont :

1. Le fascia superficialis.
2. La veine saphène interne et ses branches collatérales.
3. Les artères } Honteuse externe et  
                  } Tégumenteuse abdominale.
4. Des ganglions et des vaisseaux lymphatiques.
5. Les nerfs cutanés.
6. Le fascia lata.
7. La bourse séreuse prérotulienne.
8. Le canal crural.
9. Le muscle couturier.
10. Le nerf crural.
11. Les vaisseaux fémoraux et leurs branches collatérales.
12. Le muscle psoas iliaque.
13. Le quadriceps crural, } le droit antérieur,  
                  comprenant : } le vaste interne,  
                                  } les muscles crural et sous-crural,  
                                  } le vaste externe.
14. Le tenseur du fascia lata.
15. Les cloisons intermusculaires internes et externes.

**Incisions.** — On en pratique trois : une première, allant, le long du ligament de Poupert, de l'épine iliaque antéro-supérieure à la symphyse pubienne ; une seconde, qui part de l'extrémité interne de la première, descend le long de la face interne de la cuisse en contournant le scrotum par une courbe à concavité interne et s'arrête à une distance de dix centimètres du pli de l'aine ; enfin une troisième, transversale, s'étendant de l'extrémité inférieure de la précédente jusqu'au bord externe du membre. (V. pl. II, p. 31). On détachera avec le plus grand soin ce lambeau de peau quadrilatère pour le rabattre en dehors.

**Fascia superficialis.** — Quelques anatomistes décrivent deux couches au fascia superficialis ; c'est en compliquer inutilement la description. Nous le considérons comme étant en tout semblable au fascia superficialis des autres régions du corps, et comme constitué par une seule couche de tissu adju-cellulaire, qu'une personne, qui a quelque habitude de la dissection, n'éprouvera aucune difficulté à séparer artificiellement en plusieurs assises.

Par sa face profonde, le fascia superficialis est assez solidement fixé à l'aponévrose fémorale en-dessous de l'arcade crurale ; pour en démontrer les attaches, il est indispensable que les élèves qui préparent la paroi abdominale, ainsi que ceux qui dissèquent le membre, travaillent simultanément. La peau de la paroi abdominale antérieure ayant été détachée, on incise transversalement le fascia superficialis ainsi exposé, depuis l'épine iliaque antérieure et supérieure, jusqu'au niveau de la ligne médiane du corps ; on soulève le lambeau inférieur de fascia et l'on pousse la main entre lui et l'aponévrose du

grand oblique ; pendant cette opération on n'éprouve aucune difficulté tant que l'on n'est pas arrivé au niveau du ligament de Poupart ; plus loin, le passage vers la cuisse est barré, par suite de la fusion du fascia superficialis et du fascia lata ; cette union se fait non pas le long de l'arcade crurale, mais suivant une ligne qui en dedans se confond avec elle, mais qui en dehors, passe en dessous du ligament de Poupart.

Dans le fascia superficialis, on rencontre des vaisseaux lymphatiques et sanguins, ainsi que des nerfs et des ganglions lymphatiques.

**Veine saphène interne.** — On commencera par rechercher cette veine ; elle remonte à la face interne de la cuisse, puis se porte un peu en dedans de la ligne médiane ; si on la suit vers le haut, on la verra disparaître à une distance de quatre centimètres environ en dessous du ligament de Poupart ; à ce niveau elle traverse l'aponévrose crurale pour se jeter dans la veine fémorale, en passant au-dessus du repli falciforme que l'on examinera ultérieurement. C'est ici qu'elle reçoit les *veines honteuses externes* et *tégumentouse abdominale*.

**Artères.** — Deux artères cutanées naissent de la fémorale près du ligament de Fallope, l'une, la *honteuse externe supérieure*, se dirige presque transversalement en dedans pour aller se distribuer à la peau du scrotum et du pénis ; l'autre, la *tégumentouse abdominale*, se recourbe vers le haut, croise l'arcade crurale et se perd dans la peau de la paroi abdominale. Elle fournit un rameau qui se porte vers l'épine iliaque antéro-supérieure, le long du ligament de Poupart, et qui naît parfois isolément de la fémorale.

**Vaisseaux et ganglions lymphatiques.** — On isolera

maintenant du tissu grasseux, dans lequel ils sont plongés, les ganglions lymphatiques, parfois volumineux, que l'on rencontre dans cette région; en les disséquant on exposera leurs conduits afférents et efférents; on verra également une artériole aboutir à chacun de ses ganglions et une veinule en partir.

Les *ganglions inguinaux superficiels* sont répartis en deux groupes: l'un, le supérieur, est disposé le long du ligament de Poupart; l'autre, l'inférieur, le long de la partie supérieure de la veine saphène interne. Si le cadavre est maigre, on pourra voir la façon dont se comportent les vaisseaux lymphatiques: au groupe supérieur, arrivent ceux des organes génitaux, du périnée et de la paroi abdominale; à l'inférieur, ceux du membre; d'ailleurs ces deux groupes sont reliés entre eux par de nombreux vaisseaux.

On détache maintenant la peau qui recouvre les deux tiers inférieurs de la face antérieure de la cuisse, ainsi que celle du genou.

**Incision.** — On prolonge jusqu'au niveau de la tubérosité interne du tibia, l'incision pratiquée le long de la face interne de la cuisse; de l'extrémité inférieure de cette incision verticale, on en fait partir une seconde transversale, intéressant la moitié antérieure de la circonférence de la jambe. (V. pl. II, p. 31).

En détachant la peau qui recouvre la face antérieure du genou, il faut procéder avec soin de manière à n'endommager ni les nerfs cutanés, ni la bourse séreuse pérotulienne.

**Nerfs cutanés.** — Ils proviennent du plexus lombaire soit directement, soit indirectement.



Proviennent :	{ le filet terminal de la branche abdomino-génitale inférieure ; le rameau crural du génito-crural ; le fémoro-cutané.
a) Directement du plexus :	
b) Indirectement par l'intermédiaire du nerf crural :	{ le musculo-cutané externe ne se divisant en : le musculo-cutané interne ; le saphène interne.

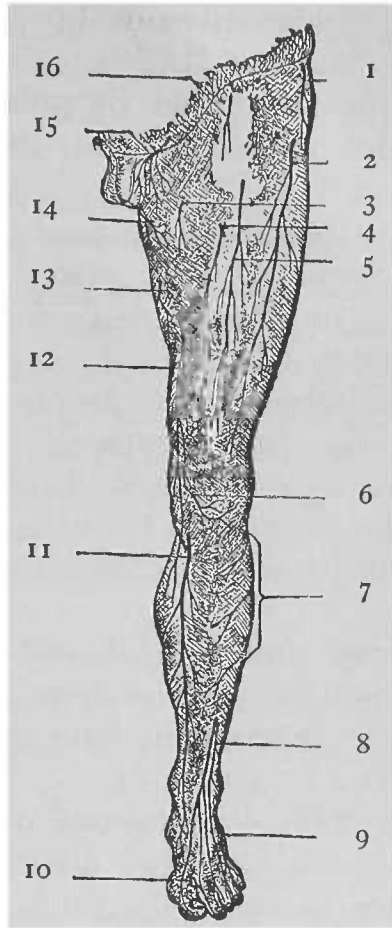
On trouvera la *branche abdomino-génitale inférieure* au niveau de l'orifice cutané du canal inguinal, dont elle sort en même temps que le cordon spermatique. Ses filets sont destinés les uns à la peau du scrotum, les autres à celle de la région pubienne.

Le *rameau crural du génito-crural* traverse le fascia cribriformis un peu en dessous du ligament de Fallope, immédiatement en dehors de l'artère fémorale, et se perd dans la peau du tiers supérieur et antérieur de la cuisse ; on recherchera son anastomose avec le cutané externe.

Le *fémoro-cutané* se distribue à la peau de la face externe de la cuisse ; il se divise en deux rameaux, un *rameau fessier* et un *rameau fémoral*, qui traversent l'aponévrose crurale en deux points différents. Le *rameau fessier* devient superficiel à environ quatre centimètres en dessous de l'épine iliaque antéro-supérieure, et se dirige en bas et en arrière ; quelques-uns de ses filets, les ascendants, se ramifient dans la peau de la région fessière ; les autres, les descendants, dans celle de la partie postérieure et supérieure de la cuisse. Le *rameau fémoral*, plus volumineux que le précédent, traverse l'aponévrose à quatre centimètres en dessous du point d'émergence du rameau fessier ; on peut suivre ses rami-

FIG. XIII.

REPRÉSENTATION SCHEMATIQUE DES NERFS CUTANÉS DE LA FACE ANTÉRIEURE DU MEMBRE INFÉRIEUR.



1. Rameau fessier du fémoro-cutané.

2. Son rameau fémoral.

5. Rameau de la branche musculo-cutanée interne.

4. Rameau cutané externe de la branche musculo-cutanée externe.

5. Son rameau cutané moyen.

6. Branche rotulienne du nerf saphène interne.

7. Rameaux de la branche cutanée péronière et du saphène péronier.

8. Branche terminale du nerf musculo-cutané, issu du sciatique

poplité externe.

9. Nerf saphène externe.

10. Portion terminale du tibial antérieur.

11. Nerf saphène interne.

12. Rameau cutané interne du musculo-cutané externe.

13. Rameau de l'obturateur.

14. Rameau de la branche génitale du petit sciatique.

15. Filet de la branche abdomino-génitale inférieure.

16. Rameau crural du génito-crural.

fications jusqu'au niveau du genou. Avant de se diviser, le fémoro-cutané est contenu dans un dédoublement aponévrotique se présentant sous forme d'une légère saillie, que l'on incisera pour voir le tronc du nerf.

*Rameaux du musculo-cutané externe.*—Le *rameau cutané externe* devient superficiel à environ huit centimètres au-dessous de l'arcade crurale ; ses filets se distribuent à la peau de la partie antérieure de la cuisse et descendent jusque la rotule.

Le *rameau cutané moyen* apparaît un peu en dessous du tiers moyen de la cuisse (1), à une petite distance au devant de la veine saphène interne. Il descend jusque sur le côté interne de l'articulation du genou.

Le *rameau superficiel du cutané interne*, traverse l'aponévrose un peu au-dessus de la face interne du genou et descend le long de la face interne de la jambe (2).

Près du point d'émergence du précédent, on rencontrera le *nerf saphène interne* ; il devient superficiel entre le couturier et le droit interne et est accompagné par la branche superficielle de la grande anastomotique ; à la jambe il longe la veine saphène interne. Avant de devenir cutané, il fournit sa *branche rotulienne* qui, après avoir traversé le couturier et l'aponévrose qui recouvre la face interne du genou, se dirige en avant et en dehors, au devant de l'articulation, mais en-dessous de la rotule.

Au niveau de cet os les divisions terminales du

---

(1) Il devient superficiel et s'étend plus bas que ne le représente la fig. XIII, p. 213. (Note du traducteur.)

(2) Il perfore l'aponévrose plus bas que ne l'indique la fig. XIII, p. 213. A la partie supérieure et interne de la cuisse on rencontre quelques rameaux du musculo-cutané interne. (Note du traducteur.)

fémoro-cutané, des cutanés externe et moyen, ainsi que quelques filets du cutané interne et du saphène interne forment, avec la branche rotulienne, une sorte de plexus, le *plexus rotulien*.

**Fascia lata.** — On donne le nom de *fascia lata* à l'aponévrose qui entoure la cuisse ; on le nettoiera parfaitement en enlevant ce qui reste du fascia superficialis ; en dessous du ligament de Poupart, il est indispensable de procéder avec le plus grand soin, de manière à respecter le fascia cribiformis, qui n'est autre que la partie interne du feuillet superficiel de l'aponévrose fémorale. Au niveau de la face externe de la cuisse, le fascia lata est beaucoup plus épais qu'au niveau de sa face interne et présente plutôt un caractère tendineux ; la raison en est que le tenseur du fascia lata et une partie du grand fessier s'y insèrent à ce niveau. Le premier de ces muscles se continue avec une bandelette épaisse, appelée *ligament iléo-tibial*, qui s'attache au tubercule du condyle externe du tibia.

La portion interne de l'aponévrose fémorale est très mince, aussi laisse-t-elle voir par transparence les muscles sous-jacents ; on doit donc éviter de l'enlever en même temps que le fascia superficialis.

De la face profonde de l'aponévrose fémorale partent des prolongements qui ont pour but de fournir des gâines propres à quelques muscles ; indépendamment de ces prolongements, on rencontre deux cloisons fibreuses qui se font remarquer par leur épaisseur ; ce sont les *cloisons intermusculaires interne et externe* (1), qui vont se fixer à la ligne âpre du fémur. De cette disposition résulte la formation de deux loges, dont l'une antérieure

---

(1) On les examinera ultérieurement.

contient le muscle couturier, le tenseur du fascia lata et le quadriceps fémoral, la seconde postérieure les autres muscles de la cuisse. Une troisième cloison, beaucoup moins forte, sépare, dans la loge postérieure, le droit interne et les adducteurs des autres muscles qui y sont contenus. C'est pourquoi, au point de vue de la facilité de la description, nous considérerons trois loges : l'une *antérieure*, l'autre *interne* et la troisième *postérieure*.

**Bourse pérotulienne.** — Elle est appliquée sur la face antérieure de la rotule. Pour se rendre compte de son étendue, on saisit avec la pince l'aponévrose fémorale au point où elle recouvre cet os, et l'on fait à travers la paroi du sac une incision assez longue, qui permette d'introduire à son intérieur le doigt indicateur. De la sorte, on verra que cette bourse descend un peu au-devant du ligament rotulien ; sa cavité est généralement entrecoupée par des brides fibreuses.

**Ligament de Poupart.** — Quoique l'étude de ce ligament ressortisse plutôt à celle de la paroi abdominale qu'à celle de la cuisse, il est cependant indispensable que le préparateur ait au moins quelques notions sur la façon dont est constituée l'arcade crurale, avant de continuer la dissection du membre inférieur.

Le ligament de Poupart est simplement formé par le bord inférieur épaissi et replié sur lui-même de l'aponévrose du grand oblique de l'abdomen ; en sorte qu'il présente à considérer deux faces, l'une inférieure, tournée vers la cuisse, l'autre supérieure, excavée en gouttière. Il s'étend de l'épine iliaque antéro-supérieure à l'épine du pubis à laquelle il s'attache. Son extrémité interne prend également

insertion à la crête pectinéale par l'intermédiaire du *ligament de Gimbernat*, membrane triangulaire, à sommet interne et à base externe et concave, qui remplit l'intervalle compris entre l'arcade crurale et la portion interne de la crête pectinéale. En dehors, l'arcade crurale se confond, suivant une étendue de quatre à cinq centimètres, avec la gaine du psoas, encore appelée *fascia iliaca* ; plus loin, le fascia iliaca se sépare du ligament de Poupart, va se fixer à l'éminence ilio-pectinée en prenant le nom de *bandelette ilio-pectinée*.

**Canal crural** (1). — Ce canal à la forme d'une pyramide triangulaire. Sa *paroi antérieure* est formée par le *fascia cribriformis* qui n'est autre que la portion interne du feuillet superficiel de l'aponévrose fémorale, s'étendant du couturier au moyen adducteur. Il présente un grand nombre d'orifices pour le passage des nerfs et vaisseaux, aussi l'appelle-t-on cribriformis.

Si l'on détache ce fascia, on verra que la *paroi interne* du canal est constituée par cette partie de l'aponévrose qui recouvre le muscle pectiné et qui s'appelle *aponévrose pectinée* ; on remarquera qu'elle devient de plus en plus profonde et passe derrière les vaisseaux fémoraux ; en même temps on découvrira le *repli falciforme* qui forme le bord inférieur de l'orifice par lequel passe la veine saphène interne, pour aller se jeter dans la veine fémorale ; le bord

---

(1) La façon dont est décrite cette région dans le texte original diffère essentiellement de ce qui est enseigné dans les ouvrages français. C'est pourquoi nous avons modifié entièrement le texte primitif. De simples notes explicatives, mises au bas de la page auraient eu peut-être le grand inconvénient de jeter de la confusion dans l'esprit de l'élève.

(Note du traducteur.)

supérieur de cet orifice est très mal délimité et adhère aux parois de la veine. Ce repli présente à considérer deux cornes : l'une, l'inférieure, passe sous la veine saphène interne et se confond avec l'aponévrose pectinée ; l'autre, la supérieure, se dirige en haut et en dedans, au devant des vaisseaux fémoraux pour aller se fixer à l'arcade crurale, près du ligament de Gimbernat. De la sorte, en dedans du repli se trouve une excavation qui est la *fosse ovale* de Scarpa, recouverte par le fascia cribriformis qui en dehors se fusionne avec le bord tranchant du repli falciforme, partie épaissie du feuillet superficiel, lequel s'unit au niveau du couturier avec le feuillet profond de l'aponévrose fémorale ; celui-ci recouvre le psoas-iliaque, forme la *paroi externe* du canal crural et passe derrière les vaisseaux fémoraux.

Le *sommet* du canal crural se prolonge dans la partie sous-jacente de la gaine vasculaire, sa *base* est formée par l'*anneau crural*. Cet anneau, de forme triangulaire, est délimité en haut par la face inférieure de l'arcade crurale, en bas par l'aponévrose pectinée et en dehors par la bandelette ilio-pectinée ; son angle interne répond au ligament de Gimbernat.

On détachera maintenant, après l'avoir incisée le long du ligament de Poupert, la partie supéro-externe du feuillet superficiel de l'aponévrose fémorale, de manière à exposer les organes qui parcourent le canal crural ; ce sont les vaisseaux fémoraux et la gaine qui les entoure. L'artère fémorale et le rameau crural du nerf génito-crural occupent la portion externe de cette gaine ; la veine y est placée en dedans et un peu en arrière de l'artère.

L'espace compris entre la veine et l'angle externe du canal crural constitue l'*entonnoir crural* ; il loge quelques vaisseaux et ganglions lymphatiques. L'ouverture supérieure de cet entonnoir est représentée par la partie interne de l'anneau crural. Elle est circonscrite en dehors par la veine fémorale, en dedans par le bord concave du ligament de Gimbernat, en avant par le ligament de Poupart et en arrière par la partie supérieure de l'aponévrose pectinée ; assez grande pour admettre l'extrémité du petit doigt, elle est fermée par le *septum crural* qui n'est autre qu'une portion du fascia transversalis. C'est par cette ouverture que se produit la hernie crurale. Si la cavité abdominale est déjà ouverte, on ne manquera pas d'examiner par sa face postéro-supérieure l'anneau crural.

**Triangle de Scarpa.** — On désigne sous ce nom une région triangulaire à sommet inférieur et de base supérieure, située immédiatement en dessous du ligament de Poupart. Pour exposer cet espace, on détachera le feuillet profond de l'aponévrose fémorale au niveau du tiers supérieur de la face antérieure de la cuisse, en laissant intacts ses deux tiers inférieurs, de manière à ce que les organes continuent à être maintenus dans leur position.

**Limites.** — Le triangle de Scarpa a pour *limite interne* le couturier. Ce muscle se dirige en bas et en dedans, en croisant la face antérieure de la cuisse ; il s'étend de l'épine iliaque antéro-supérieure à l'extrémité supérieure du tibia. *En dedans*, la région est limitée par le moyen adducteur. On nettoiera ces deux muscles jusqu'au point où ils se réunissent pour former le *sommet* du triangle.



dont la *base* est représentée par le ligament de Poupart.

**Organes contenus dans le triangle de Scarpa. —**

Pour les exposer, on enlèvera d'abord la graisse qui les entoure, puis on isolera les *vaisseaux fémoraux* et les branches collatérales qu'ils donnent ici (1). Pendant cette préparation, il faut éviter de léser la *branche musculo-cutanée interne* du nerf crural ; un filet de cette branche passe en arrière de l'artère fémorale pour aller se terminer dans le muscle pectiné, d'autres, très fins, passent au-devant des vaisseaux fémoraux et vont se perdre dans la peau de la partie supérieure et interne de la cuisse.

Dans cette partie de son trajet, l'artère fémorale fournit plusieurs branches collatérales, ce sont : 1° l'*artère tégumentouse abdominale* et la *honteuse externe supérieure* déjà examinées ; 2° la *honteuse externe inférieure*, qui naît de la fémorale un peu plus bas que la supérieure ; elle se dirige en dedans et chemine à la face antérieure du pectiné ; 3° la *fémorale profonde* qui se détache du tronc principal à environ quatre centimètres en dessous du ligament de Fallope ; elle abandonne aussitôt le triangle de Scarpa en s'enfonçant sous le moyen adducteur. A son origine elle fournit les *artères circonflexes externe et interne* ; l'*externe* passe entre les branches du nerf crural et se dirige sous le couturier ; l'*interne* disparaît immédiatement après sa nais-

---

(1) Contrairement à ce que conseille l'auteur, nous pensons qu'il est superflu de conserver les veines de petit calibre qui se trouvent dans cette région.

(Note du traducteur.)

sance et s'engage entre le pectiné et le psoas-iliaque(1)

Les *nerfs* que l'on rencontre dans cette région sont une très-petite portion du *fémoro-cutané*, le *rameau crural du génito-crural* déjà examinés et le *crural*.

Le *nerf crural* est logé dans la gouttière comprise entre les muscles psoas et iliaque, au côté externe de la fémorale. On le soulèvera quelque peu en introduisant sous lui le manche d'un scalpel, et l'on isolera ses branches terminales pour les suivre jusqu'aux confins de la région, en ayant soin de respecter la musculo-cutanée interne.

**Fond du triangle.** — Il est constitué en dedans par les muscles *moyen*, *adducteur* et *pectiné*, entre lesquels apparaît quelquefois une petite portion du *petit adducteur* ; en dehors, par le *psoas-iliaque*. Les muscles pectiné et psoas-iliaque sont inclinés l'un vers l'autre, de manière à former une gouttière dans laquelle est logée l'artère. Le moyen adducteur est obliquement placé, en sorte que son bord interne est plus superficiel que l'externe ; aussi ne délimite-t-il pas seulement le triangle, mais contribue-t-il également à en former le fond.

On détache maintenant le fascia lata qui recouvre deux tiers inférieurs de la cuisse, en l'incisant le long de la ligne médiane, pour rabattre ses lambeaux en dedans et en dehors ; on conservera le ligament iléo-tibial.

---

(1) Très souvent naît de la fémorale commune, un peu en dessous de l'arcade crurale, une branche appelée *artère musculaire superficielle* ; d'autres fois elle se détache de la circonflexe externe. Elle se dirige en bas et en dehors au-devant du psoas-iliaque, puis passe sous le droit antérieur, pour aller se distribuer au quadriceps fémoral. (*Note du traducteur.*)

**Muscle couturier.** — En le nettoyant on évitera de léser les rameaux nerveux en rapport avec lui.

Les *rameaux musculaires* du musculo-cutané externe abordent le couturier par sa face profonde ; le *cutané externe* le perfore souvent à l'union de son quart supérieur et de ses trois quarts inférieurs ; le *cutané moyen* traverse fréquemment son bord interne un peu au-dessus de la partie moyenne de la cuisse ; le *rameau superficiel du cutané interne* longe le bord interne du couturier jusqu'au niveau du tiers inférieur de la cuisse ; le *saphène interne* traverse l'aponévrose fémorale entré le tendon de ce muscle et celui du droit interne ; la *branche rotulienne* de ce nerf traverse souvent le bord interne du couturier un peu au-dessus du point d'émergence du saphène interne. Sous la partie moyenne du muscle, on rencontrera une sorte de plexus résultant de l'anastomose, de filets fournis par le rameau profond du cutané interne, par le nerf obturateur, par le saphène interne.

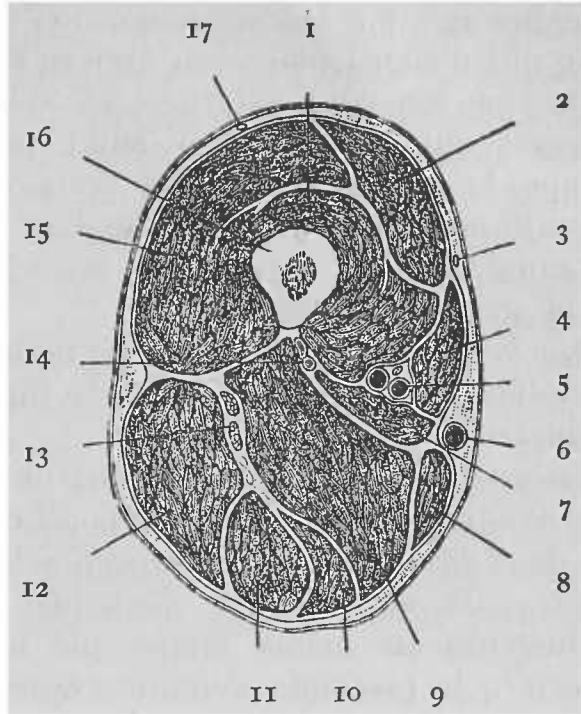
**Canal de Hunter.** — On rétracte maintenant le couturier suffisamment en dehors de manière à examiner le canal de Hunter. Ce canal affecte la forme d'un prisme triangulaire. Ses parois sont formées par le vaste interne en dehors, par les muscles adducteurs en arrière, et en avant par une lame aponévrotique assez résistante, qui se porte des tendons des muscles moyen et grand adducteurs vers le vaste interne. Si on suit cette lame vers le haut, on verra qu'elle s'amincit et perd de sa netteté au fur et à mesure qu'on se rapproche du triangle de Scarpa ; au contraire vers le bas elle se termine par un bord épais et bien net, au niveau de l'anneau

du grand adducteur (1). Par l'orifice inférieur du canal s'échappent la branche superficielle de la grande anastomotique et le nerf saphène interne.

FIG. XIV

COUPE HORIZONTALE DE LA CUISSE GAUCHE

*Pratiquée au niveau de son tiers moyen, et montrant les rapports des vaisseaux fémoraux.*



- |                           |  |
|---------------------------|--|
| 1. Muscle crural.         | 10. M. demi-membraneux.                  |
| 2. Droit antérieur.       | 11. M. demi-tendineux.                   |
| 3. Rameau cutané externe. | 12. M. biceps.                           |
| 4. M. couturier.          | 13. Nerf grand sciatique.                |
| 5. Vaisseaux fémoraux.    | 14. Artère et veine fémorales profondes. |
| 6. Veine saphène interne. | 15. Vaste externe.                       |
| 7. M. moyen adducteur.    | 16. Fémur.                               |
| 8. M. droit interne.      | 17. Nerf fémoro-cutané.                  |
| 9. M. grand adducteur.    |  |

(1) Cette description, qui est celle généralement adoptée en Angleterre, diffère de ce que l'on enseigne chez nous. En réalité ce canal, canal du troisième adducteur de Tillaux, d'une longueur de 5 à 6 cent., ne renferme que la *partie inférieure* de la fémorale ; entre l'orifice supérieur assez bien délimité du canal et le sommet du triangle de Scarpa, on rencontre la *portion moyenne* de l'artère qui est logée dans une gaine, formée en avant par l'aponévrose qui tapisse la face profonde du couturier, en dehors par celle du vaste interne et en dedans par la cloison intermusculaire interne.

(Note du traducteur.)

Après avoir étudié la façon dont est constitué le canal, on en incisera la paroi antérieure, de manière à exposer les organes qui y sont contenus, les organes sont : 1° l'artère fémorale ; 2° la veine fémorale qui d'abord placée en arrière de l'artère, longe plus bas son côté externe ; et 3° le nerf saphène interne qui, après avoir suivi pendant quelque temps le côté externe des vaisseaux, se place ensuite au-devant d'eux (1). Pendant qu'elle parcourt ce canal, l'artère fournit des branches musculaires et la grande anastomotique.

Les *branches musculaires*, de nombre et d'origine variables, sont destinées au vaste interne, au moyen adducteur et au couturier.

La *grande anastomotique* naît de la fémorale un peu avant qu'elle ne devienne poplitée. Elle se divise en deux branches, l'une *superficielle*, l'autre *profonde* ; la superficielle s'échappe du canal des adducteurs en même temps que le nerf saphène interne ; la profonde s'enfonce dans l'épaisseur du vaste interne, descend vers le condyle interne et fournit des branches destinées au quadriceps et à l'articulation du genou.

**Nerf crural.** — On a déjà rencontré la plupart de ses branches ; on cherchera maintenant à se rendre compte de la façon dont elles se détachent du tronc du nerf.

A peu de distance en dessous de l'arcade crurale, le nerf crural se divise en un grand nombre de branches disposées en deux faisceaux, l'un antérieur, l'autre postérieur.

Le faisceau antérieur fournit la *branche musculo-cutanée externe* et la *musculo-cutanée interne*.

La première donne des *rameaux au couturier* et

---

(1) On y rencontre également le rameau profond du cutané interne.  
(Note du traducteur.)

les *cutanés externe, moyen et interne* déjà examinés, on aura déjà remarqué la *musculo-cutanée interne* ; on les suivra jusqu'à leur origine.

Du faisceau postérieur se détachent un grand nombre de branches, que l'on divise en *branches musculaires* et en *branche cutanée*, le nerf *saphène interne*. Les branches musculaires (1) sont destinées au quadriceps. La *branche du droit antérieur* aborde ce muscle par sa face profonde ; la *branche du vaste interne* descend souvent dans la gaine des vaisseaux fémoraux avec le saphène interne ; on la distinguera de celui-ci, à ce qu'elle s'enfonce dans la vaste interne vers le milieu de sa face interne. Elle fournit en général un *filet articulaire* qui accompagne la branche profonde de la grande anastomotique.

La *branche du vaste externe* accompagne la grande artère musculaire ou la branche descendante de la circonflexe externe ; la *branche du muscle crural* aborde ce muscle par sa face antérieure.

**Muscle tenseur du fascia lata.** — Il occupe la partie supérieure du bord externe de la cuisse ; on examinera avec soin la façon dont il se continue avec le *ligament iléo-tibial*. Au niveau de l'extrémité inférieure du muscle, ce ligament présente à considérer deux feuillets, dont l'un recouvre sa face externe, l'autre sa face profonde ; c'est dans l'angle d'écartement de ces deux feuillets que se fixe le tenseur du fascia lata ; le feuillet superficiel s'attache à la crête iliaque, le profond se continue vers le haut, pour se fusionner avec la portion supéro-externe de la capsule de l'articulation coxo-fémorale. On retour-

---

(1) Elles naissent souvent par un tronc commun appelé nerf du quadriceps fémoral.

(Note du traducteur.)

nera maintenant le muscle en dehors pour voir la branche qui lui est fournie par le nerf fessier supérieur, ainsi que quelques rameaux artériels que lui donne l'artère circonflexe externe et qui se ramifient à sa face profonde.

**Artère circonflexe externe.** — On isolera les branches qui en partent ; elles peuvent être divisées en *ascendante*, *transversale* et *descendante*.

La *branche ascendante* passe sous le tenseur du fascia lata pour se diriger vers la région fessière ; la *branche transversale*, de petit calibre, après s'être enfoncée dans le vaste externe, gagne la loge fémorale postérieure et s'y anastomose avec la circonflexe interne et la première perforante ; la *branche descendante* (1) se distribue aux muscles droit antérieur et crural ; elle donne un rameau assez long, qui chemine dans l'épaisseur du vaste externe jusqu'au niveau de l'articulation du genou, où il s'anastomose avec l'articulaire supérieure externe.

**Cloisons intermusculaires.** — On divise le ligament iléo-tibial en-dessous du point où il se bifurque pour embrasser le tenseur du fascia lata ; puis on saisit la partie inférieure de ce ligament et on l'attire fortement en dehors, en même temps que l'on repousse en dedans le vaste externe ; on verra de la sorte la *cloison intermusculaire externe*, qui se détache du fascia lata pour aller se fixer à la ligne âpre, en passant dans l'interstice compris entre le vaste externe et le biceps crural.

La *cloison intermusculaire interne* sépare les

---

(1) Elle se détache parfois isolément de la fémorale commune et prend alors le nom de grande musculaire ; dans ce cas, la branche descendante de la circonflexe externe est très petite. (Note du traducteur.)

muscles adducteurs du vaste interne ; elle est beaucoup moins résistante que l'externe.

**Muscle quadriceps.** — Il se compose de quatre portions qui sont : 1° le droit antérieur, lequel occupe la partie antérieure et moyenne de la cuisse et se laisse facilement isoler des autres muscles ; 2° le vaste interne, le vaste externe et le crural, qui embrassent la diaphyse du fémur et se confondent plus ou moins entre eux.

On nettoiera d'abord le *droit antérieur* et l'on recherchera ses deux tendons d'origine au niveau de l'interstice qui sépare le psoas-iliaque du tenseur du fascia lata.

Le *vaste externe* est la masse musculaire appliquée sur la face externe du fémur ; la branche descendante de la circonflexe externe côtoie son bord antérieur et constitue le meilleur guide pour trouver ce bord. Si on soulève celui-ci, on verra que le muscle repose sur le crural, avec lequel il est en partie fusionné.

Le *vaste interne* se confond aussi avec le crural ; la partie supérieure de son bord antérieur est charnue et s'unit à lui ; la partie inférieure est tendineuse et s'en laisse facilement séparer. D'après Williams, une ligne réunissant le milieu de l'espace intertrochantérien antérieur à la partie moyenne du bord supérieur de la rotule, longerait le bord antérieur du vaste interne.

Pour isoler les deux muscles l'un de l'autre, on divise le droit antérieur au niveau de sa partie moyenne et l'on repousse, aussi loin que possible vers le bas, sa moitié inférieure ; on découvrira de la sorte un petit intervalle qui sépare les tendons du vaste interne et du crural ; qu'on le suive vers



le haut et l'on arrivera sans trop de difficulté à isoler ces deux portions du quadriceps ; on verra alors que la face interne du fémur est libre de toute insertion musculaire. Il est d'ailleurs avantageux de sectionner transversalement le vaste interne à environ cinq centimètres au-dessus de la rotule ; de cette façon on pourra le rabattre en dedans et étudier convenablement son mode d'origine.

Le *muscle crural* recouvre les faces antérieure et externe du fémur, auxquelles il s'attache.

Pour voir le *muscle sous-crural*, on incise verticalement le crural ; il est représenté par deux ou trois faisceaux qui se détachent de la face antérieure du fémur, pour s'insérer au cul-de-sac supérieur de la synoviale de l'articulation du genou.

### Loge interne de la cuisse.

On y rencontre :

- |               |  |
|---------------|--|
| Des muscles : | { le pectiné ;<br>le moyen, le petit et le grand adducteurs ;<br>le droit interne,<br>et l'obturateur externe (1). |
| Des artères : | { la fémorale profonde et la plupart de ses branches<br>collatérales ;<br>l'obturatrice.                           |
| Des nerfs :   | { l'obturateur et quelquefois<br>l'accessoire du nerf obturateur.  |

Les muscles adducteurs sont disposés en trois couches : la couche superficielle est formée par le pectiné et par le moyen adducteur ; la moyenne, par le petit adducteur et la profonde, par le grand adduc-

---

(1) A vrai dire l'obturateur externe est en dehors de cette loge, mais il est préférable de l'étudier en même temps que les adducteurs.

(Note du traducteur.)

teur. Le droit interne, qui est également adducteur de la cuisse, longe le côté interne de celle-ci.

Le nerf obturateur se partage en deux faisceaux qui sont interposés entre ces couches musculaires et indiquent les interstices qui les sépare ; son faisceau antérieur est placé entre les couches superficielle et moyenne, le profond entre les couches moyenne et profonde ; l'artère fémorale profonde chemine aussi entre ces dernières pendant une partie de son trajet.

**Muscle moyen adducteur et artère fémorale profonde.** — Lorsque l'on aura étudié le moyen adducteur, on le sectionnera à son origine, en évitant de léser le faisceau antérieur du nerf obturateur qui lui donne un rameau ; puis on rabattra le muscle vers le bas. Près de la ligne âpre il se confond avec le petit et avec le grand adducteur ; néanmoins on l'isolera autant que possible de manière à exposer complètement l'artère et la veine fémorales profondes, qui reposent sur les deux adducteurs profonds et qui sont séparées de la fémorale commune par le muscle moyen adducteur.

Les branches que la *fémorale profonde* fournit sont les *deux circonflexes* déjà rencontrés, des *branches musculaires* d'origine et de calibre variables, et les *trois premières artères perforantes*.

Les *artères perforantes* se comportent de la même manière ; elles traversent les muscles adducteurs pour gagner la loge postérieure de la cuisse ; on les distinguera des branches musculaires, grâce aux rapports intimes qu'elles affectent avec la ligne âpre.

La *première perforante* se détache de la fémorale profonde, au niveau du bord inférieur du muscle

pectiné ; elle se dirige en arrière en traversant les muscles petit et grand adducteurs.

La *deuxième* naît un peu plus bas que la précédente, quelquefois d'un tronc commun avec elle, et pénètre les mêmes muscles.

La *troisième* part de la fémorale profonde, en dessous du petit adducteur et traverse seulement le grand adducteur.

La *quatrième* n'est autre que la terminaison de la fémorale profonde ; elle passe également à travers le grand adducteur.

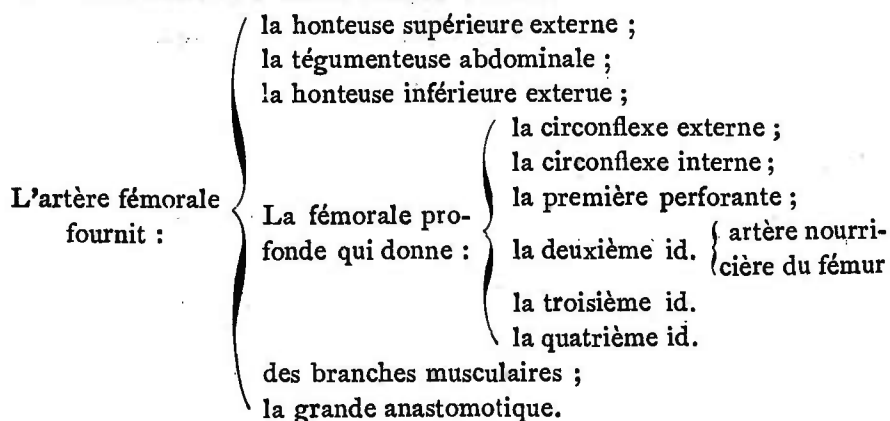
**Muscle pectiné et artère circonflexe interne.** — Le muscle pectiné est situé entre le moyen adducteur et le psoas-iliaque. Lorsque l'on aura examiné ses insertions et ses rapports, on le détachera à son origine, pour le rabattre en bas et en dehors, sans perdre de vue que *l'accessoire du nerf obturateur*, quand il existe, croise le détroit supérieur et passe sous le bord externe du muscle pectiné pour se porter vers la cuisse (1). Il faut également prendre garde de ne léser ni le *faisceau antérieur du nerf obturateur* qu'il recouvre, ni *l'artère circonflexe interne* en rapport avec son bord externe.

On suivra maintenant cette artère, que l'on verra se diviser près du petit trochanter en ses deux branches terminales, *ascendante* et *transversale* déjà rencontrées. (V. p. 196). Indépendamment de celles-ci, elle fournit des rameaux aux muscles voisins, ainsi qu'une *branche articulaire* à l'articulation coxo-fémorale, dans laquelle elle pénètre par l'échancrure de la cavité cotyloïde.

---

(1) Il se détache tantôt de la troisième paire lombaire, tantôt du nerf obturateur lui-même. Il fournit un rameau à l'articulation coxo-fémorale et s'anastomose avec le nerf obturateur.

Dans chacune des régions de la cuisse, l'élève a rencontré des branches de l'artère fémorale, qu'il étudiera maintenant dans son ensemble ; le tableau suivant l'aidera dans cette étude.



**Muscle petit adducteur et nerf obturateur.** — On commence par la préparation du *faisceau antérieur du nerf obturateur* qui fournit des rameaux au moyen et au petit adducteurs, au droit interne et quelquefois au pectiné. Il donne, de plus, un filet qui va s'anastomoser avec les rameaux cutanés moyen et interne et avec le nerf saphène externe.

Lorsque l'on aura isolé ces branches, on nettoiera le *petit adducteur*, et après l'avoir examiné, on le sectionnera à son origine pour le rabattre en dehors et en bas, de manière à exposer le *faisceau postérieur* du nerf obturateur qui repose sur le grand adducteur dans lequel il se perd, après avoir fourni un rameau à l'obturateur externe et un autre destiné à l'articulation du genou ; on l'a déjà rencontré lors de la dissection du creux poplité.

On préparera maintenant les **muscles grand adducteur et droit interne**. En ce qui concerne le premier de ceux-ci, on exposera nettement les *arcades tendineuses* qu'il présente pour le passage des artères perforantes, ainsi que l'*anneau*, au niveau duquel la

fémorale se continue avec la poplitée, puis on sectionnera le muscle à son origine de manière à découvrir le **muscle obturateur externe et l'artère obturatrice**.

On dissèque d'abord l'*obturateur externe* et l'on note les rapports qu'il affecte avec l'articulation coxo-fémorale, au moment où il contourne le col du fémur pour aller s'insérer dans la fossette digitale du grand trochanter.

L'*artère obturatrice* sort du bassin par le canal sous-pubien, puis se divise aussitôt en deux branches qui s'écartent l'une de l'autre, en formant un cercle artériel qui circonscrit la membrane obturatrice; pour voir celui-ci, il faut détacher le muscle obturateur externe. Ces deux branches fournissent des rameaux aux muscles voisins; la *branche postérieure* envoie à l'articulation coxo-fémorale un rameau qui y pénètre par l'échancrure cotyloïdienne.

Avant de détacher le membre, on étudiera le **muscle psoas-iliaque** (1).

**Séparation du membre inférieur.** — Tout en procédant à cette séparation, on examinera l'articulation coxo-fémorale.

On commence, après les avoir liés les uns aux autres, par couper les vaisseaux fémoraux et le nerf crural à environ deux centimètres en dessous du ligament de Poupart; on les rejette ensuite vers le bas et l'on sectionne le couturier à une distance de cinq centimètres de son point d'origine, ainsi que le psoas-iliaque, un peu au-dessus de son point d'insertion au petit trochanter du fémur,

---

(1) Quoique le psoas-iliaque ne fasse point partie de la région interne de la cuisse, il est avantageux d'en différer l'étude jusqu'à présent.

(Note du traducteur.)

puis on le relève en le détachant de la capsule articulaire, dont le sépare une *bourse séreuse*.

La *capsule articulaire* se trouve ainsi exposée ; on l'examinera non seulement au point de vue de la direction de ses faisceaux constitutifs, des différences d'épaisseur qu'elle présente, mais encore au point de vue de ses rapports. On l'incisera ensuite au niveau de sa partie moyenne et en écartant la tête du fémur de la cavité cotyloïde on verra le *ligament rond*. Pour séparer le membre, il ne reste plus qu'à sectionner ce ligament, ainsi que l'obturateur externe.

L'élève procédera maintenant à la toilette de sa pièce ; après avoir examiné à nouveau les différents muscles de la cuisse, ainsi que leur mode d'insertion au fémur, il les sectionnera de manière à n'en laisser qu'une toute petite portion adhérente à cet os. Le crural et les deux vastes doivent être conservés intacts.

## De la Jambe et du Pied.

On peut reconnaître à la jambe quatre régions :

1° Une région *tibio-péronière antérieure*, qui comprend les organes placés entre le tibia et le péroné, au-devant de la membrane interosseuse.

2° Une région *tibiale* qui répond à la face interne du tibia.

3° Une région *péronière* laquelle contient les organes qui recouvrent la face externe du péroné.

4° Une région *tibio-péronière postérieure* renfermant ceux qui sont situés entre les deux os de la jambe, en arrière de la membrane interosseuse.

## Régions tibio-péronière antérieure et dorsale du pied.

On commencera l'étude de la jambe par la dissection de la région tibio-péronière antérieure ; en même temps que celle-ci, il est bon de préparer la région dorsale du pied.

On rencontrera dans ces deux régions les organes suivants :

1. Les veines superficielles.
2. Les nerfs cutanés.
3. L'aponévrose jambière, ses cloisons intermusculaires et les ligaments annulaires.
4. Le muscle tibial antérieur.
5. L'extenseur commun des orteils et le péronier antérieur.
6. L'extenseur profond du gros orteil.
7. Les vaisseaux tibiaux antérieurs.
8. L'artère péronière antérieure.
9. Le nerf tibial antérieur.
10. Les rameaux musculaires du sciatique poplité externe.
11. Le muscle pédieux.
12. L'artère pédieuse.

Avant de commencer la dissection de ces organes, il faut donner au membre une position convenable ; un billot doit être placé sous le genou ; le pied sera étendu et maintenu dans cette position à l'aide d'épingles qui le fixeront à la table.

**Incisions.** — On relève en même temps la peau qui recouvre les régions *tibiale* et *péronière* ; dans ce but, on pratiquera une première incision verticale le long de la ligne médiane des faces antérieure de la jambe et dorsale du pied, jusqu'à la racine du troisième orteil ; on en fera une seconde transversale au-devant du cou-de-pied, et une troisième, également transversale, au niveau de la

racine des orteils. Ensuite, on détache les quatre lambeaux de peau du fascia superficialis, dans lequel on recherchera les veines et les nerfs superficiels.

**Veines superficielles.** — On dissèque en premier lieu l'*arcade veineuse* formée par la réunion des veines sous-cutanées des orteils. Cette arcade en dedans se continue avec la *veine saphène interne* ; de son extrémité externe part la *saphène externe*. On les isolera ; celle-là passe au-devant de la malléole interne, celle-ci en arrière de l'externe.

**Nerfs cutanés.** (V fig. XIII, p. 213.) — Ce sont : 1° la *branche cutanée péronière* du sciatique poplité externe ; elle se distribue à la peau de la partie supérieure de la jambe ;

2° Le *saphène externe*, qui passe en même temps que la veine de ce nom, en arrière de la malléole externe (1) et s'étend jusque sur le côté externe du petit orteil dont il constitue le *collatéral dorsal externe* ;

3° Le *saphène interne* ; il croise, avec la veine de ce nom, la face antérieure de la malléole interne. On pourra le suivre jusque vers le milieu du bord interne du pied ; un peu au-dessus de l'articulation tibio-tarsienne, il donne quelques filets à la peau de la face antérieure de la jambe ;

4° Le *musculo-cutané* ; il traverse l'aponévrose jambière un peu en dehors de la ligne médiane, vers son tiers inférieur ; un peu plus bas, il se divise en une *branche interne* et en une *branche externe*. L'interne se prolonge jusqu'à l'extrémité du gros orteil, dont elle constitue le *collatéral dorsal interne* ;

---

(1) A ce niveau, le saphène externe est formé par le tronc résultant de l'union du saphène péronier au saphène tibial.



l'externe se divise en trois rameaux qui fournissent les *collatéraux dorsaux externes* et *internes* de tous les orteils, à l'exception de l'interne du gros orteil et de l'externe du petit orteil, qui est formé par la terminaison du saphène externe ;

5° La terminaison de la *branche interne du tibial antérieur* ; elle devient sous-cutanée au niveau du premier espace intermétacarpien et se divise en deux branches qui fournissent les *collatéraux dorsaux profonds, externe du gros orteil et interne du deuxième*.

**Partie antérieure de l'aponévrose jambière.** — Pour l'exposer, il faut enlever le fascia superficialis. L'aponévrose est beaucoup plus épaisse à la partie supérieure de la jambe qu'à sa partie inférieure et que sur la face dorsale du pied. Au niveau de l'articulation tibio-tarsienne, elle s'épaissit et forme les *ligaments annulaires, antérieur et externe*. L'antérieur se compose de deux portions, l'une supérieure, l'autre inférieure. La *supérieure (ligament transverse)* s'étend du tibia au péroné, immédiatement au-dessus de l'articulation du cou-de-pied ; l'inférieure (*ligament annulaire dorsal*) s'insère en dehors à la face externe du calcanéum, en dedans à la malléole interne ; par son extrémité interne, beaucoup moins résistante que l'externe, elle se continue avec l'aponévrose plantaire.

Le *ligament annulaire externe*, court et étroit, se porte de la malléole externe au calcanéum.

Après l'avoir étudiée, on détachera l'aponévrose jambière en ayant soin d'isoler artificiellement les ligaments annulaires pour les conserver. A la partie supérieure de la jambe les muscles s'insèrent au fascia, aussi ne cherche-t-on pas à l'enlever ; plus

bas, on le détachera facilement en l'incisant le long de la ligne médiane.

Tout en le séparant des organes sous-jacents, on verra qu'en dedans il se fixe au bord antérieur du tibia, et qu'en dehors il se continue avec deux *cloisons intermusculaires* ; l'une sépare les muscles péroniers du long extenseur commun des orteils et va s'insérer au bord antérieur du péroné ; l'autre, est placée entre les muscles péroniers et le long fléchisseur propre du gros orteil et se fixe au bord postérieur du péroné.

De cette façon la jambe est subdivisée en *trois loges* ; l'une est antérieure, l'autre, externe et la troisième, postérieure.

**Muscles extenseurs.** — Le *tibial antérieur* recouvre la face externe du tibia et le *long extenseur commun des orteils*, les deux tiers supérieurs de la face interne du péroné ; en écartant ces deux muscles l'un de l'autre, on découvrira l'*extenseur propre du gros orteil*, qui au niveau de la moitié inférieure de la jambe se trouve placé entre les deux muscles précédents.

Le *péronier antérieur*, n'est qu'une portion du long extenseur commun des orteils, avec lequel il est souvent confondu à son origine ; il est situé à la partie antérieure de la jambe et externe du pied, et s'étend de la moitié inférieure du péroné au cinquième métatarsien.

Au niveau du tiers supérieur de la jambe, une cloison fibreuse épaisse sépare le tibial antérieur du long extenseur commun des orteils auxquels elle sert également de points d'attache ; elle indique le plan suivant lequel on doit séparer les deux muscles.

On suivra les tendons de ces muscles jusqu'au

niveau de leur insertion et l'on disséquera le *pédioux*, qui est situé sur la face dorsale du pied ; on examinera aussi la façon dont ceux de ses tendons, qui sont destinés au deuxième, au troisième et au quatrième orteil, s'unissent à ceux du long extenseur

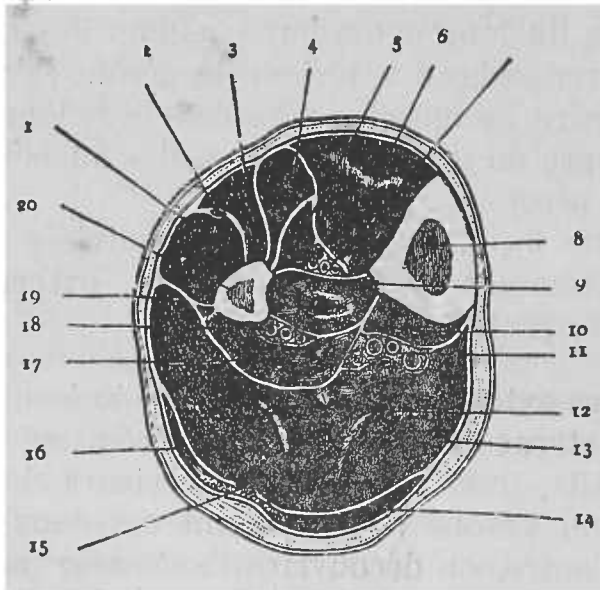


FIG. XV

COUPE TRANSVERSALE DE LA JAMBE PRATIQUÉE AU NIVEAU DE SON TIERS MOYEN.

- |   |   |
|---|---|
| <p>1. M. long péronier latéral.<br/>                 2. Nerf musculo-cutané.<br/>                 3. M. court péronier latéral.<br/>                 4. M. long extenseur commun des orteils.<br/>                 5. M. long extenseur propre du gros orteil.<br/>                 6. M. tibial antérieur.<br/>                 7. Vaisseaux et nerfs tibiaux antérieurs.<br/>                 8. Tibia.<br/>                 9. M. tibial postérieur.<br/>                 10. Long fléchisseur commun des orteils.</p> | <p>11. Nerf et vaisseaux tibiaux postérieurs.<br/>                 12. M. soléaire.<br/>                 13. Aponévrose jambièrre.<br/>                 14. M. jumeau interne.<br/>                 15. M. plantaire grêle.<br/>                 16. M. jumeau externe.<br/>                 17. Long fléchisseur propre du gros orteil.<br/>                 18. Vaisseaux péroniers.<br/>                 19. Cloison intermusculaire postero-externe.<br/>                 20. Péroné.</p> |
|---|---|

commun. Les languettes dans lesquelles se divisent ces derniers doivent être parfaitement délimitées et conservées, de manière à ce que l'on puisse voir ultérieurement, par quel mode se fixent sur elles les tendons des lombricaux et des interosseux.

**Artère tibiale antérieure.** — Branche de bifurcation de la poplitée, elle gagne la loge antérieure en traversant l'orifice que lui présente la membrane interosseuse ; elle est accompagnée de *deux veines satellites*, que réunissent des branches transversales, passant au devant et en arrière de l'artère et que l'on sectionnera si on veut l'exposer convenablement. Très-profondément placée, dans les deux tiers supérieurs de la jambe, la *tibiale antérieure* devient beaucoup plus superficielle dans son tiers inférieur ; elle est d'abord située entre le tibial antérieur et l'extenseur commun des orteils, plus bas entre le premier de ces muscles et l'extenseur propre du gros orteils. Au niveau du cou-de-pied, elle passe sous le ligament annulaire antérieur et prend le nom d'artère pédieuse. En nettoyant l'artère, il faut éviter de léser les branches du nerf tibial antérieur qui longe son côté externe.

La tibiale antérieure fournit : 1° des *branches musculaires* très nombreuses pour les muscles du voisinage ; 2° la *récurrente tibiale antérieure* ; elle se détache de la tibiale antérieure au moment où elle gagne la loge antérieure et se porte vers la face antérieure du genou en traversant le muscle jambier antérieur ; 3° les *artères malléolaire interne et externe*, qui naissent du tronc de la tibiale un peu au-dessus de l'articulation tibio-tarsienne ; l'*externe* passe sous les tendons de l'extenseur commun des orteils et sous le péronier

antérieur ; l'*interne*, sous ceux de l'extenseur propre du gros orteil et du tibial antérieur.

**Artère pédieuse.** — Continuation de la tibiale antérieure, elle longe sur le dos du pied, le premier espace intermétatarsien, à l'extrémité postérieure duquel elle s'enfonce entre les deux faisceaux du premier muscle interosseux dorsal, pour gagner la plante du pied ; un peu en arrière de ce point, elle est croisée par le tendon le plus interne du muscle pédieux ; elle est située entre le tendon de l'extenseur propre du gros orteil et le bord interne du muscle pédieux. Elle fournit trois branches : 1° l'*artère dorsale du tarse*, qui naît vis-à-vis du scaphoïde ; 2° l'*artère dorsale du métatarse*, qui se détache de la pédieuse au niveau de l'extrémité postérieure des os métatarsiens ; toutes deux se dirigent en dehors vers le bord externe du pied en passant sous la pédieuse.

La dorsale du métatarse décrit un arc à concavité postérieure et de la convexité duquel partent les *artères interosseuses dorsales* qui longent la face supérieure des trois derniers espaces interosseux et fournissent les collatérales dorsales des orteils correspondants ; 3° l'*artère dorsale du premier espace* ; elle naît de la pédieuse au point où elle se recourbe pour devenir plantaire et se comporte comme les autres artères interosseuses.

**Artère péronière antérieure.** — C'est une branche de bifurcation de la péronière ; elle traverse le ligament interosseux, à environ quatre centimètres au dessus de la malleole interne, à la face profonde du péronier antérieur pour se ramifier à la face externe du tarse.

**Nerf tibial antérieur.** — Division du sciatique

poplité externe, il passe au travers de l'extrémité supérieure du long extenseur commun des orteils et gagne l'artère tibiale antérieure, un peu en dessous de la tubérosité externe du tibia ; il fournit des rameaux aux muscles de la loge antérieure. A la partie inférieure de la jambe, il passe sous le ligament annulaire antérieur et se subdivise en *deux branches*, l'une *interne*, l'autre *externe*. L'interne accompagne l'artère pédieuse ; sa terminaison a été examinée (v. p. 236) ; l'externe se recourbe en dehors, se porte vers la face profonde du pédieux auquel elle fournit des rameaux, ainsi qu'aux articulations du voisinage.

**Ligament annulaire antérieur.** — On examinera maintenant la disposition des tendons qui passent par les coulisses ostéo-fibreuses qu'il contribue à former.

### Région péronière.

Les organes que l'on y rencontre sont :

1. Les muscles long et court péroniers latéraux.
2. La portion terminale du sciatique poplité externe.
3. Le nerf musculo-cutané.

**Muscles péroniers.** — Les *muscles long et court péroniers latéraux* recouvrent la face externe du péroné. On suivra jusqu'au niveau du bord externe du pied leurs tendons, qui s'engagent sous le ligament annulaire externe. L'insertion du court péronier latéral, à l'extrémité postérieure du cinquième métatarsien, peut être étudiée maintenant ; celle du long péronier latéral ne pourra être examinée qu'ultérieurement.

**Nerf sciatique poplité externe.** — Il a déjà été isolé jusqu'au niveau de la tête du péroné ; en ce point, il s'engage entre l'os et le muscle long péronier latéral ; il faut donc détacher ce muscle, à son origine, pour l'exposer ; on le verra se diviser en *nerf tibial antérieur* et en *nerf musculo-cutané*, mais avant de se bifurquer, il fournit une ou deux *branches musculaires* destinées au jambier antérieur et qui donnent des filets à l'articulation du genou.

Le **nerf musculo-cutané** descend dans l'épaisseur du long péronier latéral ; près de l'extrémité supérieure du court péronier latéral, il se place entre ce dernier et l'extenseur commun des orteils, puis devient cutané. Dans ce trajet, il envoie des rameaux aux deux muscles péroniers latéraux.

### Région tibiale.

Elle répond à la face interne, sous-cutanée, du tibia. A ce niveau, l'aponévrose jambière se fusionne avec le périoste, et les seuls organes que l'on rencontre dans cette région sont : 1° La *veine et le nerf saphènes internes*, qui croisent obliquement la face interne du tibia, vers son tiers inférieur.

2° Les *tendons du couturier du droit interne et du demi-tendineux*, qui s'insèrent au tibia en formant ce que l'on appelle la *patte d'oie*. On examinera avec soin cette insertion.

3° Le *ligament latéral interne de l'articulation du genou*, et 4° l'*artère articulaire interne inférieure*, ainsi que le *nerf* qui l'accompagne. Ils passent sous ce ligament.

## Région tibio-péronière postérieure.

Le membre doit être couché sur sa face antérieure et le pied fléchi sur la jambe, de manière à ce que les muscles soient tendus. On le maintiendra dans cette position à l'aide d'érigines, que l'on attachera d'une part aux orteils et d'autre part à la face inférieure de la table de travail, ou d'un billot suffisamment volumineux.

Les organes que l'on disséquera dans cette région sont :

1. Des veines superficielles : 

{	la saphène interne, et la saphène externe.
---	---
2. Des nerfs cutanés.
3. L'aponévrose jambière.
4. Les muscles de la couche superficielle : 

{	les jumeaux ; le plantaire grêle et le soléaire.
---	--
5. Le nerf et les vaisseaux tibiaux postérieurs.
6. Les muscles de la 

{	le poplité ; le long fléchisseur du gros orteil ; le tibial postérieur ; le long fléchisseur commun des orteils.
---	---

 couche profonde :
7. Le ligament annulaire interne.

**Incisions.** — On en pratiquera deux : une première s'étendant le long de la ligne médiane de la face postérieure de la jambe, depuis le creux poplité jusqu'au talon ; une seconde transversale, coupant la première à son extrémité inférieure, que l'on prolongera d'environ cinq centimètres sur les bords interne et externe du pied ; les deux lambeaux de peau ainsi délimités doivent être détachés et rejetés en dedans et en dehors.

**Veines superficielles et nerfs cutanés.** — Les veines sont : la *saphène interne* et l'*externe*, que l'on



a déjà rencontrés ; on les exposera dans toute leur étendue.

Les *nerfs cutanés* sont assez nombreux. Au côté interne de la face postérieure de la jambe, on rencontrera le *saphène interne*, le *cutané interne* et le *cutané plantaire* (v. fig. XII, p. 187).

Le *saphène interne* accompagne la veine de ce nom. Le *rameau profond du cutané interne* descend un peu en arrière du précédent (v. p. 200) et se distribue à la peau de la partie supéro-interne de la jambe. Le *cutané plantaire* vient du tibial postérieur ; on le recherchera au niveau de l'intervalle compris entre le talon et la malléole interne ; il traverse l'aponévrose plus près de celle-là que de celle-ci ; les filets qu'il fournit à la peau du talon et de la plante du pied seront suivis ultérieurement.

Dans la partie médiane de la face postérieure de la jambe, on isolera complètement le *petit sciatique* et le *saphène tibial* ; tous deux ont déjà été partiellement exposés (v. p. 200) ; un peu en dessous de la partie moyenne de la jambe, on recherchera l'anastomose du saphène tibial et du *saphène péronier* ; celui-ci descend le long du côté externe de la face postérieure. Le tronc résultant de l'union de ces deux nerfs a été examiné lors de la dissection de la région dorsale du pied (v. nerf saphène externe).

**Portion postérieure de l'aponévrose jambière.** — Pour l'exposer, on enlève complètement le fascia superficialis.

Mince et transparente à la partie supérieure de la jambe, elle s'épaissit à sa partie inférieure, sans toutefois présenter nulle part une grande densité. Au niveau de l'intervalle compris entre le calcanéum et la malléole, elle forme le *ligament annulaire interne*.

On divisera maintenant l'aponévrose le long de la ligne médiane et l'on relèvera les lambeaux du fascia ; on verra qu'en dedans le lambeau interne se confond avec le périoste qui revêt la face interne du tibia et que le lambeau externe se continue en dehors avec la portion antérieure de l'aponévrose jambière ; de plus, la cloison intermusculaire qui sépare les péroniers latéraux du muscle long fléchisseur propre du gros orteil (*cloison intermusculaire péronière postérieure*) se trouve exposée et l'on peut se rendre compte de la façon dont est constituée la *loge postérieure*. Cette loge est divisée en deux loges secondaires par une *cloison intermusculaire transversale*, séparant les muscles de la couche superficielle de ceux de la couche profonde.

On peut déjà exposer partiellement cette cloison en enlevant la graisse qui se trouve sous le tendon d'Achille. On verra alors qu'elle est très-dense et qu'au côté interne du cou-de-pied, elle se continue avec le ligament annulaire du tarse, à la formation duquel elle prend une part considérable.

**Muscles de la couche superficielle.** — Ils sont au nombre de trois : les jumeaux, le plantaire grêle et le soléaire.

Le muscle le plus superficiel est représenté par les *deux jumeaux* que, d'après leur situation, on divise en *jumeau externe* et en *jumeau interne* ; ils recouvrent le *soléaire* ; entre ces deux muscles descend le *plantaire grêle*. Les tendons d'insertion des jumeaux et du soléaire se confondent pour constituer le *tendon d'Achille*.

Lorsque l'on aura étudié les insertions et les rapports des jumeaux, on divisera leur tendon au point où il se continue avec celui du soléaire, et on

relèvera le muscle vers les condyles du fémur ; ce mode de préparation permet de conserver les artères jumelles et les branches que fournit aux jumeaux le sciatique poplitée interne. En écartant le jumeau interne du condyle interne du fémur, on découvrira entre eux une *bourse séreuse* ; elle communique parfois avec la cavité de l'articulation du genou.

On peut maintenant examiner le *plantaire grêle* et le *soléaire*, puis on détachera le plantaire grêle à son origine pour le rabattre vers le bas, après avoir toutefois isoler le rameau que lui envoie le nerf sciatique poplitée interne. On renverse également le soléaire, de manière à exposer les organes qu'il recouvre ; on le sectionne d'abord au point où il s'unit aux jumeaux, et l'on rabat le tendon d'Achille ; en le séparant de la face postérieure du calcaneum, on découvrira une *bourse séreuse* placée entre eux.

On incise ensuite le muscle dans toute son étendue, le long de la ligne médiane ; par ce procédé, on conserve intactes l'arcade tendineuse du soléaire, les portions péronière et tibiale du muscle, ainsi que les branches artérielles et nerveuses qui s'y rendent ; on rétracte maintenant en dedans et en dehors les deux moitiés du soléaire et l'on isole les rameaux que lui fournissent les artères tibiale et péronière.

La *cloison intermusculaire transverse* se trouve exposée ; on l'enlève et l'on procède à l'étude des vaisseaux et des nerfs contenus dans la loge postérieure.

On examine en premier lieu la *portion terminale de l'artère poplitée*, sa *subdivision* en tronc tibio-péronier et en artère tibiale antérieure, ainsi que la façon dont est formée la *veine poplitée* ; l'*artère tibiale antérieure* s'engage dans l'orifice que lui

présente l'extrémité supérieure du ligament interosseux et gagne la loge antérieure.

**Tronc tibio-péronier.** — Continuation de la popli-tée par sa direction verticale, il se termine, après un trajet de cinq à six centimètres, en se divisant en *artère tibiale postérieure* et en *artère péronière*. Avant de se bifurquer, il donne quelques *branches musculaires* destinées au soléaire, une *branche cutanée* qui se perd dans la peau de la face interne de la jambe, et l'*artère nourricière du tibia* qui descend obliquement contre cet os et pénètre dans son trou nourricier.

**Artère tibiale postérieure.** — Elle s'étend de la bifurcation du tronc tibio-péronier jusque sous la voûte du calcanéum ; elle est accompagnée de deux veines satellites. Le *nerf tibial postérieur* est d'abord placé en dedans de l'artère, mais bientôt il la croise pour se placer à son côté externe. On examinera, avant qu'ils ne soient dérangés, les rapports de la tibiale postérieure avec les muscles voisins ; puis on disséquera les branches qu'elle fournit. Ce sont : 1° des *artères musculaires* de nombre variable pour quelques-uns des muscles de la loge postérieure ; 2° une *branche transversale* qui se détache de la tibiale postérieure près de la malléole interne et s'anastomose avec la péronière ; 3° des *rameaux calcanéens* dont l'un accompagne le nerf cutané plantaire.

**Artère péronière.** — Appliquée sur le muscle tibial postérieur, elle se dirige en bas et en dehors vers le péroné ; elle est accompagnée par le rameau que fournit le nerf tibial postérieur au long fléchisseur du gros orteil, dans lequel elle pénètre ; on ne la

suivra pas plus loin pour le moment, car il est préférable d'examiner le muscle avant de préparer l'artère.

**Nerf tibial postérieur.** — Il continue le sciatique poplité interne et se termine au niveau de l'espace compris entre la malléole interne et le calcanéum, en se divisant en nerf plantaire externe et en nerf plantaire interne. Dans ce trajet, il donne : 1° des *rameaux musculaires* au jambier postérieur, au fléchisseur commun des orteils et au fléchisseur propre du gros orteil ; 2° le *rameau cutané plantaire* qui naît du tronc du nerf près de son point de bifurcation ; on l'a déjà rencontré (v. p. 244).

**Muscles de la couche profonde.** — Le *muscle poplité* recouvre la face postérieure de l'articulation du genou et du tibia jusqu'au niveau de sa ligne oblique ; son tendon d'origine est contenu à l'intérieur de l'articulation, on ne pourra donc le voir que lorsque l'on disséquera celle-ci. Le *poplité* est recouvert par une *aponévrose épaisse* provenant de l'expansion fibreuse du demi-membraneux ; on cherchera à établir leur continuité.

Le *long fléchisseur propre du gros orteil* est appliqué sur les deux tiers inférieurs de la face postérieure du péroné ; au point où il se recourbe pour gagner la plante du pied, son tendon glisse dans une gouttière creusée sur la face postérieure de l'astragale.

Le *long fléchisseur commun des orteils* recouvre la face postérieure du tibia ; entre les muscles précédents, immédiatement en arrière du ligament interosseux, se trouve le *muscle tibial postérieur*.

On remarquera les changements qui surviennent dans les rapports du tibial postérieur et du long fléchisseur des orteils près de la malléole interne ;

il ne faut pas négliger non plus d'examiner la cloison fibreuse qui sépare le tibial postérieur des muscles fléchisseurs ; pour l'exposer d'une manière convenable, il est nécessaire de rétracter ceux-ci en dedans et en dehors ; cette cloison sert de surface d'origine aux muscles de la couche profonde.

**Artère péronière.** — On suivra maintenant cette artère dans l'épaisseur du long fléchisseur propre du gros orteil ; elle fournit des *branches musculaires* destinées aux muscles voisins, l'*artère nourricière du péroné*, et près de sa terminaison, une *branche transversale* s'anastomosant avec une branche semblable venue de la tibiale postérieure. A une petite distance au-dessus de l'articulation tibio-tarsienne, elle se divise en *péronière antérieure* et en *péronière postérieure*. La *péronière antérieure* traverse l'extrémité inférieure du ligament interosseux et gagne la loge antérieure, où on l'a déjà rencontrée ; la *postérieure* descend derrière la malléole externe, pour se terminer à la face externe du calcanéum en s'anastomosant avec la malléolaire externe, la dorsale du tarse et la péronière antérieure.

**Ligament annulaire interne.** — On examine d'abord ses points d'insertion ; il s'étend du calcanéum à la malléole interne, de manière à former un canal ostéo-fibreux que traversent les organes qui quittent la loge jambière postérieure pour gagner la plante du pied ; le bord inférieur de ce ligament se continue avec l'aponévrose plantaire et donne insertion à l'adducteur du gros orteil.

Les organes qui passent sous le ligament annulaire interne sont de dedans en dehors disposés dans l'ordre suivant :

1. Le tendon du tibial postérieur.
2. Le tendon du long fléchisseur commun des orteils.
3. Les vaisseaux tibiaux postérieurs.
4. Le nerf tibial postérieur.
5. Le tendon du long fléchisseur propre du gros orteil.

Ces tendons sont séparés les uns des autres, ainsi que des vaisseaux et du nerf, par des *cloisons*, qui partent de la face profonde du ligament pour se fixer aux lèvres de coulisses creusées sur les os de la région, tibia, astragale, calcanéum. Il suffit d'inciser dans la direction de l'un de ces tendons le ligament pour voir ces cloisons et la synoviale qui tapissent les gaines.

### Région de la plante du pied.

Les organes que le préparateur rencontrera dans cette région sont les suivants :

1. Le fascia superficialis avec les vaisseaux et les nerfs qui s'y ramifient.
2. L'aponévrose plantaire.
3. Les muscles de la couche superficielle :
  - { l'adducteur du gros orteil ;
  - { le court fléchisseur des orteils ;
  - { l'abducteur du petit orteil.
4. Les vaisseaux plantaires interne et externe.
5. Les nerfs plantaires interne et externe.
6. Les tendons du long fléchisseur propre du gros orteil et du long fléchisseur commun des orteils.
7. L'accessoire du fléchisseur et les lombricaux.
8. Le court fléchisseur du gros orteil et ses abducteurs, oblique et transverse.
9. Le court fléchisseur du petit orteil.
10. L'arcade plantaire et l'artère interosseuse plantaire du premier espace.
11. Les tendons du long péronier latéral et du tibial postérieur.
12. Les muscles interosseux.

Le membre doit être disposé de telle sorte que la face plantaire du pied soit tournée vers le préparateur ; un billot sera placé sous la face dorsale du cou-de-pied.

**Incisions.** — On en pratique deux : 1° une première antéro-postérieure s'étendant, le long de la ligne médiane de la plante, du talon à la racine du troisième orteil, et une seconde transversale, longeant le pli digito-plantaire.

**Fascia superficialis et nerfs cutanés.** — Lorsque l'on aura détaché les deux lambeaux de peau ainsi délimités, on découvrira le fascia superficialis qui est dense, résistant et présente un aspect lobulé ; il ressemble assez bien au fascia qui recouvre la tubérosité ischiatique. Des bandelettes fibreuses, qui s'y entrecroisent, divisent le tissu graisseux en lobules et se fixent, d'une part, à la peau et, d'autre part, à l'aponévrose plantaire.

On isolera maintenant le *nerf cutané plantaire* que l'on a déjà vu traverser le ligament annulaire interne ; il se distribue à la peau de la plante du pied dans le voisinage du talon. On détachera ensuite le fascia superficialis. Après l'avoir incisé le long de la ligne médiane, on le rabattra en dedans et en dehors ; près des bords interne et externe du pied, il est perforé par quelques artérioles et par quelques filets nerveux destinés à la peau.

Lorsque l'on arrivera au niveau de la tête des métatarsiens, il faudra procéder avec beaucoup de soin, de manière à ne léser ni les vaisseaux, ni les nerfs collatéraux des orteils, qui en ce point cessent d'être protégés par l'aponévrose plantaire. Les nerfs et les vaisseaux collatéraux externes du petit orteil et internes du gros orteil sont particulièrement exposés à être endommagés, car il traversent le fascia beaucoup plus en arrière que les autres.

**Aponévrose plantaire.** — Elle se compose de trois portions : une *portion externe*, une *interne* et une



*moyenne*; celle-ci, beaucoup plus épaisse que les deux portions latérales, en est séparée par deux gouttières étroites antéro-postérieures et présente la forme d'un triangle à sommet postérieur; de sa base partent *cinq languettes tendineuses*, que réunissent entre elles des fibres transversales; de cette disposition résulte la formation d'*arcades*, sous lesquelles passent les muscles lombicaux, les nerfs et les vaisseaux collatéraux des orteils; on examinera la façon dont ces languettes se fixent aux métatarsiens correspondants et aux articulations métatarso-phalangiennes. Les *portions latérales* forment une mince toile aponévrotique recouvrant les muscles sous-jacents; cependant en arrière, l'aponévrose plantaire externe présente à considérer une bande assez épaisse qui s'étend du calcanéum à l'apophyse styloïde du cinquième métatarsien.

Du point où la portion moyenne se continue avec les deux portions latérales, partent deux *cloisons intermusculaires*, qui s'engagent entre le court fléchisseur des orteils et l'adducteur du gros orteil d'une part, et entre le premier de ces muscles et l'abducteur du petit orteil, d'autre part, pour aller se fixer aux ligaments et aux os du tarse (1).

---

(1) Elles divisent la région plantaire en trois loges : une loge interne, une loge moyenne et une loge externe.

La *loge externe* contient l'abducteur, le court fléchisseur du petit orteil et le dernier interosseux plantaire.

La *loge interne* renferme l'adducteur du gros orteil, son court fléchisseur, les tendons de son long fléchisseur propre et du tibial postérieur.

Dans la *loge moyenne*, la plus considérable des trois, on rencontre successivement les muscles suivants : le court fléchisseur commun des orteils, l'accessoire du long fléchisseur commun, les lombicaux, les tendons du long fléchisseur commun et les abducteurs oblique et transverse du gros orteil, les deux premiers interosseux plantaires et le tendon du long péronier latéral; cette loge renferme, de plus, les vaisseaux et les nerfs plantaires.

(Note du traducteur.)

Pour voir ces cloisons, on fait à travers l'aponévrose plantaire moyenne une incision transversale, passant à environ deux centimètres et demi au devant de la tubérosité interne du calcanéum; on en pratique une seconde antéro-postérieure, s'étendant du milieu de la première jusqu'au niveau de la racine du troisième orteil; on détache ensuite les lambeaux de fascia du fléchisseur commun des orteils; ces cloisons seront alors exposées.

**Muscles et tendons de la plante du pied.** — Ils sont disposés sur quatre couches :

La 1 <sup>re</sup> couche renferme :	{ l'adducteur du gros orteil, le court fléchisseur commun des orteils, l'abducteur du petit orteil.
La 2 <sup>e</sup> couche contient :	{ les tendons du long fléchisseur commun, son muscle accessoire, les lombicaux, le tendon du long fléchisseur propre du gros orteil.
La 3 <sup>e</sup> couche présente :	{ le court fléchisseur du gros orteil, les abducteurs, oblique et transverse, du gros orteil. le court fléchisseur du petit orteil.
La 4 <sup>e</sup> couche renferme :	{ les muscles interosseux, le tendon du long péronier latéral, celui du tibial postérieur.

**Muscle de la couche superficielle. Vaisseaux et nerfs plantaires.** — On séparera des muscles sous-jacents, les portions latérales de l'aponévrose plantaire, les trois muscles de la couche superficielle se trouvent ainsi découverts, le *court fléchisseur des orteils* occupe la région plantaire moyenne, l'*abducteur du petit orteil* longe le bord externe du pied et l'*adducteur du gros orteil*, son bord interne. Dans l'intervalle compris entre l'adducteur du gros orteil et le court fléchisseur se trouvent le **nerf et l'artère plantaires internes**. On isolera le *nerf* et l'on dissè-

quera les *quatre branches* dans lesquelles il se divise. La première, qui est la plus longue, forme le *collatéral plantaire interne du gros orteil*, la deuxième, le *collatéral plantaire externe du gros orteil* et l'*interne du deuxième*, la troisième les *collatéraux plantaires externe du deuxième orteil* et *interne du troisième* et la quatrième, le *collatéral externe du troisième orteil* et l'*interne du quatrième*. La quatrième branche reçoit un filet anastomotique de la division superficielle du nerf plantaire externe. Pour suivre ces rameaux jusqu'à leur terminaison, il est nécessaire de détacher la peau des orteils ; on l'incisera le long de leur ligne médiane et l'on rabattra les lambeaux cutanés en dedans et en dehors.

La première branche du nerf plantaire interne donne un rameau au court fléchisseur du gros orteil, et la deuxième fournit un filet au premier muscle lombrical (1).

On écartera maintenant le court fléchisseur commun de l'adducteur du gros orteil et l'on suivra en arrière le nerf plantaire interne ; en même temps on recherchera les rameaux qu'il fournit à ces deux muscles.

L'*artère plantaire interne* accompagne le nerf de ce nom, c'est un petit vaisseau que l'on verra s'épuiser sur le côté interne du gros orteil.

On dissèque ensuite l'**artère et le nerf plantaires externes** ; ils sont situés entre les bords contigus du court fléchisseur commun et de l'abducteur du petit orteil, pendant une petite partie de leur trajet. Au niveau de l'extrémité postérieure du cinquième métatarsien, l'artère s'infléchit en dedans et passe sous

---

(1) La troisième donne aussi un filet au deuxième lombrical.

(Note du traducteur.)

les tendons des fléchisseurs communs des orteils. C'est en ce point que le nerf plantaire externe se divise en une *branche superficielle* et en une *branche profonde* ; cette dernière suit l'artère plantaire externe avec laquelle on l'examinera ultérieurement.

Pour le moment on isolera les rameaux donnés par *la superficielle*. Elle se divise en une branche externe qui forme le *collatéral plantaire externe du petit orteil*, et en une branche interne qui émet les *collatéraux plantaires interne du petit orteil et externe du quatrième*. La branche externe fournit de plus un rameau au court fléchisseur du petit orteil.

Dans la partie de son trajet actuellement exposée, l'artère donne des rameaux aux muscles et à la peau du voisinage.

**Préparation.** — On détache du calcanéum le court fléchisseur commun pour le rabattre en avant ; on sectionne également l'adducteur du gros orteil, au niveau de son origine à cet os et au ligament annulaire interne, puis on le renverse en dedans (1) ; l'origine des artères et des nerfs plantaires se trouvent exposées sans qu'il soit nécessaire de faire une longue dissection ; les artères représentent les branches terminales de la tibiale postérieure et les nerfs, celles du tibial postérieur ; ils naissent sous la voûte du calcanéum où ils sont recouverts par l'adducteur du gros orteil ; on peut suivre le nerf et l'artère plantaire externes jusqu'au point où on les a rencontrés en premier lieu. Dans cette partie de son trajet le nerf fournit un rameau à l'accessoire du

---

(1) Nous conseillons plutôt, après avoir coupé l'origine de l'adducteur du gros orteil au ligament annulaire interne, de scier, bas du calcanéum et d'arrière en avant, une mince tranche osseuse avec les origines des muscles de la couche superficielle. (Note du traducteur.)

court fléchisseur et un autre à l'abducteur du petit orteil ; ce dernier rameau s'en détache près du calcanéum, l'artère émet ici sa branche calcanéenne.

**Muscles et tendons de la deuxième couche.** — On coupe l'abducteur du petit orteil à son origine et on le rejette en avant. Les muscles et tendons de la 2<sup>e</sup> couche sont : le *tendon du long fléchisseur propre du gros orteil*, l'*accessoire du long fléchisseur*, les *lombricaux* et le *tendon du long fléchisseur commun*.

Le *tendon du long fléchisseur propre du gros orteil* glisse dans la gouttière creusée sur la face inférieure de la petite apophyse du calcanéum, s'incline légèrement en dedans et se porte vers le premier orteil ; le *tendon du long fléchisseur commun* se dirige au contraire en dehors pour gagner le milieu de la plante du pied, où il se divise en quatre tendons terminaux. Les tendons de ces deux muscles se croisent en X ; le tendon du long fléchisseur commun est plus superficiellement placé que celui du long fléchisseur propre et en reçoit une bandelette tendineuse assez forte.

L'*accessoire du long fléchisseur commun* naît par deux faisceaux qui embrassent le calcanéum et le ligament calnéo-cuboïdien inférieur ; il va s'insérer sur les tendons du long fléchisseur commun des orteils. Les *lombricaux*, au nombre de quatre, se détachent de l'angle de bifurcation du tendon fléchisseur, et vont se fixer sur le côté interne de l'extrémité postérieure de la première phalange et sur le tendon de l'extenseur correspondant.

**Gaines fibreuses des tendons fléchisseurs.** — Avant d'examiner le mode d'insertion des tendons fléchisseurs, on étudiera la façon dont sont constituées leurs

gaines fibreuses ; puis on les incisera longitudinalement, de manière à voir la synoviale qui les tapisse et la disposition des tendons à leur intérieur.

**Muscles de la troisième couche.** — Pour les exposer, on fait la préparation suivante : après avoir sectionné à leur origine les deux faisceaux de l'accessoire, on attire ce muscle en avant, en le faisant passer sous le nerf et sous l'artère plantaire externes. On divise ensuite les tendons du long fléchisseur commun et du long fléchisseur propre, au point où ils sortent des gouttières calcanéennes, et l'on coupe le rameau que donne à l'accessoire le nerf plantaire externe. Ces muscles et tendons peuvent être maintenant rabattus vers les orteils. En soulevant les lombricaux, on recherchera les rameaux que fournit la branche profonde du plantaire externe au deuxième, au troisième et au quatrième lombrical ; la branche du deuxième se recourbe au devant du muscle abducteur transverse du gros orteil. Enfin, on coupera à son point de naissance le nerf plantaire interne et on le rejettera de côté.

Les muscles de la troisième couche sont :

1° le *court fléchisseur du gros orteil*, qui est situé immédiatement en dehors de l'adducteur ;

2° l'*abducteur oblique du gros orteil*, qui suit un trajet très oblique et recouvre les muscles interosseux ; il longe le côté externe du court fléchisseur du gros orteil ;

3° l'*abducteur transverse du gros orteil*, qui est transversalement placé au-dessous de la tête des métatarsiens ; les deux abducteurs convergent l'un vers l'autre et se terminent par un tendon commun ;

4° le *court fléchisseur du petit orteil*, que l'on reconnaîtra à sa position ; il recouvre le cinquième métatarsien.

**Arcade plantaire et branche profonde du nerf plantaire externe.** — Pour les voir dans toute leur étendue, il est nécessaire de détacher à leur origine l'abducteur oblique ainsi que le court fléchisseur du gros orteil et de les rabattre en avant ; en soulevant l'abducteur oblique, il faut isoler le rameau qu'il reçoit de la branche profonde du nerf plantaire externe.

L'*arcade plantaire*, continuation de l'artère plantaire externe, s'étend de l'extrémité tarsienne du cinquième métatarsien à l'extrémité postérieure du premier espace interosseux ; elle est accompagnée par la *branche profonde du nerf plantaire externe*, laquelle se termine dans l'abducteur oblique du gros orteil et fournit, de plus, des rameaux à tous les interosseux, à l'abducteur transverse et aux trois lombricaux externes (Brooks) ; le rameau du deuxième lombrical contourne le bord antérieur de l'abducteur transverse. Le tableau suivant aidera l'élève à se rappeler la distribution des nerfs plantaires :

Branches cutanées		Branches musculaires pour :
Nerf plantaire interne	} collatéraux externes et internes du gros orteil, du deuxième et du troisième ; collatéral interne du quatrième.	1. Le court fléchisseur commun ; 2. l'adducteur du gros orteil ; 3. le court fléchisseur du gros orteil ; 4. le premier lombrical.
		1. L'accessoire du court fléchisseur ; 2. l'abducteur du petit orteil ; 3. le court fléchisseur du petit orteil ; 4. les trois derniers lombricaux ; 5. les abducteurs oblique et transverse du gros orteil ; 6. les interosseux.
Nerf plantaire externe	} collatéral externe du quatrième orteil ; collatéraux externe et interne du petit orteil.	

L'*arcade plantaire* se termine au niveau de l'extrémité postérieure du premier espace intermétatarsien en s'anastomosant avec la pédieuse. Elle fournit par sa concavité : 1° des branches très grêles pour les articulations tarso-métatarsiennes, et 2° d'autres ascendantes, les *perforantes postérieures*, qui traversent la partie postérieure des trois derniers espaces interosseux. De sa convexité partent les *interosseuses plantaires* au nombre de quatre ; la plus externe se porte sur le côté externe du petit orteil, dont elle constitue la *collatérale externe* ; les trois autres se divisent au niveau de l'extrémité antérieure de l'espace interosseux et fournissent la *collatérale plantaire interne de l'orteil qui est en dehors et l'externe de l'orteil qui est en dedans* ; avant de se diviser, elles donnent une *artère perforante antérieure*.

**Artère interosseuse plantaire du premier espace.**

— Elle part de la pédieuse au moment où elle va s'anastomoser avec l'arcade plantaire ; elle fournit un rameau qui longe le bord interne du gros orteil et les *collatérales plantaires externe du gros orteil et interne du deuxième*.

**Muscles de la quatrième couche.** — On ne peut les voir d'une manière convenable que si l'on divise, entre les métatarsiens, le *ligament transverse du métatarse*, qui réunit entre eux, du côté plantaire, les ligaments capsulaires de tous les métatarsiens ; les orteils pourront alors être écartés les uns des autres ; on détachera aussi le court fléchisseur du cinquième orteil.

Les *muscles interosseux plantaires*, au nombre de trois, s'attachent à la face interne des trois derniers métatarsiens pour aller s'insérer au côté externe de



la première phalange des trois orteils correspondants.

Les *quatre interosseux dorsaux* occupent les espaces interosseux ; ils doivent être examinés tant à la face dorsale qu'à la face plantaire du pied ; ils sont disposés de manière à écarter les trois orteils moyens d'un axe passant par le deuxième orteil.

Avant d'abandonner la plante du pied, on examinera soigneusement le mode d'insertion des **tendons du tibial postérieur et du long péronier latéral**.

Le *tendon du tibial postérieur* ne s'insère pas seulement au scaphoïde, mais il envoie aussi des expansions aux trois cunéiformes et aux trois métatarsiens moyens.

Le *tendon du long péronier latéral* croise obliquement la plante du pied, en glissant à la face inférieure du cuboïde, dans une gaine tendineuse formée par le grand ligament calcanéo-cuboïdien ; cette gaine est tapissée d'une synoviale.

Enfin, on reséquera à la scie l'extrémité postérieure du premier métatarsien, de manière à exposer l'*anastomose de la pédieuse avec la plantaire externe*.

---

## TROISIÈME PARTIE.

### DE L'ABDOMEN.

**L**e cadavre commence par être placé, sur la table de travail, dans une position semblable à celle requise pour pratiquer la taille périnéale. (V. pl. III, p. 263.)

On dispose le sujet de la manière suivante : après avoir fait, avec une double corde, un nœud coulant autour des poignets, on les abaisse en même temps que l'on relève les pieds, de façon à appliquer la paume de la main sur le côté externe de leur face dorsale ; on la maintient dans cette position en faisant un ou deux tours de corde autour du cou-de-pied. On attire ensuite le cadavre vers le bord de la table jusqu'à ce que le siège le dépasse quelque peu et l'on place un billot sous le bassin. On attache alors les cordes aux pieds de la table, en ayant soin d'écarter suffisamment l'un de l'autre les deux membres inférieurs ; puis on fait passer une corde derrière la nuque et sous les genoux et on la noue de manière à fléchir complètement les jambes sur l'abdomen.

Le cadavre ne peut rester que deux jours dans cette position ; ce temps sera consacré à la dissection du périnée ; l'élève doit donc travailler très-assidûment, s'il veut examiner complètement cette région. La position actuelle du sujet empêchant toute dissection autre que celle du périnée, il est de toute nécessité que le cadavre soit retourné le troisième jour.

## Périnée de l'homme. (1)

Avant d'en commencer la préparation, on passe un cathéter dans le canal de l'urèthre, et, après avoir modérément distendu le rectum avec de l'étoffe, on ferme l'orifice anal par quelques points de suture. Ensuite, à l'aide d'un bout de fil, on fixe la partie déclive des bourses au prépuce, et celui-ci à la sonde, que l'on attache à la corde passée sous les genoux.

**Limites du périnée.** — On donne le nom de périnée aux différents plans de parties molles qui forment le plancher du bassin et ferment en bas la cavité pelvienne. Ses limites sont celles du détroit inférieur ; il est donc circonscrit *en avant* par la symphyse pubienne ; *en arrière*, par le coxyx ; *latéralement* et d'avant en arrière, par les branches descendante du pubis et ascendante de l'ischion, par la tubérosité ischiatique et par le grand ligament sacro-sciatique. La forme du périnée est assez bien celle d'un losange, que l'on divise plus où moins arbitrairement en deux triangles, par une ligne qui réunit les deux tubérosités ischiatiques, ligne biischiatique, en passant au-devant de l'anus. Le triangle placé en avant de cette ligne est le *triangle uréthral* ou *génito-urinaire*, ainsi dénommé parce que l'organe le plus important qu'il renferme est l'urèthre ; pour la même raison le triangle postérieur s'appelle *triangle anal*.

**Incisions.** — On en pratique deux : une première transversale, le long de la ligne biischiatique ; une

(1) La description qui va suivre diffère quelque peu du texte anglais ; nous avons été obligé de faire à celui-ci quelques modifications, pour l'adapter à notre enseignement classique. (Note du traducteur.)

deuxième antéro-postérieure, coupant la première à angle droit et s'étendant de la partie antérieure des bourses jusque sur la face postérieure du coxyx ; au niveau de l'orifice anal elle se bifurquera, de manière à contourner l'anus. (V. pl. III.)

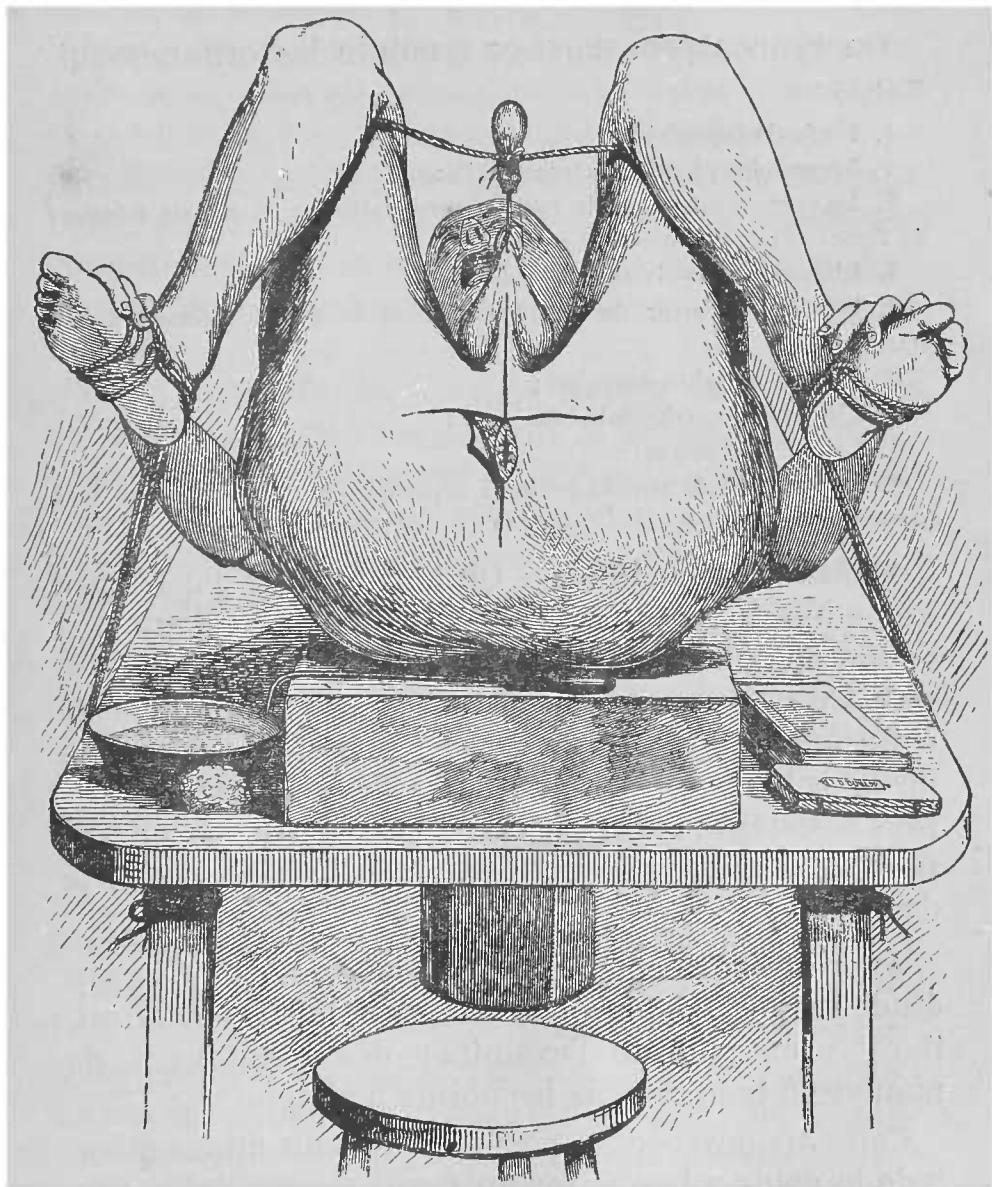


PLANCHE III.

On disséquera les quatre lambeaux ainsi délimités, le fascia superficialis et le sphincter externe de l'anus se trouveront alors exposés.

### Triangle anal.

On rencontrera dans ce triangle les organes suivants :

1. Le fascia superficialis ;
2. Le muscle sphincter externe de l'anus ;
3. La portion inférieure du rectum, recouverte par le muscle releveur de l'anus et par l'aponévrose anale ;
4. L'aponévrose pelvienne latérale ;
5. Le bord inférieur du grand fessier et le grand ligament sacro-sciatique ;
6. Le muscle ischio-coxygien ;
7. L'artère hémorroïdale inférieure ;
8. Le nerf cutané anal ;
9. Une portion du rameau périnéal superficiel, de l'artère et du nerf honteux internes.

**Fascia superficialis.** — On l'examinera dans toute l'étendue du périnée. En arrière, près de l'anus, il renferme dans ses mailles, une assez grande quantité de tissu graisseux, qui se continue vers le haut avec celui qui remplit la fosse ischio-rectale ; au niveau de la tubérosité ischiatique, il devient plus dense, plus résistant ; en avant, il est beaucoup plus mince, presque dépourvu de graisse, et se continue avec le dartos.

**Aponévrose périnéale superficielle.** — Quoique son étude ressortisse plutôt à celle du triangle urétral, il est préférable de l'examiner dès maintenant, de manière à bien en voir les points d'attache.

Cette aponévrose est parfois tellement mince qu'on a de la peine à la séparer du fascia superficialis. Elle naît de chaque côté, à la lèvre externe de la branche

ascendante de l'ischion et descendante du pubis ; en arrière, elle se réfléchit au niveau du bord postérieur du muscle transverse superficiel et se continue avec l'aponévrose périnéale moyenne ; en avant, elle se prolonge sur la verge qu'elle entoure jusqu'au niveau de la racine du gland.

Elle contribue à former une loge, la *loge périnéale inférieure*, dont elle représente la paroi inférieure ; la paroi supérieure de cette loge est constituée par l'aponévrose périnéale moyenne ; les parois latérales, par la partie des branches ischio-pubiennes comprise entre les insertions de ces deux aponévroses, qui, par leur fusion, ferment la loge en arrière.

Cette loge contient l'artère, le nerf et les muscles périnéaux superficiels, le pénis et la portion terminale de la honteuse interne. Elle est en partie subdivisée en deux portions symétriques par une cloison médiane, antéro-postérieure, qui n'est bien développée que dans la partie postérieure de la loge.

On peut se rendre compte d'une partie de ces points en insufflant ou bien en disséquant la loge.

Pour l'insuffler, on fait dans l'aponévrose superficielle une petite boutonnière ; dans ce but, on incise le fascia dans la partie postérieure de la loge, un peu en dehors de la ligne médiane, mais parallèlement à celle-ci, jusqu'à ce que les faisceaux des muscles sous-jacents deviennent apparents.

Ensuite, on introduit dans la boutonnière le bec d'un petit soufflet, autour duquel on fixe l'aponévrose par une ligature ; puis on procède à l'insufflation de la loge. On remarquera que l'air insufflé n'en distend d'abord qu'une des moitiés, pour cheminer ensuite d'arrière en avant et gagner l'autre moitié, lorsqu'il arrive au niveau du scrotum, c'est-

à-dire au point où la cloison est incomplète ; la poche étant distendue, on peut voir quelles sont les insertions de l'aponévrose superficielle. L'air ne peut se porter en arrière en raison de la fusion des aponévroses superficielle et moyenne ; il ne peut non plus gagner la face latérale des cuisses à cause des attaches de l'aponévrose superficielle à la branche ischio-pubienne ; mais si on continue l'insufflation, après avoir passé sous le dartos, il progressera vers la paroi abdominale, le long du cordon spermatique. Cette expérience donne une idée du trajet que peut suivre l'urine lorsque ce liquide s'infiltré à la suite d'une rupture de l'urèthre.

On peut maintenant examiner par la dissection les points d'attache de l'aponévrose périnéale superficielle ; dans ce but, on fait à travers celle-ci et de chaque côté de la ligne médiane, une incision depuis la racine des bourses jusqu'à la tubérosité ischiatique, de manière à dessiner un lambeau moyen en forme de V et deux lambeaux latéraux ; en détachant et en rabattant en arrière la portion moyenne, on verra la cloison antéro-postérieure et la continuité des deux aponévroses, au niveau du bord postérieur du muscle transverse superficiel ; en rejetant de côté les deux lambeaux latéraux, on s'assurera qu'ils sont fixés à la branche ischio-pubienne de chaque côté. Lors de cette dissection, il faut éviter avec grand soin de ne léser ni les *vaisseaux*, ni les *nerfs périméaux superficiels*, que l'on est exposé à rabattre avec l'aponévrose.

On pourra procéder maintenant à l'examen du muscle *sphincter externe de l'anus*.

**Fosse ischio-rectale.** — Le rectum est loin d'occuper toute la portion postéro-inférieure de la cavité pelvienne ; sur ses côtés, existe une excavation qui

est la *fosse ischio-rectale*, laquelle affecte la forme d'un coin à tranchant supérieur et à base inférieure, tournée vers les téguments.

**Parois.** — Quoique cette excavation porte le nom de fosse ischio-rectale, ni le rectum, ni l'ischion n'entrent directement dans la formation de ses parois. En effet, appliqué sur la face interne de l'ischion se trouve le muscle obturateur interne,

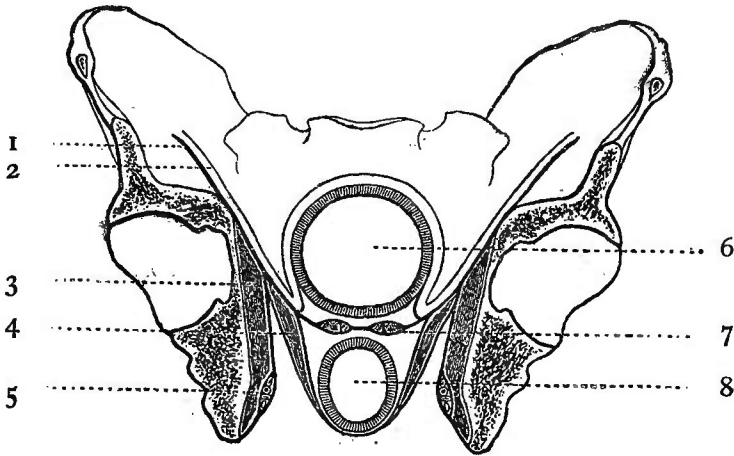


FIG. XVI.

REPRÉSENTATION SCHÉMATIQUE DE LA FOSSE ISCHIO-RECTALE.  
COUPE VERTICALE.

- |                                     |   |
|-------------------------------------|---|
| 1. Fascia-iliaca.                   | 6. Vessie.                              |
| 2. Péritoine.                       | 7. Vésicule séminale et canal déférent. |
| 3. M. obturateur interne.           | 8. Rectum.                              |
| 4. M. releveur de l'anus.           |   |
| 5. Artère et nerf honteux internes. |   |

tapissé par l'aponévrose pelvienne latérale; ce muscle forme la *paroi externe* de la fosse. Le releveur de l'anus, dont la face externe est recouverte par l'aponévrose anale, constitue la *paroi interne* du creux ainsi que le montre la figure XVI. En avant l'excavation est circonscrite par le muscle transverse superficiel et par le bord postérieur de l'aponévrose



périnéale moyenne ; en arrière par le bord inférieur du grand fessier, par le grand ligament sacro-sciatique et par le muscle ischio-coxygien.

**Organes contenus dans la fosse ischio-rectale. —**

Elle est principalement remplie par de la graisse dans laquelle cheminent des vaisseaux et des nerfs. Pour découvrir ceux-ci, on commencera par exposer le bord inférieur du grand fessier ; on incisera dans ce but l'aponévrose qui le recouvre, suivant une ligne s'étendant de la face externe de la tubérosité ischiatique à la face postérieure du coxyx, jusqu'à ce que les faisceaux du muscle soient mis à nu. Quelques artérioles et rameaux nerveux contournent son bord inférieur pour se ramifier à sa face externe. Les artérioles sont fournies par *l'hémorrhoidale inférieure* ou par *l'ischiatique*, les rameaux nerveux par le *petit sciatique* ; ils sont destinés à la peau de la partie inférieure de la région fessière. Quand on les aura trouvés, on nettoiera le bord inférieur du grand fessier et l'on préparera la fosse ischio-rectale.

Le sujet est-il obèse, on peut sans danger enlever, d'une fois et par transfixion, toute la graisse qui se trouve au-dessous d'un plan, passant par le bord inférieur du grand fessier et par la face cutanée du sphincter externe de l'anus ; ensuite on isolera par petits fragments le tissu adipeux qui comble la fosse et l'on recherchera *l'artère hémorrhoidale inférieure* et le *nerf cutané anal*.

Les branches de *l'artère hémorrhoidale inférieure*, au nombre de trois ou quatre, croisent le creux de dehors en dedans ; elles se distribuent à la partie inférieure du rectum, aux muscles en rapport avec cet organe et à la peau qui entoure l'anus.

Les *rameaux du cutané anal* ont la même direc-

tion et la même destination ; quelques-uns d'entre eux se dirigent en avant pour s'anastomoser avec des filets du nerf périnéal superficiel.

Quand ces nerfs et vaisseaux auront été isolés, on nettoiera parfaitement la fosse ischio-rectale avec le manche d'un scalpel, de manière à en exposer les parois ; si l'on introduit alors le doigt dans le creux et qu'on le pousse vers le haut, on verra que la fosse est hermétiquement close à son sommet et que le doigt ne peut passer dans l'excavation pelvienne, par suite de l'union des aponévroses du releveur et de l'obturateur interne, ainsi que par suite de l'insertion du releveur à l'arcade fibreuse que présente l'aponévrose pelvienne latérale.

L'artère et le *nerf honteux internes* sont aussi contenus dans le creux ischio-rectal. Pour ne pas endommager l'aponévrose pelvienne latérale, on se contentera de s'assurer de leur présence par le toucher ; en promenant le doigt sur la face interne de l'obturateur interne, on reconnaîtra ces deux organes ; ils sont situés à une distance d'environ quatre centimètres au-dessus du bord inférieur de la tubérosité ischiatique et appliqués contre le muscle par un dédoublement de son aponévrose.

### Triangle urétral.

On a déjà disséqué dans ce triangle l'aponévrose périnéale superficielle ; les organes que l'on doit examiner maintenant sont :

1. Les nerfs et vaisseaux périnéaux superficiels ;
2. La branche génitale du petit sciatique ;
3. Les racines des corps caverneux et le bulbe de l'urèthre ;
4. Les muscles périnéaux superficiels : 

{	le transverse superficiel
	le bulbo-caverneux ;
	l'ischio-caverneux ;

5. L'aponévrose périnéale moyenne ;
6. L'artère et le nerf honteux internes, ainsi que les branches qui en partent ;
7. Le muscle transverse profond ;
8. Les glandes de Cowper ;
9. La portion membraneuse de l'urèthre ;
10. Les muscles de la troisième couche : 

}	le muscle de Wilson ;
	le releveur de l'anus ;
	l'ischio-coxygien ;
11. Le sommet de la prostate.

**Nerfs et vaisseaux périnéaux superficiels.** — On recherchera en premier lieu l'*artère périnéale superficielle* qui, après avoir croisé le muscle transverse superficiel du périnée, chemine d'arrière en avant dans l'interstice compris entre le bulbo-caverneux et l'ischio-caverneux, pour aller se perdre dans la peau des bourses. Dans ce trajet, elle fournit des rameaux aux muscles de la couche superficielle et une petite branche transversale qui se porte vers la ligne médiane en longeant la face cutanée du transverse.

Les *nerfs cutanés* sont au nombre de trois, dont deux sont fournis par la branche périnéale du nerf honteux interne; ce sont :

1° Le *rameau périnéal externe*, qui marche d'arrière en avant dans l'angle de séparation du périnée et de la face interne de la cuisse; il se termine dans le scrotum ;

2° Le *rameau périnéal superficiel*, qui se porte obliquement en avant et en dedans pour aller se perdre dans la peau des bourses ;

3° La *branche génitale du petit sciatique*; on la recherchera au point où elle traverse l'aponévrose superficielle, près de son insertion à la branche ischio-pubienne, pour gagner la loge périnéale inférieure; elle est située un peu en dehors des deux précédents, mais moins profondément qu'eux; quand

on l'aura trouvée, on la préparera dans toute son étendue ; elle peut être suivie jusqu'au niveau du scrotum.

On sectionne maintenant, à leur terminaison, les nerfs et vaisseaux périnéaux superficiels, pour les rejeter de côté, et l'on procède à la dissection des muscles de la couche superficielle.

**Muscles de la couche superficielle.** — Si avec le manche du scalpel, on enlève, au niveau de la symphyse pubienne, le tissu conjonctif qui entoure le pénis, on verra qu'il se compose de trois parties, dont deux latérales et supérieures sont les *corps caverneux* qui, par leur adossement, forment une gouttière, située à leur face inférieure, dans laquelle se trouve placé le *corps spongieux*.

En arrière de la symphyse, ces trois parties se séparent : les deux corps caverneux, devenus les *racines des corps caverneux*, descendent le long des branches inférieures du pubis, auxquelles ils s'insèrent ; le corps spongieux se prolonge en arrière, le long de la ligne médiane, du triangle urétral, jusqu'à une petite distance au devant de l'anus ; en ce point, il présente un renflement qui est le *bulbe de l'urèthre*.

Dans le triangle urétral, ces trois portions de l'appareil érectile sont placées à la face inférieure de l'aponévrose périnéale moyenne, feuillet aponévrotique, de forme triangulaire, qui remplit l'espace sous-pubien ; les muscles de la couche superficielle sont en rapport intime avec elles : ainsi, les *muscles ischio-caverneux* recouvrent les racines des corps caverneux, sur lesquels ils se moulent ; le *muscle bulbo-caverneux*, qui présente un aspect penniforme, entoure le bulbe urétral et une partie du corps

spongieux ; quant au *transverse superficiel*, il s'étend de la tubérosité ischiatique à la partie moyenne de l'espace compris entre le rectum et le bulbe de l'urèthre.

Les muscles de couche superficielle sont disposés entre eux de façon à circonscrire un triangle, le *triangle ischio-bulbaire*. L'aire de ce triangle est occupée par l'*aponévrose périnéale moyenne*, dont on reconnaîtra la présence en introduisant le doigt dans le triangle et en le poussant vers le haut.

Le **rameau profond de la branche périnéale** du nerf honteux interne parcourt l'intervalle que laissent entre eux le bulbe et les racines des corps caverneux, et se termine par des branches destinées aux muscles de la couche superficielle ; il fournit un filet qui traverse le bulbe pour se distribuer au corps spongieux et à la muqueuse de l'urèthre ; d'autres filaments perforent l'aponévrose périnéale moyenne pour se perdre dans le muscle transverse profond.

**Aponévrose périnéale moyenne.** — Après avoir détaché avec soin les muscles superficiels du périnée, on examine la façon dont sont disposées, en arrière de la symphyse pubienne, les trois portions constitutives de l'appareil érectile ; puis on sépare de la branche inférieure du pubis les racines des corps caverneux, mais avec précaution pour ne pas endommager l'aponévrose périnéale moyenne au point où elle se fixe à la lèvre interne de l'arcade pubienne ; il faut aussi éviter de léser la honteuse interne et la branche péniennne du nerf honteux interne.

L'aponévrose présente plusieurs orifices par lesquels passent différents organes. L'orifice destiné au canal de l'urèthre est placé sur la ligne médiane, à deux centimètres en-dessous de la symphyse pu-

bienne ; entre celle-ci et l'ouverture que traverse l'urèthre, se trouve celui de la veine dorsale de la verge. L'artère honteuse interne et le nerf dorsal du pénis perforent l'aponévrose près de son bord latéral et sur le même plan que la veine dorsale.

L'aponévrose moyenne se compose d'un *feuillet inférieur* et d'un *feuillet supérieur* (1), qui circonscrivent une sorte de loge dans laquelle sont situés :

1. La portion terminale de la région membraneuse de l'urèthre ;
2. La veine dorsale du pénis ;
3. Le muscle transverse profond ;
4. Les glandes de Cowper ;
5. Le nerf et les vaisseaux honteux internes, ainsi que l'artère bulbeuse.

Pour exposer ces organes, on détachera, d'un côté seulement, le feuillet inférieur de l'aponévrose périnéale moyenne et on le rabattra vers le bulbe ; de l'autre côté, on le laissera intact, pour qu'il puisse servir ultérieurement de point de repère lors de la dissection des organes du bassin.

**Portion membraneuse de l'urèthre.** — D'après ses rapports, l'urèthre se divise en trois portions qui, d'arrière en avant, sont : la portion prostatique, la portion membraneuse et la portion spongieuse.

La première est enveloppée par la prostate et placée en arrière de l'aponévrose périnéale moyenne;

---

(1) Il serait préférable, ainsi que le conseille M. Sappey, de donner au feuillet inférieur de l'aponévrose moyenne simplement le nom d'*aponévrose moyenne*, à son feuillet supérieur, celui d'*aponévrose périnéale supérieure*, et à l'aponévrose périnéale supérieure des auteurs, celui d'*aponévrose pélvienne supérieure*.

Sous le nom d'aponévrose moyenne, ou ligament de Carcassonne, on a compris des organes très-différents, non seulement les deux feuillets de cette aponévrose, mais aussi le muscle qui les sépare. En réalité, il s'agit de deux aponévroses distinctes circonscrivant entre elles une loge, qu'il serait juste d'appeler *loge périnéale moyenne*, et dans laquelle sont placés plusieurs organes.

(Note du traducteur.)

la seconde est en partie comprise entre les deux feuillets de cette membrane, et la troisième au devant d'elle.

**Muscle transverse profond.** — Il est membraneux et présente la forme d'un triangle tronqué, s'étendant de la portion membraneuse à la symphyse et à la branche ischio-pubienne auxquelles il s'insère.

**Glandes de Cowper.** — Elles sont au nombre de deux et placées de chaque côté de la ligne médiane, entre la saillie du bulbe et la portion membraneuse, dans l'épaisseur du transverse profond. De chacune de ces glandes se détache un petit conduit excréteur qui vient s'ouvrir, après un trajet de 0<sup>m</sup>03, sur la paroi inférieure de la partie spongieuse.

**Artère honteuse interne.** — On ne peut en examiner que la troisième portion, c'est-à-dire la *portion périnéale*. Après avoir traversé la petite échancre sciatique, l'artère est d'abord profondément située, avec le nerf honteux interne qui longe son côté inférieur, dans un dédoublement de l'aponévrose pelvienne latérale; au niveau de la base du triangle urétral, elle s'insinue entre les deux feuillets de l'aponévrose périnéale moyenne et se porte en avant, le long de la lèvre interne de l'arcade pubienne, jusqu'à une petite distance de la symphyse; en ce point, elle traverse le ligament de Carcassonne et se divise en *artère caverneuse* et en *artère dorsale de la verge*.

**Branches collatérales.** — On a déjà rencontré deux de ses branches, l'*hémorrhoidale inférieure* et la *périnéale superficielle*; elle donne de plus l'*artère bulbeuse*, qui s'en détache un peu au-dessus de la base de l'aponévrose moyenne et pénètre dans l'épaisseur du bulbe.

L'*artère caverneuse* traverse obliquement la face interne de la racine du corps caverneux, auquel elle se distribue; l'*artère dorsale de la verge*, continuation de la honteuse interne par sa direction, longe la face supérieure du corps caverneux jusqu'à la base du gland.

**Nerf honteux interne.** — Il présente les mêmes rapports que l'artère; au niveau de la branche ascendante de l'ischion, il se divise en deux branches, une *branche inférieure* ou *périnéale* et une *branche supérieure* ou *dorsale de la verge*.

Les rameaux fournis par la périnéale ont été examinés; ce sont: le rameau périnéal externe, le superficiel et le profond.

La *branche dorsale de la verge* accompagne l'artère de ce nom le long de la partie médiane de la face supérieure du pénis. On l'examinera, ainsi que l'artère, ultérieurement, lors de la dissection du pénis.

**Muscles de la troisième couche.** — On enlève maintenant les organes contenus dans l'aponévrose moyenne ainsi que le feuillet supérieur de cette même aponévrose, de manière à exposer la troisième couche musculaire formée du *muscle de Wilson* en avant, du *releveur de l'anus* dans la plus grande partie de son étendue et de l'*ischio-coxygien* en arrière; en même temps, la *loge prostatique* se trouve ouverte par sa paroi inférieure, constituée par le feuillet supérieur de l'aponévrose moyenne, et l'on peut voir le sommet de la *prostate*, de même qu'une partie de sa face postéro-inférieure.

Pour le moment, on ne poussera pas plus loin la dissection de ces organes; il est préférable de les préparer ultérieurement, avec ceux du petit bassin.



Si l'on récapitule les couches que l'on a rencontrées lors de la dissection du périnée, on remarquera que le plancher du bassin est composé de plans aponévrotiques et musculaires qui alternent entre eux et sont de la superficie vers la profondeur :

1. Le fascia superficialis et l'aponévrose périnéale superficielle.
2. Les *muscles de la couche superficielle*.
3. Le feuillet inférieur de l'aponévrose périnéale moyenne ou, plus exactement, l'aponévrose périnéale moyenne.
4. Le *muscle transverse profond* qui forme une deuxième couche musculaire.
5. Le feuillet supérieur de l'aponévrose moyenne, qui mérite plutôt le nom d'aponévrose périnéale supérieure.
6. Les *muscles de la troisième couche*.
7. Au-dessus de cette couche se trouve tendue l'aponévrose pelvienne supérieure, appelée à tort aponévrose périnéale supérieure. Cette aponévrose est elle-même recouverte par le tissu graisseux sous-péritonéal et par le péritoine.

### Périnée de la femme (1).

Les limites du périnée sont les mêmes dans les deux sexes ; toutefois, le périnée de la femme est un peu plus étendu que celui de l'homme. Une ligne, réunissant entre elles les deux tubérosités ischiatiques, le divise en une région antérieure ou *vaginale* et en une région postérieure ou *anale*.

**Organes génitaux externes.** — C'est par eux que l'on commencera l'étude du périnée ; ils se composent du *mont de Vénus*, des *grandes* et des *petites lèvres*, du *clitoris* et de son *capuchon*, du *méat urinaire*, de l'*hymen* ou des *caroncules myrtiformes* et du *vestibule du vagin*.

---

(1) Pour éviter des répétitions inutiles, nous ne signalerons que les caractères propres au périnée de la femme ; l'élève consultera le chapitre précédent, de manière à compléter ce qui manque dans notre description.

**Incisions.** — L'examen des organes génitaux externes terminé, on pratique deux incisions : une première transversale allant d'une tubérosité ischiatique à l'autre, et une seconde s'étendant de la commissure antérieure de la vulve jusque sur la face postérieure du coxyx ; au niveau des organes génitaux externes et de l'anوس, on la bifurquera de manière à circonscrire ceux-ci par deux incisions curvilignes.

Quatre lambeaux de peau se trouvent ainsi délimités ; les deux antérieurs seront rabattus en avant et en dehors, les deux postérieurs en arrière et en dehors.

**Fascia superficialis.** — Il offre les mêmes caractères que chez l'homme, surtout dans le triangle anal ; dans le triangle vaginal, il diffère quelque peu par suite de la présence de la vulve.

**Aponévrose périnéale superficielle.** — Ses points d'insertion sont identiques dans les deux sexes. Chez la femme, la loge périnéale inférieure est nettement divisée en deux loges secondaires à cause de l'interposition de l'orifice vulvaire.

### **Triangle anal.**

Il est en tous points semblable à celui de l'homme ; aussi la façon de le disséquer ne s'écarte-t-elle en rien de celle indiquée page 264.

### **Triangle vaginal.**

**Nerfs et vaisseaux périnéaux superficiels.** — L'artère périnéale superficielle, les rameaux périnéaux, superficiel et externe du nerf honteux interne, ainsi que la branche génitale du petit sciatique, sont plus

petits que chez l'homme, tout en présentant les mêmes rapports ; ils se terminent dans la peau des grandes lèvres. (V p. 270.)

**Muscles superficiels du périnée.** — Avant de préparer ces muscles, on sectionnera, à leur terminaison, les nerfs et vaisseaux périnéaux superficiels, pour les rejeter ensuite de côté.

Les muscles périnéaux superficiels sont : 1° le transverse superficiel du périnée ; 2° l'ischio-caverneux, et 3° le constricteur du vagin.

Le *transverse superficiel* offre une disposition semblable dans les deux sexes.

L'*ischio-caverneux* présente chez la femme les mêmes rapports que chez l'homme ; il embrasse la racine correspondante du clitoris.

Le *constricteur du vagin* est l'homologue du bulbo-caverneux ; il se compose de deux faisceaux appliqués sur chacune des moitiés du bulbe du vagin, lequel correspond au bulbe de l'urèthre chez l'homme. En arrière, ces faisceaux semblent s'entrecroiser avec la moitié opposée du sphincter externe de l'anus ; en avant, ils se réunissent pour s'insérer sur le corps du clitoris.

Les trois muscles périnéaux superficiels circonscrivent, comme chez l'homme, un triangle, le *triangle ischio-bulbaire*, dont l'aire est occupée par l'aponévrose périnéale moyenne.

L'étude des muscles terminée, on séparera avec soin le constricteur du bulbe du vagin et l'ischio-caverneux des racines du clitoris ; on renversera également en dehors le transverse du périnée.

**Bulbe du vagin.** — Il se compose de deux moitiés symétriques situées de chaque côté du vestibule. Leurs extrémités antérieures, minces et allongées,

se continuent, par leur réunion, sous forme d'une petite traînée veineuse jusqu'au gland du clitoris.

**Clitoris.** — Les *racines du clitoris* ont déjà été exposées ensuite de l'enlèvement des muscles ischio-caverneux; elles naissent des bords de l'arcade pubienne. Pour découvrir le *corps du clitoris*, situé au fond de la moitié supérieure de la vulve, il faut détacher la muqueuse qui le recouvre et le tissu conjonctif qui l'entoure, en évitant d'endommager l'artère et le nerf qui lui sont destinés, ainsi que son ligament suspenseur.

**Aponévrose périnéale moyenne.** — On sépare maintenant de l'arcade pubienne les racines du clitoris, avec grand soin, de manière à ne léser ni l'artère, ni le nerf dorsaux du clitoris, et à respecter les artères caverneuses.

Les points d'insertion de l'aponévrose moyenne sont les mêmes dans les deux sexes : chez la femme, cette aponévrose est plus étendue et plus mince que chez l'homme. Elle est traversée de haut en bas par la veine dorsale du clitoris, par l'urèthre et par le vagin; l'artère et le nerf dorsaux du clitoris la perforent un peu en dehors de l'orifice par lequel passe la veine.

L'aponévrose présente, comme chez l'homme, à considérer deux feuillets, entre lesquels sont situés une partie de l'urèthre et du vagin, le muscle transverse profond, la veine dorsale du clitoris, les vaisseaux honteux internes et l'artère bulbeuse, la branche clitoridienne et les glandes de Bartholin.

Pour exposer ces organes, on détachera d'un côté le feuillet inférieur de l'aponévrose périnéale moyenne, puis on le rabattra en dedans.

**Urèthre.** — L'urèthre de la femme est un canal

assez court, s'étendant du col de la vessie jusqu'à la vulve, où il s'ouvre un peu en arrière du gland du clitoris ; il est soudé dans la plus grande partie de son étendue à la paroi antérieure du vagin.

**Muscle transverse profond.** — C'est le moins développé de tous les muscles de la région périnéale ; il se fixe en dehors à la branche ischio-pubienne et va s'insérer au bulbe du vagin.

**Vagin.** — Il est préférable d'en différer l'étude et de l'examiner en même temps que les organes pelviens.

**Glandes de Bartholin.** — Ce sont deux petits organes glandulaires, du volume d'une amande, situés de chaque côté de l'entrée du vagin, en arrière et au-dessus de l'extrémité postérieure du bulbe.

Le conduit excréteur, qui a environ 15 millimètres de longueur, s'ouvre à la surface de la muqueuse vulvaire, immédiatement en avant de l'hymen ou des caroncules myrtiformes.

**Le nerf et les vaisseaux honteux internes** présentent la même disposition que chez l'homme, mais ils sont plus petits.

L'*artère bulbeuse* se termine dans le bulbe du vagin, qui est l'homologue du bulbe de l'urèthre. Quant aux deux branches terminales de la honteuse interne, l'*artère caverneuse* se rend aux racines du clitoris, et la *dorsale de la verge* est remplacée par la dorsale du clitoris.

Le *nerf honteux interne* présente une distribution analogue à celle que l'on rencontre chez l'homme.

## Paroi antéro-latérale de l'abdomen.

La dissection du périnée terminée, le cadavre sera couché sur le ventre pendant quatre jours, pour être ensuite retourné; ce n'est qu'alors que la préparation de l'abdomen sera continuée. On commencera par l'examen de la paroi abdominale antéro-latérale.

Lors de sa dissection, on rencontrera les organes suivants :

1. Le fascia superficialis ;
2. Les nerfs et vaisseaux cutanés ;
3. Les muscles grand et petit obliques ;
4. Les six derniers nerfs intercostaux avec les artères qui les accompagnent ;
5. Les nerfs grand et petit abdomino-génitaux ;
6. Le muscle transverse ;
7. Le grand droit et le pyramidal, ainsi que la gaine du grand droit ;
8. Le fascia transversalis ;
9. Les artères épigastrique et circonflexe iliaque, ainsi que les deux branches terminales de la mammaire interne ;
10. Le cordon spermatique ;
11. Le canal inguinal ;
12. Le tissu adipeux sous-péritonéal ;
13. Le feuillet pariétal du péritoine.

**Incisions.** — On en pratique trois : une première allant de la pointe de l'appendice xiphoïde à la symphyse pubienne ; une deuxième qui part de l'extrémité supérieure de la première et qui s'étend, en contournant transversalement le thorax, aussi loin que possible en arrière et en dehors ; enfin, une troisième se dirigeant, le long du ligament de Poupart, de la symphyse pubienne à l'épine iliaque antéro-supérieure, puis en arrière en suivant la crête iliaque. (V. pl. II, p. 31.)

La dépression de la paroi abdominale en rend la dissection assez difficile ; pour la faciliter, on distendra l'abdomen en y insufflant de l'air. Dans

ce but, on incise l'ombilic d'outre en outre, et à travers les lèvres de l'incision, on fait passer un morceau de ficelle destiné à la fermer, à la façon des cordons d'une bourse; on introduit ensuite dans l'ouverture le bec d'un soufflet et l'on procède à l'insufflation de l'abdomen. Lorsque celui-ci est suffisamment distendu, on noue solidement les deux bouts de la ficelle, en même temps que l'on retire le soufflet.

**Fascia superficialis.** — Les caractères du fascia superficialis sont les mêmes que ceux que présente ce tissu en d'autres points du corps; peut-être offre-t-il ici une élasticité plus marquée. Vers le haut il se continue avec le fascia superficialis qui revêt la paroi thoracique; vers le bas il passe au-dessus du ligament de Poupart pour aller se fixer à l'aponévrose fémorale; au niveau du pubis il se continue avec le fascia superficialis du périnée. En suivant la marche indiquée p. 209, on se rendra compte de la façon dont le fascia superficialis se fixe sur le fascia lata.

**Nerfs cutanés.** — Ils sont disposés sur deux séries, l'une antérieure, l'autre latérale.

La première comprend : 1° les rameaux perforants antérieurs des nerfs intercostaux; 2° le rameau perforant de la branche abdominale du nerf grand abdomino-génital; 3° le nerf petit abdomino-génital.

La deuxième renferme : 1° les rameaux perforants latéraux des nerfs intercostaux; 2° le rameau fessier du nerf grand abdomino-génital.

Les *rameaux perforants antérieurs des quatre ou cinq derniers nerfs intercostaux* traversent l'aponévrose du grand oblique, les uns près de la ligne médiane, les autres à une petite distance en dehors de celle-ci; arrivés dans le fascia superficialis, ils se

récourbent en dehors. Pour les découvrir, on incisera le fascia superficialis le long de la ligne médiane et on le renversera en dehors ; les artères qui les accompagnent servent d'ailleurs de guide pour les trouver.

Le *rameau perforant de la branche abdominale du grand abdomino-génital* complète vers le bas la série antérieure ; il traverse l'aponévrose du grand oblique un peu au-dessus de l'anneau inguinal externe.

Le *petit abdomino-génital* sort du canal inguinal par son orifice cutané et se termine en se distribuant à la peau des bourses et de la face interne de la cuisse (1).

Les *rameaux perforants latéraux des cinq derniers nerfs intercostaux* apparaissent dans l'angle rentrant des digitations du grand oblique. Ceux des 8<sup>e</sup>, 9<sup>e</sup>, 10<sup>e</sup> et 11<sup>e</sup> *nerfs intercostaux* donnent naissance à des ramifications antérieures et à des postérieures ; celles-ci sont assez grêles et se dirigent en arrière à la face externe du grand dorsal ; celles-là se portent en avant ; avec un peu de soin on pourra les suivre jusqu'au niveau du grand droit.

Le *rameau perforant du 12<sup>e</sup> nerf intercostal* se distingue des autres rameaux analogues en ce qu'il ne se divise pas en ramifications antérieures et postérieures, et en ce qu'il innerve la peau des fesses. Il traverse le muscle grand oblique sur la même ligne que les autres rameaux latéraux pour se diriger vers la crête iliaque qu'il croise, à environ cinq centimètres en arrière de l'épine iliaque antéro-supérieure.

---

(1) Au niveau de l'anneau inguinal externe on rencontre également, à la face supérieure du cordon spermatique, le rameau génital du grand abdomino-génital qui se perd dans le scrotum et dans la peau du pubis.

(Note du traducteur.)



Le rameau fessier du grand abdomino-génital passe au-dessus de la crête iliaque, un peu en arrière du précédent et se distribue à la peau de la région fessière (1).

**Vaisseaux cutanés.** — Un grand nombre d'artères accompagnent les nerfs cutanés. Celles qui suivent les rameaux latéraux proviennent des *intercostales* ; tandis que celles qui cheminent avec les rameaux de la série antérieure sont fournies par l'*épigastrique* et par la *branche abdominale de la mammaire interne*.

Indépendamment de ces rameaux artériels, on en rencontre d'autres donnés par la fémorale. Ce sont la *honteuse supérieure externe* et la *tégumenteuse abdominale*. La première se dirige en dedans, croise le cordon spermatique pour se distribuer à la peau des bourses et à la face interne de la cuisse ; la seconde se porte verticalement en haut vers la paroi antérieure de l'abdomen.

**Muscles de la paroi antéro-latérale de l'abdomen.** De chaque côté de la ligne médiane, cinq muscles entrent dans la composition de la paroi abdominale antéro-latérale ; *en avant*, on rencontre le grand droit et le pyramidal qui, de la symphyse pubienne, s'étendent verticalement vers l'ombilic et les côtes.

*En dehors* de ces deux muscles, la paroi abdominale présente à considérer trois lames musculaires, qui sont, de la surface vers la profondeur, le grand oblique, le petit oblique et le transverse. Les faisceaux de ces trois muscles offrent des directions très-différentes ; ainsi, ceux du grand oblique se portent de haut en bas et d'arrière en avant ; ceux du petit

---

(1) Ce rameau fait parfois défaut.

(Note du traducteur.)

oblique, de bas en haut et d'arrière en avant, de manière à croiser en X les premiers ; enfin, les faisceaux du transverse s'étendent horizontalement de dehors en dedans ; cet entrecroisement a pour but de donner à la paroi abdominale une résistance plus considérable.

Les tendons de ces muscles se réunissent sous forme de lames, appelées aponévroses (1), qui, sur la ligne médiane, par leur réunion, forment une bande fibreuse, résistante, étendue de la symphyse pubienne à l'appendice xiphoïde ; c'est la *ligne blanche*.

**Muscle grand oblique.** — On commence par détacher le fascia superficialis qui revêt la face antérieure de l'abdomen ; l'aponévrose du grand oblique se trouve ainsi exposée. Près du thorax, cette aponévrose est peu épaisse, aussi doit-on procéder avec soin pour ne pas l'endommager ; il faut également agir avec précaution au niveau de l'extrémité interne du ligament de Poupart, car à ce niveau, chez l'homme, le cordon spermatique traverse l'aponévrose du grand oblique. Les lèvres de l'ouverture qui résulte de ce passage se prolongent sur le cordon, sous la forme d'une membrane assez mince, appelée *fascia spermatique externe*, qui recouvre le cordon et l'accompagne jusque dans les bourses ; pour exposer ce fascia, on ne se servira que du manche du scalpel ; on préparera ensuite le *grand oblique*.

Ce muscle disséqué, on procède à l'examen de l'*anneau inguinal externe* ; on enlève d'abord le fascia spermatique externe, en le sectionnant circulairement autour du cordon préalablement tendu ;

---

(1) Ce terme d'aponévrose est tout à fait incorrect. En réalité, ces aponévroses sont de larges tendons lamellaires. (Note du traducteur.)

puis, avec le manche du scalpel, on fait voir les *piliers* de l'anneau dont on étudie la constitution; après quoi on détache le muscle grand oblique.

**Renversement du grand oblique.** — On commence par séparer chacune des digitations du muscle des côtes auxquelles elles se fixent. Entre la dernière côte et la crête iliaque, le bord postérieur du grand oblique est libre; parfois, il est légèrement recouvert par le grand dorsal; d'autres fois, entre ces deux muscles, existe un intervalle triangulaire (1). On ne peut se rendre un compte exact de ces rapports que si l'on couche le cadavre sur le côté opposé à celui que l'on prépare. Ensuite, on isole le grand oblique du petit oblique sous-jacent et l'on sectionne ses faisceaux musculaires au niveau de leur insertion à la lèvre externe de la crête iliaque, puis son aponévrose le long d'une ligne horizontale, étendue de l'épine iliaque antéro-supérieure au bord externe du grand droit de l'abdomen. De cette façon, la portion charnue du muscle, ainsi que la plus grande partie de son aponévrose, peut être rabattue en avant. Près du bord externe du grand droit, il faut procéder avec soin, parce qu'à ce niveau le feuillet antérieur de l'aponévrose du petit oblique se fusionne avec celle du grand oblique; on cherchera à montrer cette fusion et on remarquera qu'elle s'arrête au niveau du bord inférieur de la cage thoracique: au-dessus de celui-ci, le grand droit est simplement recouvert par l'aponévrose du grand oblique et son bord externe complètement libre d'adhérence; aussi peut-on aisément insinuer la main entre le muscle et les cartilages costaux.

---

(1) Cet espace porte le nom de triangle de Petit; c'est à travers lui que s'échappent les hernies lombaires. *(Note du traducteur)*

*Du côté gauche* les organes placés en dessous de la ligne horizontale, tirée de l'épine iliaque antéro-supérieure au bord externe du grand droit et le long de laquelle on a incisé l'aponévrose du grand oblique, doivent être, pour le moment, conservés intacts et réservés pour l'étude ultérieure de la région du canal inguinal.

*Du côté droit* on incisera la partie inférieure de cette aponévrose le long du bord externe du grand droit jusqu'au niveau du pubis, en faisant passer cette incision en dedans du pilier interne de l'anneau inguinal externe, de manière à ménager cette ouverture. Le lambeau aponévrotique de forme triangulaire peut être maintenant rabattu en bas et en dehors, et de cette façon on peut mieux étudier le ligament de Poupart, l'oblique interne dans toute son étendue et le crémaster.

On commencera par examiner avec soin les points d'attache du ligament de Poupart (voir p. 216), puis on disséquera le petit oblique.

**Muscle petit oblique.** — En le nettoyant on ne perdra pas de vue que sa portion inférieure est traversée par différents nerfs qui doivent être épargnés. Près de la crête iliaque le *rameau fessier du grand abdomino-génital* et le *rameau perforant latéral du 12<sup>e</sup> nerf intercostal* émergent de la substance du petit oblique, tandis que plus en avant celui-ci est perforé par le *nerf grand abdomino-génital* et par le *petit*. Le premier apparaît près de l'épine iliaque antéro-supérieure et se dirige en avant, à la face profonde de l'aponévrose du grand oblique, qui le recouvre et qu'il traverse plus loin ; le petit abdomino-génital perce le petit oblique un peu au devant et en dessous du précé-

dent ; il devient superficiel au niveau de l'anneau inguinal externe.

Les nerfs isolés, on passera à l'étude du petit oblique et on ne manquera pas d'examiner avec le plus grand soin la façon dont se comporte son aponévrose, au niveau du bord externe du grand droit. L'aponévrose du petit oblique se divise en ce point en deux feuillets : l'un, le feuillet antérieur passe au devant du muscle droit et se fusionne avec l'aponévrose du grand oblique ; l'autre, le feuillet postérieur passe en arrière du droit abdominal et s'unit à celle du transverse. Dans le cinquième inférieur du grand droit, l'aponévrose du petit oblique passe tout entière au devant de lui. (V. fig. 1, p. 20).

**Muscle crémaster.** — Il est particulier à l'homme et a pour but de soulever le testicule. Il se compose en partie de fibres propres naissant de l'épine du pubis en dedans et de l'arcade crural en dehors, en partie de fibres provenant du petit oblique et plus rarement du transverse.

Ces faisceaux, dont la plupart décrivent sur le cordon spermatique des anses à concavité supérieure, ne forment pas une couche continue ; quelques-uns d'entre eux s'étendent jusque sur la tunique fibreuse commune du testicule. On les verra plus tard, lors de l'ouverture des bourses.

**Renversement du petit oblique.** — Du côté droit, on détachera complètement le petit oblique de la couche sous-jacente. En premier lieu, on incisera les faisceaux de ce muscle le long de leur origine à la crête iliaque et au ligament de Poupert ; cette incision s'étendra jusque dans le tissu cellulaire qui sépare le transverse du petit oblique. Une branche ascendante de l'artère circonflexe iliaque, la branche

abdominale, après avoir perforé le transverse au niveau de la partie antérieure de la crête iliaque, remonte à la face externe de ce muscle et indique de la sorte l'interstice au niveau duquel le petit oblique doit être séparé du transverse.

Du côté gauche, on ne renversera pas le muscle complètement ; on laissera en place la partie inférieure du petit oblique, laquelle est encore recouverte par l'aponévrosé du grand oblique ; c'est pourquoi de ce côté le muscle sera incisé vers son milieu et le long d'une ligne horizontale, étendue de l'épine iliaque antéro-supérieure au bord externe du droit abdominal.

Ensuite, on sectionnera, de chaque côté, le petit oblique, le long du bord inférieur de la paroi thoracique, depuis la dernière côte jusqu'au bord externe du droit de l'abdomen ; enfin, on fera à travers le muscle une incision verticale étendue de l'extrémité antérieure de la dernière côte à la crête iliaque.

On peut maintenant renverser le petit oblique en avant, mais avec le plus grand soin, de manière à respecter les nerfs de la paroi abdominale, lesquels cheminent entre le petit oblique et le transverse.

Le préparateur éprouvera très probablement beaucoup de difficultés à séparer la portion inférieure du petit oblique de la portion correspondante du transverse, ces deux muscles étant souvent intimement unis l'un à l'autre et parfois même fusionnés à ce niveau.

Le crémaster doit être également détaché du cordon spermatique ; on incisera ce muscle le long de sa ligne médiane, après avoir recherché les rameaux que lui fournissent l'*artère épigastrique* et la *branche génitale* du *génito-crural*. On pourra alors disséquer les nerfs de la paroi abdominale et le muscle transverse.

**Nerfs de la paroi abdominale.** — A la face externe du transverse, on rencontre : 1° la portion antérieure des six derniers nerfs intercostaux ; 2° le grand abdomino-génital, et 3° le petit abdomino-génital.

Les *six derniers nerfs intercostaux* apparaissent au niveau de l'extrémité antérieure des six espaces intercostaux inférieurs et se dirigent vers le grand droit de l'abdomen dans lequel ils pénètrent ; ils en sortent près de la ligne médiane et forment en ce point les *rameaux perforants antérieurs*. A égale distance de la colonne vertébrale et de la ligne blanche, ils fournissent les *rameaux perforants latéraux*. Le *douzième nerf intercostal* présente la même disposition, toutefois son *rameau perforant latéral* se porte vers la région fessière.

Le *grand abdomino-génital* et le *petit* passent au voisinage de la crête iliaque. Le premier, après avoir fourni son rameau fessier, se dirige en avant et traverse le petit oblique à une petite distance au devant de la crête iliaque. Au-dessus de l'anneau inguinal externe, il perfore l'aponévrose du grand oblique et devient cutané (1).

Le *petit abdomino-génital* ne fournit pas de rameau perforant latéral ; il passe au travers du petit oblique qu'il innerve et devient superficiel au niveau de l'anneau inguinal externe.

**Muscle transverse.** — Il représente la plus profonde des couches musculaires qui entrent dans la constitution de la paroi abdominale antéro-latérale.

Après avoir étudié ses insertions, on examinera les rapports de son aponévrose avec le grand droit.

---

(1) Il fournit également un *rameau génital* destiné à la peau de la région pubienne et des bourses. (Note du traducteur.)

Cette aponévrose, pour gagner la ligne blanche, passe *en arrière* du grand droit dans ses quatre cinquièmes supérieurs, en se fusionnant avec le feuillet postérieur de l'aponévrose du petit oblique (v. fig. I, p. 20), et *au devant* de ce muscle dans son cinquième inférieur, en s'unissant aux aponévroses du petit et du grand oblique.

**Organes contenus dans la gaine du grand droit.** —

On ouvrira maintenant de chaque côté la gaine du grand droit, en y faisant une incision verticale le long de la ligne médiane du muscle ; ensuite, la paroi antérieure de cette gaine ainsi divisée sera rabattue en dedans et en dehors ; au niveau des intersections aponévrotiques qui coupent transversalement le muscle, ce renversement est assez difficile en raison de leur union avec la gaine.

A l'intérieur de la gaine du grand droit, on rencontre les organes suivants :

1. Le muscle grand droit ;
2. Le muscle pyramidal ;
3. La terminaison des six derniers nerfs intercostaux ;
4. L'artère épigastrique ;
5. La branche abdominale de la mammaire interne.

**Muscle grand droit.** — En le nettoyant, il ne faut pas perdre de vue que les six derniers nerfs intercostaux pénètrent dans la substance de ce muscle, auquel ils donnent des rameaux et qu'ils en émergent pour former les rameaux perforants antérieurs.

**Muscle pyramidal.** — C'est un petit muscle de forme triangulaire, quelquefois absent, qui s'étend du pubis à la ligne blanche où il se termine en un point qui est également distant du pubis et de l'ombilic ; il repose sur la partie inférieure de la face



antérieure du grand droit. Ce muscle étudié, on examinera de nouveau la *gaine du grand droit*, la façon dont est constituée la *ligne blanche*, puis le *fascia transversalis*.

**Le fascia transversalis** est la lame de tissu conjonctif lâche qui tapisse la face interne du transverse et revêt presque toute la cavité abdominale. Il offre une résistance beaucoup plus considérable au niveau de la partie inférieure de la paroi abdominale que de sa partie supérieure. Il comble l'intervalle qui existe entre le bord inférieur du transverse et le ligament de Poupart ; dans cette région il est traversé par le cordon spermatique. L'ouverture par laquelle passe celui-ci n'est pas visible à présent ; pour l'exposer, il est nécessaire de tendre le cordon et de l'attirer en bas et en dedans, on verra alors les lèvres de l'ouverture se prolonger sur le cordon de manière à lui former un revêtement complet infundibuliforme qui est le *fascia infundibuliforme* ou *spermatique interne*.

On étudiera maintenant les points d'attache du fascia transversalis ; dans ce but on sectionnera les faisceaux du transverse le long du ligament de Poupart et de la crête iliaque ; ensuite on relèvera partiellement le muscle vers le haut et l'on nettoiera le fascia avec le manche du scalpel.

**Anneau inguinal interne.** — On donne ce nom à l'ouverture que présente le fascia transversalis pour le passage du cordon. Actuellement on ne peut exposer cet anneau que d'une manière tout artificielle, c'est-à-dire en sectionnant autour du cordon le fascia infundibuliforme et en le repoussant vers le haut ; ensuite on passera à l'examen du canal inguinal.

**Artères de la paroi abdominale.** — Dans la paroi

abdominale cheminent les artères intercostales et lombaires, l'épigastrique, la circonflexe iliaque et les deux branches terminales de la mammaire interne.

Les *artères intercostales* des trois derniers espaces se ramifient entre les muscles transverse et petit oblique.

Les *branches abdominales des artères lombaires*, au nombre de quatre, passent également entre ces deux muscles, mais en dessous des précédentes.

L'*épigastrique* est une branche de l'iliaque externe; elle se détache du côté externe de celle-ci, à quelques millimètres seulement au-dessus de l'arcade fémorale. On peut la voir par transparence à travers le fascia transversalis qu'il suffit d'inciser pour exposer l'artère. On examinera soigneusement ses rapports avec le cordon spermatique.

Les branches qui naissent de l'épigastrique sont : 1° la *funiculaire*, rameau très-grêle qui s'engage dans l'orifice interne du canal inguinal ; 2° la *sous-pubienne*, qui est également très-grêle et se dirige transversalement vers la symphyse pubienne ; enfin, 3° un *rameau anastomotique de l'obturatrice*.

Les divisions terminales de l'épigastrique sont destinées aux muscles et à la peau de la paroi abdominale.

La *circonflexe iliaque* part du côté externe de l'iliaque externe au même niveau que l'épigastrique ; elle longe le bord postérieur du ligament de Poupart et se porte vers l'épine iliaque antéro-supérieure. Son trajet derrière l'arcade fémorale est marqué par une ligne blanchâtre, due à l'union, à ce niveau, du fascia transversalis et du fascia iliaca.

Près de l'épine iliaque, elle se divise en une *branche abdominale* ou *ascendante*, déjà rencontrée entre le

petit oblique et le transverse, et en une *branche transversale* ou iliaque qui contourne la crête iliaque et fournit des rameaux aux muscles du voisinage.

Les *deux branches terminales de la mammaire interne* sont l'une externe, la *musculo-phrénique*, et l'autre interne, l'*abdominale*. Celle-ci est placée en arrière du grand droit de l'abdomen, à l'intérieur de la gaine de ce muscle, auquel elle donne des rameaux.

La *musculo-phrénique* ne peut être exposée que si l'on détache des côtes le muscle transverse. On la rencontrera derrière la huitième côte ; à partir de ce niveau, elle se porte en bas et en arrière, en longeant l'insertion costale du diaphragme. Elle fournit des rameaux à ce muscle, ainsi que les *rameaux intercostaux antérieurs* des cinq derniers espaces intercostaux.

Lorsque l'on aura renversé le fascia transversalis, les deux couches les plus profondes de la paroi abdominale antéro-latérale seront exposées. Ces deux couches sont le tissu graisseux sous-péritonéal et le feuillet pariétal du péritoine.

**Région du canal inguinal.** — Du côté gauche, cette région a été conservée intacte ; en raison de l'importance que présente son étude au point de vue de la formation des hernies, on la disséquera avec le plus grand soin.

On examinera d'abord l'anneau inguinal externe ; puis on rabattra vers le bas l'aponévrose du grand oblique, après avoir pratiqué à travers elle une incision longeant le bord interne du droit abdominal et passant en dedans du pilier interne de l'anneau inguinal externe, de manière à le ménager. On pourra maintenant étudier la façon dont sont constituées

les parois du canal inguinal et voir la direction de celui-ci.

Ensuite on continuera la dissection de la région par la face interne de la paroi abdominale. Dans ce but, on incisera celle-ci de droite à gauche, à la hauteur de l'ombilic ; puis on renversera vers le bas sa partie inférieure. A sa face interne, on remarque trois cordons placés sous le péritoine qu'ils soulèvent ; rapprochés au niveau de l'ombilic, ils divergent en bas. Ce sont, en allant de dedans en dehors : 1° l'*ouraque*, qui s'étend verticalement le long de la ligne médiane de l'ombilic au sommet de la vessie ; 2° le *cordon fibreux* résultant de l'oblitération de l'artère ombilicale, qui, juxtaposé d'abord à l'ouraque, se dirige sur les côtes de la vessie, et 3° l'*artère épigastrique*, qui naît de l'iliaque externe près du ligament de Poupart et se dirige vers la face postérieure du grand droit.

Entre les saillies dues à la présence de ces cordons existent trois *fossettes*, qui, en allant de dedans en dehors, sont : la *fossette inguinale interne*, la *moyenne* et l'*interne* ; celle-ci est située en dehors de l'artère épigastrique et répond exactement à l'orifice interne du canal inguinal.

Au niveau de ces fossettes, la paroi abdominale est la moins résistante ; aussi est-ce par ce point que les viscères, principalement l'intestin grêle, tendent à s'échapper de la cavité de l'abdomen pour former ce que l'on appelle une *hernie inguinale*, qui peut être interne, moyenne ou externe, suivant qu'elle s'engage par l'une ou par l'autre fossette.

Ces différents points examinés, on divisera la partie inférieure de la paroi abdominale par une incision médiane s'étendant de l'ombilic au pubis et passant un peu en dehors et à droite de l'ouraque ;

au niveau du pubis, il faut éviter d'endommager la vessie.

Dans la fossette inguinale externe, on reconnaîtra une dépression correspondant à l'orifice interne du canal inguinal. Pour voir cette ouverture, on commence par détacher avec les doigts le péritoine ; ensuite on sépare avec le manche du scalpel le tissu graisseux sous-péritonéal du fascia transversalis, en procédant avec d'autant plus de soin que l'on se rapproche plus du ligament de Poupert. L'*anneau inguinal interne* se trouve ainsi exposé ; il a la forme d'une fente, en dedans de laquelle passe l'artère épigastrique, qui à ce niveau décrit une courbe embrassée par le canal déférent, au point où il pénètre dans le canal inguinal. Si maintenant l'on introduit délicatement dans cette fente le petit doigt et qu'on le pousse vers le bas dans la direction du canal, on pourra voir, à la face antérieure de l'abdomen, l'enveloppe que donne aux éléments du cordon le fascia transversalis.

Après avoir examiné la région du canal inguinal, on passera à la dissection des **enveloppes du testicule**.

Ces enveloppes proviennent en partie des différentes couches de la paroi abdominale antérieure et sont de dehors en dedans : 1° la *peau*, appelée ici le *scrotum* ; 2° une *couche de tissu conjonctif sous-cutané* ; 3° le *dartos*, constitué par une lame de tissu musculaire lisse ; 4° une *couche celluleuse* qui se continue avec la couche cellulaire qui revêt le grand oblique ; 5° le *crémaster*, composé de faisceaux musculaires disséminés sur la tunique sous-jacente qui est 6° la *tunique fibreuse commune*, prolongement du fascia transversalis ; enfin 7° la *tunique vaginale*. On cherchera à séparer les unes des autres

ces différentes couches, ce qui offre parfois de grandes difficultés. On conservera intacte la tunique vaginale, de manière à l'examiner en même temps que le testicule.

**Cordon spermatique.** — On peut voir actuellement qu'il suspend le testicule à l'intérieur des bourses. Il est formé par la réunion de différents éléments qui sont : 1° le canal déférent ; 2° des artères ; 3° de nombreuses veines ; 4° des vaisseaux lymphatiques ; 5° des nerfs, et 6° une quantité assez abondante de tissu cellulaire lâche, interposé entre ces différents éléments, réunis en un cordon par une lame celluleuse qui provient de la gaine celluleuse du grand oblique et se prolonge sur eux au niveau de l'orifice externe du canal inguinal.

Le *canal déférent*, reconnaissable à la sensation de dureté qu'il donne, lorsque l'on saisit entre les doigts le cordon, occupe la face postérieure de celui-ci.

Les *artères* sont : la funiculaire, la spermatique et la déférentielle.

La *spermatique* naît de l'aorte abdominale et gagne le cordon au niveau de l'anneau inguinal interne. Elle se dirige vers le testicule et se divise en deux rameaux, dont l'un est destiné à cet organe et l'autre à l'épididyme.

L'*artère funiculaire* (v. p. 293) s'épuise dans les éléments du cordon.

L'*artère déférentielle* provient de la vésicale inférieure, branche de l'iliaque interne ; elle accompagne le canal déférent jusqu'à son origine.

Les *nerfs* du cordon dérivent pour la plupart du *sympathique* et entourent l'artère spermatique ; il y a de plus d'autres rameaux provenant du génito-crural et du grand abdomino-génital,

Les *veines spermaticques* prennent naissance dans le testicule ; elles forment un plexus, le *plexus pampiniforme*, situé avec l'artère spermaticque au devant du canal déférent. En arrière de celui-ci se trouvent les *veines funiculaires* au nombre de deux ou trois.

Les *vaisseaux lymphatiques* accompagnent les autres éléments du cordon et aboutissent aux ganglions lombaires.

**Testicule.** — Après avoir observé la position qu'il occupe dans les bourses, on sectionnera le cordon de manière à enlever le testicule avec sa *tunique vaginale*. On appelle ainsi l'enveloppe séreuse de l'organe de la sécrétion du sperme ; elle présente à considérer un *feuillet pariétal* et un *feuillet viscéral*. Pour apprécier l'étendue de la cavité que circonscrit cette tunique, on l'insufflera, puis on sectionnera le feuillet pariétal le long du bord antérieur du testicule ; on verra alors la façon dont est tapissé celui-ci. Enfin on examinera le testicule et ses annexes.

**Du pénis.** — Lors de la préparation du périnée, l'élève a déjà commencé la dissection du pénis ; il la complètera maintenant et examinera dans toute leur étendue les *corps caverneux*, le *corps spongieux*, le *nerf* et les *vaisseaux dorsaux du pénis*.

La *veine dorsale* occupe la ligne médiane de la face supérieure de la verge ; aux côtes de la veine dorsale cheminent les *artères dorsales* et en dehors de celles-ci les *nerfs dorsaux* ; enfin on examinera le *ligament suspenseur du pénis*.

## De la cavité abdominale.

On achèvera d'ouvrir la cavité abdominale, en pratiquant, à travers ce qui reste de sa paroi, une incision allant de l'ombilic à l'appendice xiphoïde. Les deux lambeaux ainsi formés seront relevés en dedans et en dehors, vers les côtes.

**Division de la cavité abdominale.** — Cette cavité présente la forme d'un ovoïde dont le grand axe est presque vertical. Elle a pour paroi supérieure le diaphragme, pour paroi inférieure le périnée. On partage cette cavité en deux autres qui sont la *cavité abdominale* proprement dite et l'*excavation pelvienne* par un plan passant par le détroit supérieur du bassin.

La cavité abdominale proprement dite, se divise en différentes régions à l'aide de plans tous arbitraires, verticaux et horizontaux. Ceux-ci au nombre de deux passent, le supérieur au niveau des cartilages de la neuvième côte, l'inférieur par l'épine iliaque antéro-supérieure. Ils sont coupés par les deux plans verticaux qui s'étendent chacun de l'extrémité externe du huitième cartilage costal au milieu du ligament de Poupart.

De cette façon l'abdomen est partagé en neuf régions dont trois médianes, qui sont de haut en bas l'*épigastre*, le *mésogastre* et l'*hypogastre* et six latérales, au nombre de trois de chaque côté, appelées *hypochondre*, *région lombaire* et *région iliaque*.

**Organes contenus dans la cavité abdominale proprement dite.** — Dans cette cavité on rencontre :

- |   |   |                      |
|---|---|----------------------|
| 1. La portion abdominale du tube digestif<br>comprenant : | } | l'estomac,           |
|   |   | l'intestin grêle     |
|   |   | et le gros intestin. |



2. Des glandes déversant leur produit de sécrétion dans son intérieur :
  - } le foie
  - } et le pancréas.
3. La rate ;
4. Les reins et les capsules surrénales ;
5. Des vaisseaux et des ganglions lymphatiques, la citerne de Pecquet et la première portion du canal thoracique ;
6. L'aorte abdominale et les branches qui en partent ;
7. La veine cave, ses branches collatérales ainsi qu'une portion de la grande et de la petite azygos ;
8. Le plexus lombaire ;
9. La portion abdominale du grand sympathique ;
10. Le péritoine.

Un simple coup d'œil jeté sur les organes contenus dans la cavité abdominale permet de distinguer l'une de l'autre les trois divisions principales du tube digestif.

L'*estomac* est cette vaste poche, en forme de cornemuse, qui occupe l'hypochondre gauche et une partie de l'épigastre.

L'*intestin grêle* fait suite à l'estomac et se différencie du *gros intestin* par les caractères suivants : 1° le calibre de l'intestin grêle est en général moins considérable que celui du gros intestin ; 2° les parois du premier offrent un aspect uniforme, tandis que celles du second présentent trois séries de bosselures ; 3° les fibres longitudinales, entrant dans la composition de la tunique musculaire de l'intestin grêle, y sont réparties de la manière la plus régulière ; dans le gros intestin, au contraire, elles sont réunies en trois bandes distinctes et visibles à l'œil nu ; 4° au niveau du gros intestin le péritoine qui le tapisse présente une série de replis chargés de graisse et qui constituent les appendices épiploïques.

Un grand nombre des viscères de l'abdomen se trouvent exposés, au moins en partie, en suite de l'ouverture de cette cavité.

Dans l'hypochondre droit et dans l'épigastre on voit le *foie* dont le bord antérieur tranchant dépasse très légèrement le rebord des côtes ; vis-à-vis du neuvième cartilage costal, on rencontre le fond de la *vésicule biliaire*. L'*estomac* occupe l'hypochondre gauche et une partie de l'épigastre ; du bord inférieur de l'estomac se détache le *grand épiploon*, vaste repli du péritoine qui recouvre, à la façon d'un tablier, les viscères situés dans les régions moyenne et inférieure de l'abdomen ; sans qu'il soit nécessaire de le relever, on peut voir quelques unes des anses intestinales, ainsi que les portions du gros intestin qui occupent les régions iliaques droite et gauche ; dans la droite se trouve le cœcum, dans la gauche l'S iliaque.

Lorsque la *vessie* est distendue son sommet dépasse quelque peu le pubis et atteint l'hypogastre ; enfin l'*utérus à l'état gravide* occupe successivement plusieurs des régions de la cavité abdominale.

Si l'on relève maintenant le grand épiploon vers les côtes, les anses intestinales se trouveront complètement exposées ainsi que le *colon transverse* qui est cette portion du gros intestin étendue de l'hypochondre droit à l'hypochondre gauche ; celle qui réunit le colon transverse au cœcum est le *colon ascendant* ; à gauche le colon transverse se continue dans le *colon descendant*.

Si maintenant on attire l'estomac un peu vers la droite et que l'on plonge la main dans l'hypochondre gauche on découvrira la *rate*, qui a la forme d'un segment d'ellipsoïde coupé suivant sa longueur. Avant que la position des viscères de l'abdomen ne soit changée, on étudiera les rapports de l'estomac, de l'intestin, du foie et de la rate ; le duodénum qui constitue la portion initiale de l'intestin grêle sera examiné ultérieurement.

On passera ensuite à l'étude de la partie du *péritoine* qui tapisse la cavité abdominale proprement dite ; on considèrera son trajet d'abord dans le sens vertical, en prenant le grand épiploon comme point de départ, puis dans le sens horizontal.

**Artère mésentérique supérieure.** — On commence par rabattre vers les côtes le grand épiploon et le colon transverse ; le mésentère se trouve ainsi exposé. On donne le nom de *mésentère* à ce repli du péritoine dont un des bords est fixé à la colonne vertébrale depuis la deuxième vertèbre lombaire jusque la symphyse sacro-iliaque droite et dont l'autre bord, le bord libre, contient l'intestin grêle tout entier, moins le duodénum. Il est formé de deux feuillets entre lesquels sont situés les vaisseaux mésentériques supérieurs, le plexus mésentérique supérieur ainsi qu'un grand nombre de ganglions et de vaisseaux lymphatiques. Ce sont ces organes que l'on disséquera maintenant. Dans ce but, on détachera à la pince le feuillet antérieur du mésentère depuis la deuxième vertèbre lombaire jusqu'au niveau de l'intestin, puis on préparera les organes ainsi découverts.

Pour exposer toutes les branches de la *mésentérique supérieure*, il faut, de plus, enlever le feuillet inférieur du mésocolon transverse, ainsi que le péritoine qui fixe à la paroi abdominale postérieure le cœcum et le colon ascendant. On suivra la mésentérique supérieure jusqu'à son origine à l'aorte, en soulevant le bord inférieur du pancréas. Le pancréas est une glande, de forme allongée, étendue transversalement, au-devant de la deuxième vertèbre lombaire, entre la rate et le duodénum.

La mésentérique supérieure se porte vers le cœcum en décrivant une grande courbe à concavité

dirigée à droite. Avant de s'engager entre les deux feuilletts du mésentère, elle fournit l'*artère pancréatico-duodénale*. Dans le mésentère, elle émet, par sa convexité, un grand nombre de *rameaux destinés à l'intestin grêle* ; par sa concavité, elle donne les *artères coliques droites* qui se distribuent à la moitié droite du colon ; on les distingue en *supérieure*, *moyenne* et *inférieure* ; on fera voir les anastomoses de ces artères.

L'artère mésentérique supérieure est accompagnée par la **veine mésentérique supérieure** qui longe son côté droit ; la veine reçoit des branches collatérales correspondant à celles de l'artère, s'engage sous le pancréas et, par son union avec la veine splénique, forme la veine porte.

Le **plexus mésentérique supérieur** est constitué par des rameaux très-nombreux, qui proviennent du plexus solaire et enlacent l'artère mésentérique supérieur dont ils accompagnent les différentes branches ; près de l'intestin ils les abandonnent pour s'anastomoser entre eux au niveau des arcades formées par elles.

**Ganglions mésentériques.** — Ils sont très-abondants surtout près du jéjunum, et disséminés entre les deux feuilletts du mésentère. De ces ganglions partent des vaisseaux lymphatiques efférents, qui se réunissent en deux ou trois troncs et accompagnent la mésentérique supérieure pour aller s'ouvrir dans la citerne de Pecquet.

**Artère mésentérique inférieure.** — Pour l'exposer, il faut rejeter vers la droite les anses intestinales et détacher à l'aide des doigts le péritoine qui revêt la portion inférieure de l'aorte abdominale, la face latérale gauche de la colonne et le muscle psoas.

La *mésentérique inférieure* se détache de la face antérieure de l'aorte, à cinq ou six centimètres au-dessus de sa terminaison ; elle descend obliquement en bas et en dehors vers la fosse iliaque gauche où elle se termine en prenant le nom d'*hémorrhoidale supérieure*. Par sa convexité la mésentérique inférieure fournit les *artères coliques gauches*, au nombre de trois, distinguées en *supérieure*, *moyenne* et *inférieure*, lesquelles se portent vers le colon descendant et l'S iliaque. On examinera l'hémorrhoidale inférieure, en même temps que les organes pelviens.

La **veine mésentérique inférieure** reçoit des branches collatérales correspondant à l'artère de même nom ; elle chemine à quelque distance et à gauche de l'artère, au-devant du muscle psoas ; puis s'engage sous le pancréas et va s'ouvrir dans la veine splénique.

**Plexus mésentérique inférieur.** — Il est formé de rameaux qui, issus en partie du plexus lombo-aortique, en partie du plexus solaire, accompagnent les artères coliques gauches pour aller se distribuer au colon descendant, à l'S iliaque et au rectum.

**Plexus lombo-aortique.** — Si le péritoine a été détaché avec soin de l'aorte abdominale, on n'éprouvera aucune difficulté à découvrir ces filets qui constituent le plexus lombo-aortique. Il est étendu de l'origine des artères spermatiques à la bifurcation de l'aorte ; il est surtout développé sur les faces latérales de ce vaisseau. Supérieurement il se continue avec le plexus solaire, inférieurement avec l'hypogastrique ; latéralement il reçoit des filets qui émanent des ganglions lombaires du sympathique. On relèvera quelque peu la portion transverse du duodénum de manière à poursuivre vers le haut les filets du plexus-lombo-aortique.

**Enlèvement de l'intestin.** — On retirera maintenant de la cavité abdominale l'intestin grêle, le cœcum et le colon. On commence par placer deux ligatures sur la partie supérieure du jéjunum, à environ quatre centimètres en dessous du point où la mésentérique supérieure croise le duodénum, puis on sectionnera l'intestin grêle entre ces ligatures. On en met ensuite deux autres sur l'S iliaque, au point où il se continue dans le rectum ; on divisera également le gros intestin entre elles.

De cette façon, lorsque l'on aura coupé les vaisseaux et le péritoine qui maintiennent encore l'intestin en place, on pourra le retirer tout entier de la cavité abdominale, à l'exception du duodénum et du rectum. On sectionnera avec le plus grand soin, le long du colon transverse, la portion du grand épiploon qui le réunit à l'estomac, de manière à ménager les vaisseaux qui longent la grande courbure de celui-ci.

Aussitôt que l'intestin sera enlevé, on le placera dans une fontaine et l'on enlèvera les ligatures qui le ferment ; ensuite, on séparera l'intestin grêle du gros intestin, en divisant l'iléum à environ dix centimètres au-dessus du point où il s'abouche dans le cœcum ; puis, les restes du mésentère ayant été enlevés, on fera passer à travers l'intestin grêle un courant d'eau.

On isolera maintenant les différentes *tuniques* dont se composent les parois de *l'intestin grêle* ; pour ce faire, on étale sur une planchette une portion du jéjunum et on l'y fixe à l'aide d'épingles.

Cette dissection terminée, on ouvrira l'intestin grêle dans toute son étendue, en le sectionnant, avec des ciseaux boutonnés, le long de la ligne d'attache du mésentère et l'on examinera sous l'eau les caractères que présente sa *muqueuse*.

**Gros intestin.** — Après avoir placé sur le colon ascendant une ligature, à 0<sup>m</sup>08 environ du point où l'intestin grêle s'abouche dans le cœcum, on le sectionne au-dessus de cette ligature. Ensuite, on introduit dans la partie terminale de l'iléum le bec d'un soufflet et l'on procède à l'insufflation du cœcum ; quand il sera suffisamment distendu, on le suspendra de manière à le laisser sécher et l'on passera à l'étude du gros intestin. On commence par inciser celui-ci le long de la ligne d'attache du péritoine et l'on examine les caractères de sa muqueuse. Après quoi on disséquera les différentes couches qui entrent dans la composition de ses parois.

*Valvule de Bauhin.* Lorsque le cœcum sera suffisamment desséché, on enlèvera une portion de sa paroi externe, de manière à y pratiquer une ouverture qui permettra de voir la valvule de Bauhin.

**Tronc coeliaque.** — Le tronc coeliaque est l'artère qui amène le sang à l'estomac, au duodénum, au foie, au pancréas et à la rate.

Pour l'exposer, on déchirera, après avoir attiré l'estomac vers le bas, les deux feuillets du petit épiploon et on détachera la lame antérieure du mésocolon transverse, le long du bord supérieur du pancréas ; enfin, il est bon, pour faciliter la préparation de cette artère, de relever le foie et de le maintenir dans cette position en le fixant, par un ou deux points de suture, au rebord costal.

Le *tronc coeliaque* naît de la face antérieure de l'aorte, entre les piliers du diaphragme, vis-à-vis du bord inférieur du corps de la dernière vertèbre dorsale ; il répond immédiatement en bas au bord supérieur du pancréas. Après un trajet d'environ 0<sup>m</sup>01, il se divise en trois branches, savoir : la coronaire stomachique, l'hépatique et la splénique.

Le tronc coeliaque est enlacé par les mailles du plexus solaire dont les innombrables ramifications suivent les branches de cette artère. On respectera, autant que possible, ce plexus, ainsi que les rameaux qui en partent.

L'*artère coronaire stomachique*, la moins volumineuse des trois branches, se dirige d'abord en haut et à gauche vers le cardia ; là elle se recourbe et chemine alors de gauche à droite, le long de la petite courbure de l'estomac, pour s'anastomoser près du pylore avec la pylorique, branche de l'hépatique. Elle fournit des *rameaux œsophagiens* et des *rameaux gastriques* ; ceux-ci se ramifient sur l'une et l'autre face de l'estomac.

L'artère coronaire stomachique est accompagnée par une *veine* de même nom qui s'ouvre dans la veine porte.

L'*artère hépatique* se porte d'abord horizontalement à droite ; près du pylore, elle devient ascendante pour gagner le sillon transverse du foie, au niveau duquel elle se divise en une *branche droite* et en une *branche gauche*. Chemin faisant, elle fournit les branches suivantes : la pylorique et la gastro-épiploïque droite.

La *pylorique* est une branche très grêle qui longe de droite à gauche la petite courbure de l'estomac.

La *gastro-épiploïque droite* descend derrière la première portion du duodénum, puis s'infléchit vers la gauche et longe la grande courbure de l'estomac jusqu'à la ligne médiane, où elle s'anastomose avec la gastro-épiploïque gauche, branche de la splénique.

Pendant ce trajet, elle fournit : 1° la *pancréatico-duodénale*, qui passe entre la tête du pancréas et la deuxième portion du duodénum pour se distribuer à ces deux organes, en s'anastomosant avec un rameau



de la mésentérique supérieure ; 2° des *rameaux gastriques* pour l'estomac, et 3° des *rameaux épiploïques*, qui se ramifient entre les deux feuillets du grand épiploon. La branche terminale droite de l'hépatique donne l'*artère cystique*, destinée à la vésicule biliaire.

La *splénique*, la plus volumineuse des trois branches du tronc coeliaque, se porte de droite à gauche vers la scissure de la rate, où elle se divise en cinq ou six branches qui pénètrent dans cet organe ; elle longe le bord supérieur du pancréas ; pour bien la voir, il est nécessaire de relever l'estomac vers les côtes.

L'artère splénique émet : 1° les *pancréatiques* ; 2° la *gastro-épiploïque gauche*, qui naît au niveau du grand cul-de-sac de l'estomac, gagne sa grande courbure, qu'elle longe de gauche à droite ; elle fournit des *rameaux gastriques* et *épiploïques* analogues à ceux donnés par la gastro-épiploïque droite ; 3° les *vaisseaux courts*, au nombre de deux à six, qui se portent horizontalement vers la grosse tubérosité de l'estomac.

**Veine splénique.** — Formée par la réunion des veines qui sortent de la rate, elle se porte de gauche à droite, le long du bord inférieur de l'artère splénique ; au devant de la veine cave, elle s'unit à la veine mésentérique supérieure pour former la veine porte. Chemin faisant, elle reçoit la *veine gastro-épiploïque gauche*, les *veines gastriques* correspondant aux vaisseaux courts, les *veines pancréatiques* et *duodénales*, enfin la *mésentérique inférieure*.

**Veine porte.** — Elle recueille le sang veineux de tous les viscères abdominaux, à l'exception du foie, du rein et de l'extrémité inférieure du rectum ; elle est

formée par l'union de deux veines, la *splénique* et la *mésentérique supérieure* et se rend au sillon transverse du foie, où elle se divise à la façon d'une artère. Elle reçoit la *veine gastro-épiploïque droite*, la *pylorique*, la *coronaire stomachique* et la *cystique*.

**Duodénum et pancréas.** — On examinera maintenant ces deux organes au point de vue de leurs caractères extérieurs, de leur position et de leurs rapports. Pour faciliter l'étude du duodénum, on le distendra ainsi que l'estomac en y insufflant de l'air.

On ne manquera pas d'isoler le *conduit excréteur du pancréas* ; pour l'exposer on incisera la glande horizontalement de gauche à droite, à une petite distance au-dessus de son bord inférieur. On reconnaîtra le conduit à l'aspect blanchâtre de ses parois et à ce fait qu'il est accompagné d'une artériole. Près du duodénum, il s'accole au canal cholédoque, situé au-dessus de lui et avec lequel il traverse la paroi postéro-interne de la deuxième portion du duodénum, pour s'ouvrir dans son intérieur (1).

**Conduits excréteurs du foie.** — Au niveau du sillon transverse du foie l'élève rencontrera deux conduits, l'un droit, l'autre gauche, qui s'unissent pour former le *canal hépatique*. Dans celui-ci s'ouvre le *canal cystique*, issu de la vésicule biliaire, et ainsi se trouve constitué le *canal cholédoque*, qui passe en arrière du duodénum pour s'ouvrir dans sa portion descendante.

**Nerfs pneumogastriques et plexus solaire.** — Pour bien les exposer il est nécessaire de sectionner l'ar-

---

(1) Outre ce conduit principal, le pancréas présente un *conduit accessoire* qui émane de la tête du pancréas et vient s'ouvrir dans le duodénum à 0<sup>m</sup>02 au-dessus de l'embouchure du conduit principal.

(Note du traducteur.)

tère gastro-épiplœique droite, le canal cholédoque et la veine porte, à la hauteur du bord supérieur de la première portion du duodénum, puis, après avoir expulsé l'air insufflé dans l'estomac et dans le duodénum, on rejettera ceux-ci, ainsi que le pancréas, vers la gauche.

La dissection du plexus solaire est longue et difficile, car entre les filets nerveux qui sont mous et fragiles se trouvent assez bien de ganglions lymphatiques ainsi que du tissu conjonctif assez résistant (1).

Les *deux nerfs pneumogastriques* arrivent dans la cavité abdominale, après avoir franchi l'ouverture œsophagienne du diaphragme ; le pneumogastrique gauche est situé au devant, le droit en arrière du cardia. Le nerf vague gauche se divise en un grand nombre de branches qui se ramifient sur la face antérieure de l'estomac. Le pneumogastrique droit, après avoir abandonné quelques rameaux à la face postérieure de l'estomac, se porte vers l'extrémité interne du ganglion semi-lunaire de son côté, ainsi que dans le plexus solaire.

Un peu en dehors de la ligne médiane, au devant de chacun des piliers du diaphragme, qui les séparent de la première vertèbre lombaire, se trouvent placés les *ganglions semi-lunaires*. Ce sont deux corps cresentiformes, du volume d'un haricot ; par leur extrémité interne ils émettent des rameaux très-nombreux qui passent au-devant de l'aorte, pour constituer par leurs anastomoses le *plexus solaire*, de chaque côté

---

(1) C'est d'ailleurs une tâche très-ingrate que de chercher à disséquer les plexus du sympathique sur un cadavre qui n'est pas tout-à-fait frais ; car les ganglions et les filets nerveux s'altèrent assez rapidement. Les meilleures préparations s'obtiennent sur les cadavres de nouveau-nés, ayant séjourné quelque temps dans l'alcool.

(Note du traducteur.)

leur extrémité supérieure et externe reçoit le nerf grand splanchnique, après que celui-ci a traversé le pilier correspondant du diaphragme. A l'extrémité interne du ganglion semi-lunaire droit aboutit le nerf pneumogastrique droit qui, avec le ganglion semi-lunaire et le grand splanchnique du même côté forment l'*anse mémorable de Wrisberg*.

Au milieu des mailles du plexus solaire on rencontre souvent de petits ganglions accessoires, les *ganglions solaires*.

Du plexus solaire, comme d'un centre, partent des plexus secondaires qui entourent les branches antérieures de l'aorte abdominale, les accompagnent et arrivent ainsi aux viscères abdominaux. Ce sont : les *plexus diaphragmatique inférieur, coronaire stomachique, hépatique, splénique, mésentérique supérieur, rénal et surrénal*.

**Rate, estomac et duodénum.** — On placera maintenant deux ligatures sur l'extrémité inférieure de l'œsophage au point où il s'abouche dans l'estomac et on le divisera entre elles. Ensuite on enlèvera l'estomac, le duodénum, le pancréas et la rate, après avoir sectionné les vaisseaux et les replis du péritoine qui les retiennent encore dans la cavité abdominale et l'on achèvera l'étude de ces organes. Lorsque l'on aura examiné l'aspect extérieur de la *rate*, on cherchera à se rendre compte, tout au moins en partie, de sa texture. Dans ce but, après l'avoir incisée on en exprimera la pulpe et, sur la surface de section, on fera passer un courant d'eau.

Lors de l'étude de l'*estomac et du duodénum* on détachera le pancréas, en laissant une partie de son conduit excréteur adhérente au duodénum, et on distendra ces viscères en y insufflant de l'air, de

manière à disséquer les différentes tuniques qui forment la paroi stomacale ; après quoi on sectionnera l'estomac le long de sa petite courbure, de façon à voir les caractères de la muqueuse.

On ouvrira également le duodénum et on ne négligera pas de faire passer une sonde fine à travers le conduit pancréatique et le canal cholédoque ; on découvrira de la sorte la position de l'*ampoule de Vater*.

**Enlèvement du foie.** — L'élève a déjà examiné la situation et les rapports du foie ; il retirera maintenant cet organe de la cavité abdominale, pour étudier sa forme (1) et la façon dont les vaisseaux s'y distribuent.

On commencera par sectionner le ligament suspenseur du foie, puis on abaissera celui-ci et l'on coupera les ligaments triangulaires, droit et gauche, ainsi que le feuillet supérieur des ligaments coronaires ; alors, avec le manche du scalpel, on séparera du diaphragme cette partie de la face postérieure du foie, qui n'est unie à ce muscle que par du tissu conjonctif lâche. La veine cave inférieure se trouve ainsi exposée ; on la sectionnera au point où elle traverse le diaphragme, et si maintenant on coupe le feuillet inférieur des ligaments coronaires le foie sera isolé de tous les organes qui l'entourent, sauf de la veine cave que l'on divisera un peu en dessous du point où elle vient s'accoler à sa face postérieure ; de cette façon on enlèvera avec le foie une partie de ce vaisseau.

Après avoir examiné l'aspect extérieur du foie et

---

(1) L'élève ne peut avoir dans ces circonstances qu'une idée très imparfaite de la forme du foie ; en effet, lorsque cet organe n'a pas été préalablement durci, il s'affaisse et perd sa forme, aussitôt qu'il est extrait de la cavité abdominale.

(Note du traducteur.)

de la vésicule biliaire, on disséquera les vaisseaux afférents, qui pénètrent dans le foie au niveau de son sillon transverse. On ouvrira également la veine cave de manière à y voir l'ouverture des veines sus-hépatiques. Enfin on fera une coupe à travers l'organe et l'on étudiera la surface de section sur laquelle on distinguera facilement les ramifications de la veine porte des veines hépatiques. Les caractères différentiels sont les suivants :

Les branches de la veine porte sont toujours accompagnées par une division du conduit et de l'artère hépatiques ; elles sont affaissées sur la coupe, leurs parois sont plus épaisses et séparées du tissu du foie par des prolongements de la capsule de Glisson.

Les veines hépatiques ne sont accompagnées d'aucun autre conduit, leurs orifices de section sont béants ; leurs parois sont minces et appliquées directement sur le tissu du foie.

On ne manquera pas non plus d'ouvrir la vésicule biliaire et le canal cystique.

**Des reins.** — Ils sont situés dans la région lombaire, en arrière du péritoine, et reposent sur la paroi abdominale postérieure, de chaque côté de la colonne vertébrale. Ils sont entourés par une capsule adipeuse très-épaisse, que l'on enlèvera, en évitant d'endommager les capsules surrénales qui coiffent l'extrémité supérieure des reins ; on respectera aussi les aponévroses du carré des lombes et du grand psoas. La capsule adipeuse enlevée, on nettoiera l'uretère et les vaisseaux rénaux, au niveau du hile.

Lorsque l'on aura examiné l'aspect extérieur et les rapports des reins, on étudiera leur conformation intérieure. Pour ce faire, on incisera la capsule fibreuse le long du bord externe de l'organe, puis on

la détachera pour la rabattre vers le hile ; après quoi on fera, avec un couteau à lame assez large, une coupe longitudinale et médiane du rein suivant un plan parallèle à ses deux faces.

Cette étude terminée, on passera à celle des *calices* du *bassin* et de l'*uretère* ; enfin, à celle des *capsules surrénales*.

**Du diaphragme.** — Tous les viscères de la cavité abdominale proprement dite ayant été enlevés et examinés, on disséquera le diaphragme ; avant de commencer, il est nécessaire de détacher le péritoine qui revêt sa face inférieure, en évitant d'endommager les artères diaphragmatiques, et les nerfs qui les accompagnent.

**Vaisseaux de la région abdominale postérieure.** — On nettoiera maintenant l'aorte abdominale et ses branches, ainsi que la veine cave inférieure. Lors de cette préparation, il faut s'efforcer d'épargner la chaîne ganglionnaire du sympathique, qui est placée sur chacune des faces latérales de la colonne vertébrale.

Si l'on écarte de l'aorte le pilier droit du diaphragme, on découvrira dans l'intervalle qui les sépare la *grande veine azygos* et la *citerne de Pecquet*, situés au-devant de la deuxième ou de la troisième vertèbre lombaire.

Au-devant de l'aorte on rencontrera les *ganglions préaortiques* qui forment une chaîne non interrompue, s'étendant depuis la bifurcation de l'aorte jusqu'au niveau de la deuxième vertèbre lombaire.

Parmi les branches de l'aorte, seules les *artères spermaticques*, en raison de leur petit calibre, sont exposées à être endommagées ; elles naissent de la face antérieure de l'aorte, un peu en dessous du point d'origine des rénales.

Après avoir examiné les rapports de l'**aorte abdominale**, on préparera les *branches collatérales* de ce vaisseau, que l'on peut diviser en branches *paires* et en branches *impaires*.

Les branches *paires* sont les diaphragmatiques inférieures, les capsulaires moyennes, les spermaticques et les lombaires.

Les branches *impaires*, le tronc cœliaque et les deux mésentériques, ont déjà été examinés.

**Artères diaphragmatiques inférieures.** — On les aura déjà vues se ramifier à la face inférieure du diaphragme. Ce sont les premières branches qui se détachent de l'aorte abdominale. L'artère du côté droit passe derrière la veine cave inférieure, celle du côté gauche derrière l'œsophage près du bord postérieur du centre phrénique, chacune d'elles se divise en deux rameaux, l'un *externe*, l'autre *interne*; de plus, elles fournissent un rameau assez considérable à la capsule surrénale (*artère capsulaire supérieure*). La diaphragmatique du côté droit envoie quelques ramuscules à l'œsophage.

Elles sont accompagnées par les *veines diaphragmatiques* qui s'ouvrent dans la veine cave inférieure.

**Artères capsulaires moyennes.** — Elles naissent sur les côtés de l'aorte, à peu près au même niveau que la mésentérique supérieure; de là elles se dirigent, en croisant les piliers du diaphragme, vers les capsules surrénales. Elles sont accompagnées par les *veines capsulaires*. La veine *droite* s'ouvre dans la veine cave inférieure, la *gauche* dans la veine rénale ou dans la veine diaphragmatique du même côté.

**Artères rénales.** — Elles se détachent à angle droit de l'aorte, à un travers de doigt au-dessus de la



mésentérique supérieure, et se portent horizontalement en dehors vers les reins, près duquel elles se divisent chacune en quatre ou cinq branches.

Elles fournissent la *capsulaire inférieure* qui se porte vers la capsule surrénale.

Les *veines rénales* s'ouvrent dans la veine cave inférieure.

**Artères spermaticques** (*utéro-ovariennes* chez la femme). — Ce sont deux branches remarquables par leur longueur et par leur petit calibre. Elles partent de la face antérieure de l'aorte abdominale, un peu au-dessous des rénales pour se diriger obliquement en bas et en dehors vers les faces latérales du bassin. Chez l'homme, elles continuent ce trajet et arrivent, en longeant le détroit supérieur, à l'anneau inguinal interne, où elles s'unissent aux autres éléments du cordon. (V p. 297).

Chez la femme, l'*utéro-ovarienne*, au niveau du bassin, se porte en bas et en dedans vers l'ovaire. On examinera cette partie de leur trajet en même temps que les organes pelviens.

Les *veines spermaticques* (*utéro-ovariennes* chez la femme) accompagnent les artères correspondantes et s'abouchent à *droite* dans la veine cave inférieure, à *gauche* dans la veine rénale du même côté.

**Artères lombaires.** — Au nombre de cinq de chaque côté, elles naissent le plus souvent isolément sur la face postérieure de l'aorte abdominale. Actuellement, on ne peut en voir qu'une petite portion, car elles sont recouvertes par le muscle grand psoas; elles passent en arrière du cordon du sympathique correspondant.

Les *veines lombaires* qui les accompagnent s'ouvrent dans la veine cave inférieure.

**Veine cave inférieure.** — Elle est formée par la réunion des deux veines iliaques primitives, au devant de la face latérale de la cinquième vertèbre lombaire ; de là, elle se dirige verticalement vers le haut, en longeant le côté droit de la colonne vertébrale, puis traverse l'orifice que lui présente le centre phrénique du diaphragme. De bas en haut, elle reçoit les veines suivantes : les *lombaires*, la *spermatique du côté droit*, les *rénales*, la *capsulaire moyenne droite*, les *diaphragmatiques inférieures* et les *sus-hépatiques*.

**Artères iliaques primitives.** — Elles s'étendent obliquement de la division de l'aorte, au niveau du bord inférieur de la quatrième vertèbre lombaire, jusqu'à la symphyse sacro-iliaque, où elles se terminent en se bifurquant. Dans leur trajet, elles ne fournissent que des branches insignifiantes et sans nom.

Elles sont accompagnées par les *veines iliaques primitives* dont on examinera tout particulièrement les rapports.

**Artères iliaques externes.** — Elles prennent naissance de l'iliaque primitive, vis-à-vis de la symphyse sacro-iliaque, et se portent vers l'anneau crural qu'elles traversent en prenant le nom de fémorale. Elles fournissent deux branches assez considérables destinées à la paroi abdominale, l'*épigastrique* et la *circumflexe iliaque* (v. p. 293). Les veines qui accompagnent ces branches s'ouvrent dans la veine iliaque externe.

**Ganglions lymphatiques.** — Le long de l'artère iliaque externe, de l'iliaque primitive, de l'aorte et de la veine cave, sont échelonnés des ganglions lymphatiques. Ce sont : les *ganglions iliaques*

*externes, hypogastriques, lombaires et préaortiques.* Les vaisseaux lymphatiques qui relient les ganglions supérieurs sont beaucoup moins nombreux que ceux qui réunissent les ganglions situés dans le bassin ; au voisinage de la deuxième vertèbre lombaire, on ne rencontre plus que quatre ou cinq troncs, qui aboutissent à la citerne de Pecquet.

**Citerne de Pecquet.** — On donne ce nom à la partie initiale, dilatée, du canal thoracique. Elle est placée au devant du corps de la deuxième vertèbre lombaire, dans l'intervalle qui sépare l'aorte du pilier droit du diaphragme, que l'on rétractera en dehors pour l'exposer.

**Veines azygos.** — La *grande veine azygos* naît ordinairement d'une des veines lombaires droites ; on la rencontrera entre l'aorte et le pilier droit du diaphragme, le long du côté droit de la citerne de Pecquet ; elle se dirige vers le thorax en s'engageant à travers l'orifice aortique du diaphragme.

La *petite veine azygos* est difficile à trouver ; elle provient des veines lombaires gauches et pénètre dans le thorax, en traversant le pilier gauche du diaphragme.

**Muscles et aponévroses de la région postérieure de l'abdomen.** — Les muscles qui constituent cette région sont : le psoas-iliaque, le carré des lombes et le petit psoas.

Le *psoas-iliaque* se compose de deux portions : le *grand psoas* et le *muscle iliaque*. Le premier est situé sur la face latérale de la colonne lombaire, à laquelle il s'insère ; de là, il descend vers le bord antérieur de l'os coxal ; le second occupe la fosse iliaque interne. Au devant du grand psoas se trouve un petit faisceau aplati : c'est le *petit psoas*.

Le *carré des lombes* est placé en dehors du grand psoas et s'étend de la douzième côte de la crête iliaque.

Avant de disséquer les muscles, on examinera les *aponévroses* qui les recouvrent, c'est-à-dire le *feuillet antérieur de l'aponévrose lombo-dorsale* qui tapisse le carré des lombes (v. p. 20) et le *fascia iliaca* qui recouvre le psoas-iliaque.

Le *fascia iliaca*, qui, avec la colonne lombaire et la fosse iliaque interne, forme une loge ostéo-fibreuse qui contient le psoas-iliaque, est mince en haut sur le psoas ; il s'épaissit petit à petit au niveau du bassin et prend ici des points d'insertions très importants à connaître au point de vue chirurgical ; c'est pourquoi on doit les étudier avec beaucoup de soin.

Pour exposer le mode de fixation du fascia iliaca, il est bon de l'inciser longitudinalement, dans la direction du muscle iliaque, un peu en dehors du bord externe du psoas, puis de le séparer avec les doigts des muscles sous-jacents.

Ces aponévroses étudiées, on préparera les muscles de la région. Lors de la dissection du grand psoas, on évitera d'endommager le cordon du sympathique qui est placé en dedans du bord interne de ce muscle, le génito-crural qui descend au devant de lui, le grand et le petit abdomino-génitaux qui émergent de son bord interne, et enfin le crural qui est situé entre le psoas et l'iliaque. On ne perdra pas non plus de vue que le douzième nerf intercostal, le grand et le petit abdomino-génitaux passent au devant du carré des lombes, un peu en-dessous de la douzième côte.

**Nerfs de la région postérieure de l'abdomen.** — Ces nerfs sont : le cordon du sympathique, le dou-

zième nerf intercostal, ainsi que les branches antérieures des nerfs lombaires et les rameaux qui en partent.

**Cordon lombaire du sympathique.** — Il s'étend de la dernière vertèbre dorsale à l'angle sacro-vertébral et repose sur les faces latérale et antérieure de la colonne, immédiatement en dedans du grand psoas.

Il présente de chaque côté de la ligne médiane quatre, parfois cinq ganglions qui sont appliqués sur le corps des vertèbres.

De chacun d'eux partent des *rameaux supérieurs* et *inférieurs* qui les réunissent, des *rameaux externes* qui se portent vers les nerfs lombaires, et enfin des *rameaux internes* qui s'anastomosent avec ceux du côté opposé pour former le *plexus lombéo-aortique*, lequel se continue vers le bas avec le plexus hypogastrique.

**Plexus lombaire.** — Pour exposer les branches antérieures des nerfs lombaires, il est nécessaire d'enlever le grand psoas, ce que l'on aura déjà dû faire, au moins en partie, pour suivre les rameaux externes du sympathique; on procédera avec soin, sans quoi on s'expose à endommager l'accessoire du nerf obturateur qui, lorsqu'il existe, longe le bord interne du psoas.

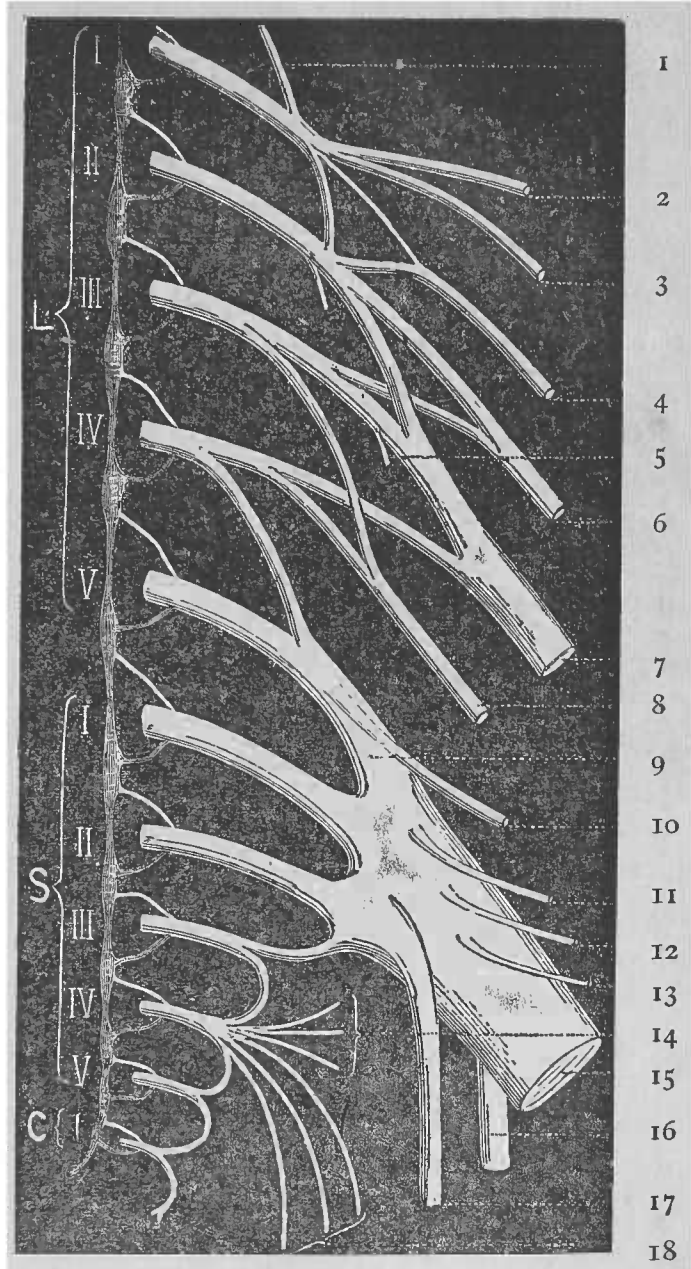
Le *plexus lombaire* est logé dans l'épaisseur du grand psoas, au devant des apophyses transverses des vertèbres lombaires; il provient de l'entrecroisement des branches antérieures des cinq nerfs lombaires; il reçoit un rameau anastomotique de la douzième paire dorsale et est uni au plexus sacré par le tronc lombo-sacré.

FIG. XVII.

REPRÉSENTATION SCHEMATIQUE DES PLEXUS LOMBAIRE ET SACRÉ.

Branches antérieures des cinq nerfs lombaires.

Branches antérieures des six nerfs sacrés.



1. Rameau anastomotique du douzième nerf dorsal. — 2. Nerf grand abdomino-génital. — 3. N. petit abdomino-génital. — 4. N. génito-crural. — 5. Rameau pour le muscle psoas. — 6. N. fémoro-cutané. — 7. N. crural. — 8. N. obturateur. — 9. Tronc lombo-sacré. — 10. N. fessier supérieur. — 11. N. de l'obturateur interne. — 12. N. du jumeau inférieur et du carré crural. — 13. Rameau destiné au grand fessier (V. la note de la p. 191). — 14. Rameaux viscéraux. — 15. Grand sciatique. — 16. Petit nerf sciatique. — 17. N. honteux interne. — 18. Rameaux musculaires.

Il fournit les branches suivantes :

1. le grand abdomino-génital,
  2. le petit abdomino-génital,
- } qui partent du 1<sup>er</sup> nerf lombaire ;
3. le nerf génito-crural qui tire son origine du 1<sup>er</sup> et du 2<sup>e</sup> nerf lombaire ;
  4. le fémoro-cutané, qui naît du 2<sup>e</sup> et du 3<sup>e</sup> ;
  5. le crural formé par des branches issues du 2<sup>e</sup>, du 3<sup>e</sup> et du 4<sup>e</sup> ;
  6. l'obturateur, qui provient du 3<sup>e</sup> et du 4<sup>e</sup> ;
  7. le tronc lombo-sacré, qui est fourni par le 5<sup>e</sup> nerf lombaire et par une partie du 4<sup>e</sup>.

On rencontrera le *grand abdomino-génital* au niveau du bord externe du grand psoas, dont il émerge. Il croise la face antérieure du carré des lombes et s'engage entre le transverse et le petit oblique. Son trajet ultérieur a déjà été examiné. (V. p. 290).

Le *petit abdomino-génital* abandonne le psoas un peu en-dessous du précédent, puis chemine parallèlement à celui-ci.

Le *génito-crural* se porte en bas et en avant, passe à travers le psoas, près du bord interne duquel il apparaît. Il se divise en deux rameaux : *génital* et *crural*.

Le *rameau génital* se porte vers l'anneau inguinal interne et se joint, à ce niveau, aux autres éléments du cordon ; le *rameau crural* accompagne l'artère iliaque externe et franchit avec elle la partie externe de l'anneau crural.

Le *fémoro-cutané* traverse la partie moyenne du bord externe du grand psoas, descend au devant du muscle iliaque et, arrivé près de l'épine iliaque antéro-supérieure, passe sous le ligament de Poupert.

Le *nerf crural* suit l'interstice qui sépare le psoas de l'iliaque et s'engage sous l'arcade crurale. Pen-

dant ce trajet, il donne des rameaux au psoas et à l'iliaque.

Le *nerf obturateur* émerge du bord interne du psoas et, après avoir cheminé le long de la face interne du petit bassin, un peu en-dessous du détroit supérieur, s'engage avec l'artère obturatrice dans le trou sous-pubien (1).

Le *tronc lombo-sacré* se porte verticalement en bas, en croisant l'articulation sacro-iliaque, et se jette dans le plexus sacré.

La **branche antérieure du douzième nerf dorsal** se dirige en dehors, en passant au devant du carré des lombes et suit le bord inférieur de la dernière côte. Près de la colonne, elle envoie un *rameau anastomotique* au *plexus lombaire*.

**Artères lombaires.** — On les a déjà exposées jusqu'au niveau du bord interne du psoas. On les suivra maintenant dans les espaces intertransversaires, où elles se divisent en deux branches, l'une *postérieure* ou *dorso-spinale* et l'autre *antérieure* ou *abdominale*.

La *branche dorso-spinale* se dirige en arrière pour s'épuiser dans les muscles spinaux et dans la peau qui les recouvre, après avoir émis un rameau qui pénètre dans le trou conjugaison correspondant; la *branche abdominale* se porte en bas et en dehors, derrière le muscle carré des lombes, et s'engage entre les muscles de la paroi abdominale.

Lorsque les élèves qui préparent l'abdomen en seront arrivés à ce point de leur travail, ceux qui

---

(1) L'*accessoire du nerf obturateur*, quand il existe, se détache tantôt de la troisième paire lombaire, tantôt du nerf obturateur lui-même. Il se porte vers le bas en longeant le bord interne du psoas, puis passe au-dessus du détroit supérieur, à la face profonde du muscle pectiné.



dissèquent les membres inférieurs les auront détaché du tronc ; on pourra donc isoler le bassin.

Après avoir placé deux ligatures sur l'aorte et sur la veine cave inférieure, au niveau de la quatrième vertèbre lombaire, on coupera ces vaisseaux entre les ligatures ; ensuite on sectionnera le disque qui sépare la troisième vertèbre lombaire de la quatrième, et, après avoir divisé les parties molles qui fixent le bassin à la colonne lombaire, on sciera celle-ci de manière à ce que le bassin puisse être séparé de la partie supérieure du tronc.

### Du petit bassin.

L'excavation pelvienne est cette partie de la cavité abdominale qui se trouve située au-dessous d'un plan passant par le détroit supérieur.

La ceinture osseuse qui forme les parois du petit bassin n'est pas complète ; elle présente en certains points des solutions de continuité que comblent des ligaments et des muscles. Ainsi, en *arrière*, le grand et le petit ligaments sacro-sciatiques remplissent en partie l'intervalle qui existe entre le sacrum et l'os iliaque ; *latéralement*, le trou obturateur est fermé par la membrane obturatrice. La face interne de ce squelette ostéo-fibreux est recouverte par différents muscles : en *arrière*, par le *pyramidal* ; *sur les côtés*, par l'*obturateur interne*. A leur tour, ceux-ci sont tapissés par l'aponévrose pelvienne ; les parois du petit bassin sont donc formées par la superposition de trois plans différents, qui sont, en allant de dehors en dedans, un plan osseux et ligamenteux, un plan musculaire et un plan aponévrotique.

*Vers le bas*, la cavité pelvienne est fermée par une cloison musculo-membraneuse, le périnée, dont

la face supérieure est également recouverte par un feuillet de l'aponévrose pelvienne.

Les organes contenus dans la cavité pelvienne ne sont pas les mêmes dans les deux sexes ; la différence porte sur les organes génitaux ; aussi décrivons-nous successivement le bassin de l'homme et celui de la femme.

### CAVITÉ PELVIENNE DE L'HOMME.

Dans la cavité pelvienne de l'homme, on rencontre les organes suivants :

- |                 |   |   |
|-----------------|---|---|
| Des viscères :  | { | 1. le rectum ;  |
|                 |   | 2. la vessie, la portion inférieure des uretères, la prostate et la région prostatique de l'urèthre ; |
|                 |   | 3. les canaux déférents et les vésicules séminales.   |
| Des vaisseaux : | { | 1. les vaisseaux iliaques internes et leurs branches ;  |
|                 |   | 2. les vaisseaux hémorroïdaux supérieurs ;  |
|                 |   | 3. les vaisseaux sacrés moyens ;  |
|                 |   | 4. les plexus veineux en rapport avec les différents viscères.  |
| Des nerfs :     | { | 1. les nerfs sacrés et leurs branches ;   |
|                 |   | 2. le nerf obturateur ;   |
|                 |   | 3. la portion pelvienne du sympathique.   |

Le péritoine s'enfonce dans l'excavation pelvienne et recouvre partiellement la vessie et le rectum.

**Position des viscères pelviens.** — Le *rectum* est situé dans la région pelvienne postérieure ; il se porte vers le bas en décrivant une série de courbes au devant du sacrum et du coxyx, sur la concavité desquels il se moule.

La *vessie* occupe la portion antérieure de l'excavation pelvienne et repose sur le pubis. Derrière la vessie, entre elle et le rectum, se trouvent les *vésicules séminales* et les *canaux déférents* ; enfin, la *prostate* enveloppe de toutes parts le col, c'est-à-dire le point le plus déclive de la vessie.

La position de ces viscères étant connue, on examinera la façon dont les tapisse le *péritoine*, ainsi que les *replis* que présente cette membrane.

**Portion pelvienne du plexus lombo-aortique.** — Après avoir fourni le plexus mésentérique inférieur, le plexus lombo-aortique descend au devant de la cinquième vertèbre lombaire et se divise en deux cordons plexiformes qui se portent l'un à droite, l'autre à gauche, sur les côtés du rectum, pour se terminer dans le plexus hypogastrique.

On isolera maintenant ces deux cordons ; quant au plexus hypogastrique, on le disséquera en même temps que les nerfs sacrés.

**Aponévroses pelviennes.** — Avant de procéder à l'étude des organes contenus dans le petit bassin on préparera ces aponévroses.

Elles recouvrent les muscles qui tapissent la paroi osseuse du petit bassin, ainsi qu'une partie de ceux qui constituent son plancher musculaire. Elles naissent des parois du bassin par une lame commune qui, au niveau de l'insertion du releveur de l'anus à l'arcade fibreuse, étendue du pubis à l'épine sciatique, se divise en deux feuillets, un feuillet supérieur ou *aponévrose pelvienne supérieure* et un feuillet latéral, l'*aponévrose pelvienne latérale* ou *obturatrice*.

Près de la ligne médiane, l'aponévrose pelvienne supérieure affecte des rapports très importants avec les viscères du petit bassin, particulièrement avec la prostate qui est renfermée dans une loge dont les parois sont, pour la plupart, des prolongements de cette aponévrose.

Pour se faire une idée exacte de la façon dont se comportent les aponévroses pelviennes, il est

nécessaire de les examiner non seulement par l'extérieur du bassin et par le périnée, mais il faut aussi enlever une partie de la ceinture osseuse du bassin, de manière à voir la façon dont elles tapissent ses parois. On ne les exposera que du côté droit du bassin.

*Préparation par l'intérieur du bassin.* — Cette préparation a pour but d'exposer la face supérieure de l'aponévrose pelvienne supérieure. On commence par détacher avec les doigts le péritoine que revêt la face latérale droite du bassin et de la vessie ; ensuite, on gratte avec le manche du scalpel le tissu cellulaire sous-péritonéal, l'aponévrose pelvienne supérieure se trouvera ainsi exposée. Près de la symphyse pubienne, on ne peut la voir qu'à condition d'écarter assez bien la vessie du pubis et d'enlever le tissu conjonctif qui les sépare ; en ce point, l'aponévrose est épaisse et résistante ; elle forme les *ligaments pubio-prostatiques*.

*Préparation par le périnée.* — Elle est destinée à montrer la face inférieure de l'aponévrose pelvienne, ainsi que la face interne de l'aponévrose obturatrice.

Le tissu graisseux qui comble la fosse ischio-rectale a déjà été enlevé lors de la dissection du périnée (v. p. 268) et la face inférieure du releveur de l'anus mise à nu. On sectionnera maintenant ce muscle perpendiculairement à la direction de ses fibres, à environ 0<sup>m</sup>025 au-dessus de l'anus, et on détachera de dedans en dehors la portion externe du releveur ; on verra alors que celui-ci est en rapport par sa face supérieure avec l'aponévrose pelvienne supérieure et que, au niveau de la paroi du bassin, il s'insère à une arcade fibreuse, le long

de laquelle la lame commune se divise en ses deux feuillets.

*Préparation par la paroi latérale du bassin.* — Après avoir détaché l'obturateur externe et ce qui reste des muscles qui s'insèrent au pourtour de la cavité cotyloïde, on ruginera l'os iliaque droit en ayant soin de respecter l'artère et le nerf obturateurs qui sortent du canal sous-pubien. Ensuite, on détachera la membrane obturatrice et l'on exposera nettement les limites de la grande et de la petite échancrure sciatique, ainsi que les organes qui les traversent. (V fig. XVIII, p. 329.)

L'artère fessière, le nerf fessier supérieur, le muscle pyramidal, les artères ischiatique et honteuse interne, les nerfs grand et petit sciatiques, le honteux interne, la branche de l'obturateur interne et du carré crural, passent par la grande échancrure sciatique.

Le tendon de l'obturateur interne, l'artère et le nerf honteux internes, la branche de l'obturateur interne traversent la petite échancrure sciatique, le premier pour sortir du bassin, les autres pour y rentrer.

Ces organes isolés, on enlèvera à la scie la portion de l'os iliaque qui supporte la cavité cotyloïde. Après avoir sectionné à la cisaille l'épine sciatique près de sa base, on pratique à travers l'os iliaque droit deux traits de scie, l'un supérieur, l'autre inférieur, qui sont représentés par un pointillé sur la figure XVIII.

Le premier s'étendra de la partie supérieure du trou obturateur à la partie correspondante de la grande échancrure sciatique, en contournant le bord supérieur du sourcil cotyloïdien. Il est bon de faire tomber le premier trait de scie à une certaine distance au-dessus de la cavité cotyloïde ; en le pratiquant à la hauteur de l'épine iliaque antéro-inférieure, on évitera de rencontrer une épaisseur d'os trop considérable ; selon toute probabilité, on devra, surtout en avant, s'aider de la cisaille ou de la gouge ; en tous

cas, on ne doit pas briser la branche horizontale du pubis. Le second trait de scie sera curviligne, intéressera la tubérosité ischiatique et s'étendra de la partie la plus déclive du trou obturateur à l'épine sciatique.

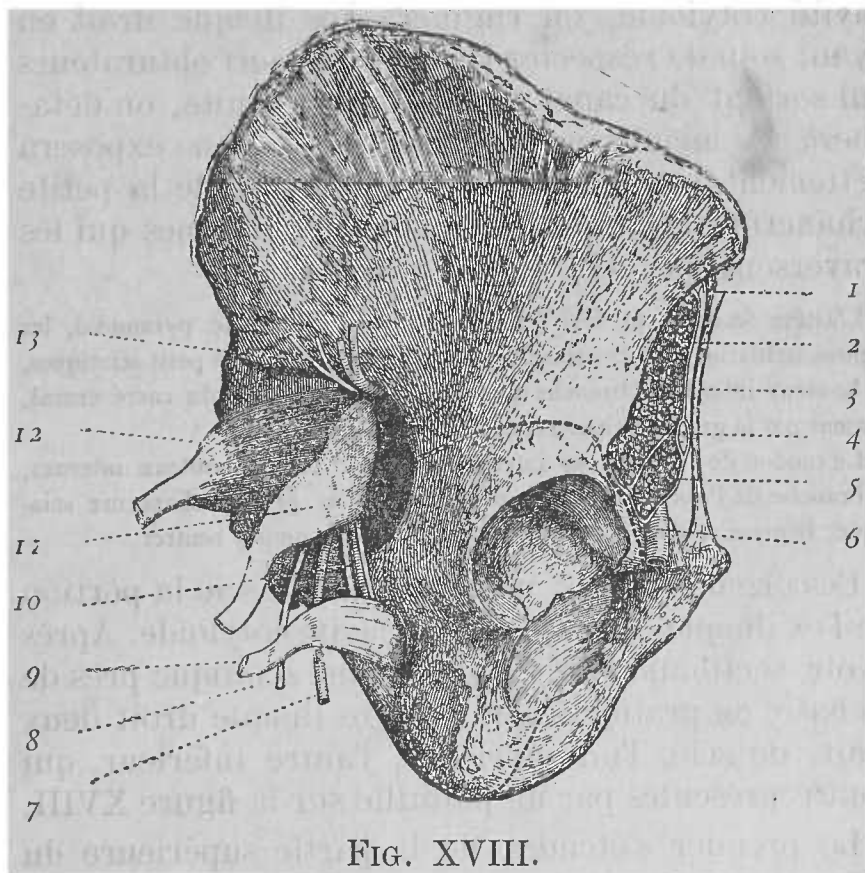


FIG. XVIII.

FACÉ EXTERNE DE L'OS ILIAQUE DROIT AVEC LES ORGANES QUI TRAVERSÉNT LES ÉCHANCRURES QU'IL PRÉSENTE.

- |                          |  |
|--------------------------|--|
| 1. Nerf fémoro-cutané.   | 9. Muscle obturateur interne.  |
| 2. Muscle iliaque.       | 10. Artère et nerf honteux internes, accompagnés par la branche de l'obturateur interne. |
| 3. Ligament de Poupart.  | 11. Nerf grand sciatique.  |
| 4. Nerf crural.          | 12. Muscle pyramidal.  |
| 5. Muscle grand psoas.   | 13. Artère et nerf fessiers.   |
| 6. Vaisseaux fémoraux.   |  |
| 7. Artère ischiatique.   |  |
| 8. Nerf petit sciatique. |  |

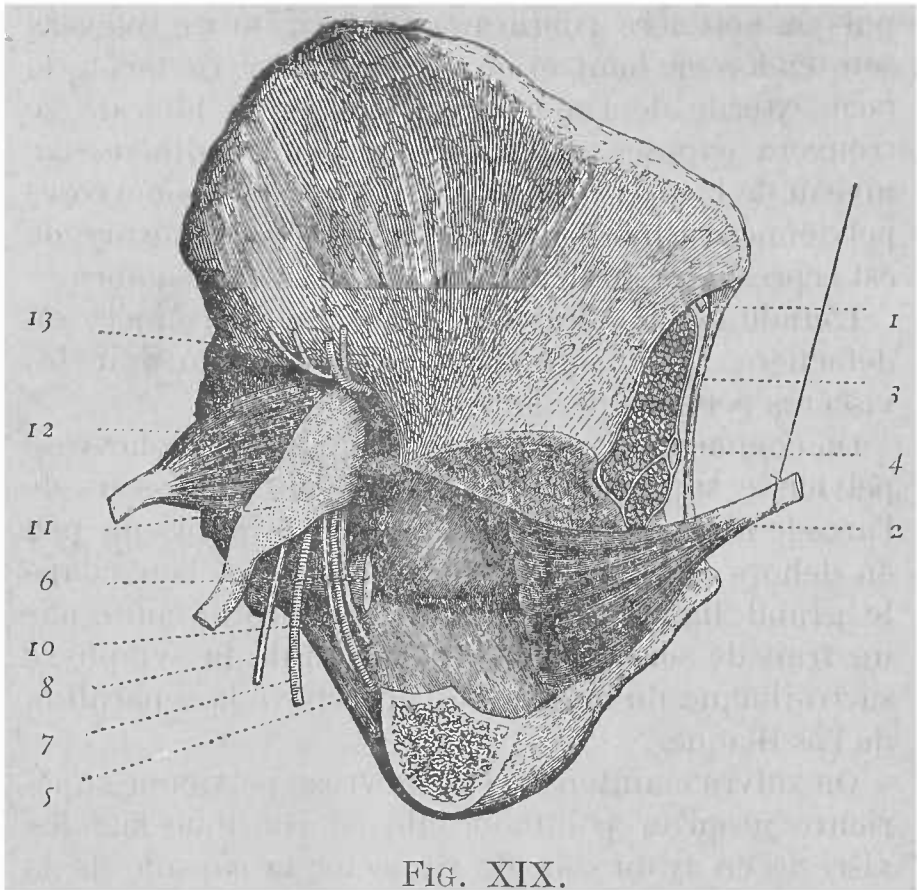


FIG. XIX.

FACE EXTERNE DE LA LAME COMMUNE DES APONÉVROSES PELVIENNES  
ET DE SON FEUILLET LATÉRAL.

- |   |  |
|---|--|
| 1. Nerf fémoro-cutané.                                      | 8. Nerf petit sciatique.   |
| 2. Muscle obturateur interne relevé<br>en haut et en avant. | 10. Artère et nerf honteux internes,<br>accompagnés par la branche de<br>l'obturateur interne. |
| 3. Ligament de Poupart.                                     | 11. Nerf grand sciatique.  |
| 4. Nerf crural.   | 12. Muscle pyramidal.  |
| 5. Grand ligament sacro-sciatique.                          | 13. Artère et nerf fessiers.   |
| 6. Epine sciatique.   |  |
| 7. Artère ischiatique.                                      |  |

Après avoir circonscrit de la sorte la cavité cotyloïde, on détachera la portion d'os, ainsi délimitée, de l'obturateur interne. Le muscle s'y insérant, on devra se servir du scalpel pour effectuer cette séparation ;

puis on nettoiera l'obturateur interne et on relèvera son tendon en haut et en dehors. De cette façon, la face externe de l'aponévrose pelvienne latérale se trouvera exposée, ainsi que l'arcade tendineuse au niveau de laquelle la lame commune des aponévroses pelviennes se divise en ses deux feuillets. Cette arcade est représentée sur la fig. XIX par un trait sombre.

L'étude des aponévroses pelviennes terminée, on détachera l'os iliaque droit de manière à voir les viscères pelviens par leur face latérale.

On commence par inciser du côté droit l'aponévrose pelvienne supérieure à environ 0<sup>m</sup>015 au-dessous de l'arcade fibreuse, puis on sectionne le pubis un peu en dehors et à droite de la symphyse et l'on coupe le grand ligament sacro-sciatique droit ; enfin, par un trait de scie passant au niveau de la symphyse sacro-iliaque du même côté, on achève la séparation de l'os iliaque.

On suivra maintenant l'aponévrose pelvienne supérieure jusqu'au point où elle se continue sur les viscères en ayant soin de respecter la capsule de la prostate ; ensuite, on nettoiera le rectum, la vessie, les vésicules séminales, les vaisseaux déférents, les uretères et la prostate, tout en respectant les vaisseaux et les nerfs qui se distribuent à ces organes. Cette dissection sera facilitée si, après avoir fait passer un courant d'eau par le rectum, on le distend modérément avec de l'étoffe et si on insuffle la vessie par l'un des uretères, après avoir introduit une sonde dans l'urèthre et ligaturé la verge autour de celle-ci ; on étudiera alors la forme et les rapports de ces organes.

Lors de la préparation de la vessie, on disséquera les veines vésicales qui forment autour d'elle, particulièrement à sa base, un plexus assez serré ; on ne



manquera pas non plus d'examiner la manière dont est constituée la loge prostatique (1), ainsi que les organes qu'elle renferme.

### Vaisseaux pelviens.

Pour les préparer, après avoir enlevé l'étau placée dans le rectum et expulsé l'air qui distend la vessie, on détachera le péritoine et le tissu conjonctif lâche qui recouvrent les vaisseaux, sans perdre de vue que les artères sont enlacées par de minces filets nerveux qui proviennent du plexus hypogastrique et que l'on doit respecter autant que possible.

Du côté droit, les vaisseaux auront certainement été endommagés lors de la séparation de l'os coxal ; du côté gauche, ils sont encore intacts.

Les artères pelviennes sont : l'iliaque interne et ses branches, la sacrée moyenne et l'hémorrhoidale supérieure.

L'**artère iliaque interne** ou hypogastrique prend naissance de l'iliaque primitive au niveau de la symphyse sacro-iliaque ; elle descend dans le petit bassin, et arrivée à la partie supérieure de la grande

---

(1) La loge prostatique est constituée en haut par les ligaments pubio-prostatiques, en avant par la face postérieure du pubis, en bas par l'aponévrose périnéale supérieure (v. p. 275), de chaque côté par les aponévroses latérales de la prostate, en arrière par l'aponévrose prostatopéritonéale. Les ligaments pubio-prostatiques, les aponévroses latérales et la membrane prostatopéritonéale sont des dépendances de l'aponévrose pelvienne supérieure. Indépendamment de la prostate, cette loge renferme la région prostatique de l'urèthre et la partie initiale de sa portion membraneuse. Au devant de ces organes, on rencontre des veines, formant le plexus de Santorini et le muscle de Wilson ; sur les faces latérales de la prostate existent aussi deux plexus veineux très développés.

(Note du traducteur.)

échancrure sciatique, se divise en un tronc antérieur et en un tronc postérieur (1). Les **branches** qui naissent de ces deux troncs peuvent être réparties de la manière suivante :

TRONC ANTÉRIEUR		TRONC POSTÉRIEUR	
Branches pariétales	Branches viscérales	Branches pariétales	Branches viscérales.
1. Artère obturatrice ;	Artère ombilicale ;	1. Artère iléo-lombaire ;	—
2. Artère honteuse interne ;	Artère vésicale inférieure ;	2. Artère fessière ;	—
5. Artère ischiatique.	Art. hémorrhoidale moyenne.	3. Artère sacrée latérale.	—

*Artère ombilicale.* — Après la naissance, l'artère ombilicale se transforme en un cordon fibreux qui ne reste perméable que dans sa partie postérieure et s'étend de l'artère hypogastrique à l'ombilic. Près de son origine, l'artère ombilicale fournit deux *branches vésicales* qui se portent sur la partie latérale et supérieure de la vessie.

*Artère vésicale inférieure.* — On la reconnaîtra de suite à son mode de distribution ; elle fournit des rameaux aux vésicules séminales à la prostate et au bas fond de la veine. Elle émet presque constamment une branche longue et grêle, l'*artère déférentielle*, qui accompagne le canal déférent jusque dans les bourses.

(1) C'est là le mode le plus fréquent de division de l'hypogastrique ; cependant, il arrive souvent qu'elle s'épanouit directement en ses branches terminales, au nombre de neuf chez l'homme et de onze chez la femme.

(Note du traducteur.)

*Artère hémorroïdale moyenne.* — Elle naît parfois de la vésicale inférieure ; elle se porte en bas sur les côtés de la partie moyenne du rectum.

*Artère obturatrice.* — Elle se dirige horizontalement en avant, vers la gouttière sous-pubienne, en longeant la paroi de l'excavation pelvienne. Elle fournit des *rameaux musculaires* au muscle iliaque et à l'obturateur interne, un *rameau pubien* qui se dirige en dedans vers la face postérieure du pubis et un *rameau ascendant* qui s'anastomose avec un autre semblable, venu de l'épigastrique.

*Artère honteuse interne.* — On peut en voir maintenant le trajet intra-pelvien. Elle descend au devant du pyramidal et du plexus sacré, puis sort du bassin par la partie inférieure de la grande échancrure sciatique.

L'*artère ischiatique* se distingue des autres branches, qui naissent du tronc antérieur, par son volume plus considérable. Elle est placée un peu en arrière de la honteuse interne, avec laquelle elle descend en avant du pyramidal et du plexus sacré, puis gagne la région fessière, après avoir traversé la partie la plus inférieure de la grande échancrure sciatique.

L'*artère iléo-lombaire* se porte en haut, en dehors et en arrière vers la fosse iliaque, en passant derrière les vaisseaux iliaques externes et le muscle psoas. Dans la fosse iliaque, elle se divise en une branche iliaque et en une branche lombaire.

La *branche lombaire* se dirige vers le haut pour s'épuiser dans le psoas et dans le carré des lombes. Elle émet ordinairement un *rameau spinal* qui s'engage dans le dernier trou de conjugaison.

La *branche iliaque* chemine horizontalement de

dedans en dehors et se divise en un *rameau superficiel*, qui s'épuise dans le muscle iliaque, et en un *rameau profond* qui se ramifie entre le muscle et l'os iliaques auxquels il se distribue.

L'*artère fessière*, la plus volumineuse des branches de l'iliaque interne, après un trajet très court à l'intérieur du bassin, passe entre le dernier nerf lombaire et le premier nerf sacré et sort du bassin par la partie la plus élevée de l'échancrure sciatique.

*Artère sacrée latérale.* — Il en existe ordinairement deux de chaque côté, l'une supérieure, l'autre inférieure, qui descendent le long du bord correspondant du sacrum et fournissent des rameaux, dont les uns se distribuent aux organes voisins et dont les autres s'engagent dans les trois sacrés-antérieurs.

**Artère hémorrhoidale supérieure.** — Continuation de la mésentérique inférieure, elle arrive dans l'excavation pelvienne entre les deux feuillets du mésorectum, et se divise en deux branches qui se portent sur les faces latérales du rectum.

**Artère sacrée moyenne.** — C'est l'une des branches terminales de l'aorte ; elle se détache de son angle de bifurcation. Elle descend verticalement au devant de la cinquième vertèbre lombaire, du sacrum et du coxyx. De chaque côté de l'artère se détachent des rameaux qui se ramifient à la face antérieure du sacrum.

**Veines intra-pelviennes.** — Les veines intra-pelviennes sont disposées de la même façon que les artères correspondantes ; toutefois quelques unes d'entre elles en diffèrent ; ainsi, la *veine dorsale du pénis* se jette dans le plexus de Santorini ; et les *veines ilio-lombaires* s'ouvrent fréquemment dans les

veines iliaques primitives ; enfin autour de la vessie, de la prostate et de l'extrémité inférieure du rectum les veines forment des *plexus* assez serrés qui communiquent entre eux ; le sang qui provient des *plexus vésical et prostatique* est déversé dans les veines vésicales ; celui qui revient du *plexus hémorrhoidal* arrive à la veine honteuse externe par l'*hémorrhoidale inférieure*, à l'iliaque interne par l'*hémorrhoidale moyenne* et à la veine porte par la *mésentérique inférieure*.

**Diaphragme pelvien.** — Il est formé de chaque côté de la ligne médiane par deux muscles, le releveur de l'anus et l'ischio-coxygien.

Pour les exposer on attirera les viscères vers la droite, et on détachera du côté gauche du bassin ce qui reste de l'aponévrose pelvienne, la face supérieure du releveur de l'anus sera ainsi mise nu.

Le *releveur de l'anus* constitue la plus grande partie du diaphragme pelvien ; on examinera particulièrement la façon dont ce muscle se comporte vis à vis du rectum.

Le *muscle ischio-coxygien* est placé en arrière du bord postérieur du releveur et s'étend de l'épine sciatique au bord et à la partie latérale de la face antérieure du coyx.

### Nerfs du petit bassin.

**Nerfs sacrés.** — Les branches antérieures des nerfs sacrés sont au nombre de six. On les nettoiera convenablement, ainsi que les nerfs qui s'en détachent, jusqu'au point où ceux-ci abandonnent le petit bassin. On commencera par le tronc lombosacré et on isolera, pour ne pas l'endommager dans la suite, le nerf fessier supérieur qui en part.

Les *branches antérieures des quatre premiers nerfs sacrés* sortent par les trous sacrés antérieurs ; celles du *cinquième* et du *sixième*, entre le sacrum et le coxyx ; les deux dernières sont très grêles ; toutefois, on arrivera facilement à les découvrir en suivant le filet qui, du quatrième nerf sacré, se porte vers le cinquième et de celui-ci vers le sixième. Chacun de ces nerfs spinaux reçoit un filet du sympathique.

De la réunion du tronc lombo-sacré aux branches antérieures des trois premiers nerfs sacrés et à une partie de celle du quatrième résulte le *plexus sacré*, qui diffère des autres plexus spinaux en ce qu'il est formé par la fusion de plusieurs branches convergentes, en un seul gros tronc qui est le nerf grand sciatique. (V. fig. XVII, p. 321) (1).

**Branches du plexus sacré.** — Ces branches sont : le nerf fessier supérieur, le grand sciatique, le honteux interne, le petit sciatique, les nerfs du pyramidal, de l'obturateur interne, du jumeau supérieur, celui du jumeau inférieur et du carré crural, un rameau spécial pour le grand fessier, des branches viscérales, le nerf du releveur de l'anus et le cutané anal.

Le *nerf fessier supérieur* émane de la partie supérieure du tronc lombo-sacré, un peu au-dessus de sa réunion à la première paire sacrée.

Le *grand sciatique*, le *petit sciatique* et le *honteux interne* sortent ensemble du bassin en passant par la partie inférieure de la grande échancrure sciatique ;

---

(1) La partie de la quatrième paire sacrée qui se jette dans le plexus sacré se porte plus vers le sommet de celui-ci que ne l'indique la fig. XVII, p. 321 ; en sorte que les rameaux viscéraux et musculaires ne naissent pas de cette branche comme on pourrait le croire d'après cette figure, mais directement du plexus lui-même.

(Note du traducteur.)

ils gagnent la région fessière en traversant l'intervalle qui sépare le pyramidal du jumeau supérieur.

La *branche spéciale du grand fessier* les accompagne et aborde ce muscle par sa face profonde (1).

Le *nerf du pyramidal*, souvent double, naît, soit des nerfs sacrés avant leur fusion, soit de la partie moyenne et postérieure du plexus lui-même et pénètre dans le muscle par sa face profonde.

Le *nerf de l'obturateur interne* tire son origine du plexus au point où celui-ci reçoit le cordon lombosacré; il sort aussitôt de l'excavation pelvienne, contourne, avec le nerf honteux interne, l'épine sciatique et rentre dans le bassin pour aller s'épuiser dans l'obturateur interne.

Le *nerf du jumeau supérieur* prend naissance à la face postérieure du plexus sacré, souvent par un tronc commun avec le nerf de l'obturateur interne.

Le *nerf du jumeau inférieur et du carré crural* naît à côté du précédent et sort du bassin en croisant le bord supérieur de l'épine sciatique.

Les *branches viscérales* proviennent des troisième et quatrième paires sacrées et se portent sur les côtés du rectum, pour aller se jeter dans le plexus hypogastrique, qui est surtout formé par un grand nombre de rameaux du sympathique.

Le *nerf du releveur* de l'anus se compose de deux rameaux distincts, provenant du point de réunion des troisième et quatrième paires sacrées.

Le *cutané anal* part du bord inférieur du plexus sacré, sort du bassin par la grande échancrure sciatique et chemine dans le tissu graisseux de la fosse ischio-rectale. (V. p. 268.)

---

(1) Cette branche naît fréquemment par un tronc commun avec le petit sciatique et plus souvent encore du petit sciatique lui-même.

(Note du traducteur.)

La *branche antérieure du quatrième nerf sacré* se divise en *trois rameaux* : un rameau se jette dans le plexus sacré, un autre dans le plexus hypogastrique et le troisième, après avoir traversé le muscle ischio-coxygien, auquel il donne quelques filets, va se terminer dans la peau de la région coxygienne.

La *branche antérieure du cinquième nerf sacré* se partage en deux filets, dont un s'unit à un rameau de la quatrième paire et l'autre à la sixième paire.

La *sixième paire sacrée*, après avoir reçu l'anastomose que lui envoie la cinquième, se divise en deux filets qui traversent l'ischio-coxygien et se perdent dans la peau du voisinage.

**Plexus hypogastrique.** — On cherchera à suivre les filets qui en partent ; vraisemblablement, la plupart d'entre eux auront été endommagés lors de la préparation des vaisseaux et des viscères.

Placé sur les faces latérales du rectum et de la vessie, ce plexus est formé par l'entrecroisement de filaments nerveux provenant du plexus lombo-aortique, des troisième et quatrième paires sacrées et des ganglions sacrés du sympathique.

Du plexus hypogastrique partent des plexus secondaires, qui sont le plexus *hémorrhoidal moyen*, le *plexus vésical* et le *plexus prostatique* ; celui-ci émet quelques filets qui se portent vers le canal déférent et forment autour de lui, par leurs anastomoses, le *plexus déférentiel*.

**Cordon sacré du sympathique.** — Le cordon sacré du sympathique est assez grêle ; il descend au devant du sacrum, en dedans des trous sacrés antérieurs. Son extrémité supérieure se continue avec la portion lombaire ; son extrémité inférieure s'unit au devant du coxyx à celle du côté opposé.

Les *ganglions*, situés sur le trajet du cordon sacré,



sont au nombre de quatre et se trouvent placés au niveau du bord interne des trous sacrés antérieurs. Ils émettent des *rameaux supérieur et inférieur* qui les relient entre eux, des *rameaux externes* pour les nerfs sacrés correspondants, des *rameaux internes* qui se ramifient à la face antérieure du sacrum, enfin des *rameaux antérieurs* qui se jettent dans le plexus hypogastrique.

**Glande coxygienne.** — C'est un petit organe vasculo-nerveux, du volume d'un pois, situé au devant de la pointe du coxyx. Il est formé en partie par des ramifications de l'artère sacrée moyenne et en partie par des filets du sympathique entourant ces vaisseaux.

**Enlèvement des viscères pelviens.** — On enlèvera maintenant les viscères pelviens de manière à examiner leur conformation intérieure.

Après avoir sectionné les vaisseaux et les nerfs qui se distribuent aux viscères, le muscle releveur de l'anūs et les ligaments pubio-prostatiques, on isolera la portion membraneuse et le bulbe de l'urèthre de l'arcade pubienne, en évitant d'endommager les glandes de Cowper et le canal de l'urèthre ; enfin, on séparera le rectum du coxyx.

On disséquera en premier lieu les différentes tuniques qui composent les parois du *rectum*, puis on sectionnera la paroi antérieure de celui-ci, de manière à voir les caractères de sa muqueuse.

Ensuite, on répètera la même opération sur la *vessie* ; on préparera également les différentes couches qui entrent dans sa composition, puis on incisera sa paroi antérieure depuis le sommet jusqu'au col de cet organe ; on ne négligera pas de rechercher la position des orifices des uretères ; enfin, on passera à l'examen des différentes portions de l'*urèthre*, que

l'on ouvrira en pratiquant d'arrière en avant, à travers sa paroi antéro-supérieure, une incision qui longera autant que possible la ligne médiane de ce conduit ; en même temps, on étudiera les *vésicules séminales*, les *conduits éjaculateurs* et la *prostate*.

Ces viscères examinés, on reprendra le petit bassin et l'on disséquera les muscles obturateur interne et pyramidal, ainsi que les articulations pelviennes et les ligaments qui unissent entre eux les os du bassin.

Le *muscle obturateur interne* recouvre la face interne de la membrane obturatrice ; le *pyramidal* repose en grande partie sur la face antérieure du sacrum.

### De l'excavation pelvienne chez la femme.

Dans l'excavation pelvienne de la femme, on rencontre les organes suivants :

- |                 |   |   |
|-----------------|---|---|
| Des viscères :  | { | 1. Le rectum ;<br>2. la vessie et l'urèthre ;<br>3. l'utérus et le vagin ;<br>4. la trompe et l'ovaire.   |
| Des vaisseaux : | { | 1. Les vaisseaux iliaques internes et leurs branches ;<br>2. les vaisseaux hémorroïdaux supérieurs ;<br>3. les vaisseaux sacrés moyens ;<br>4. les vaisseaux utéro-ovariens ;<br>5. des plexus veineux en rapport avec les différents viscères. |
| Des nerfs :     | { | 1. Les nerfs sacrés et leurs branches ;<br>2. le nerf obturateur ;<br>3. la portion pelvienne du sympathique.   |

Le péritoine revêt complètement certains viscères pelviens, et n'enveloppe que partiellement les autres.

**Position des viscères pelviens.** — Le *rectum* est situé dans la région pelvienne postérieure, au devant

du sacrum et du coxyx, sur la concavité desquels il se moule.

La *vessie* et l'*urèthre* occupent la partie antérieure de l'excavation pelvienne ; la première repose sur la face postérieure du pubis.

Entre les organes précédents sont placés le *vagin* et l'*utérus*, sur les côtés duquel on rencontre les *ovaires* et les *trompes*.

On commencera par examiner la façon dont le **péritoine** revêt ces différents organes, ainsi que les *ligaments* que forme cette membrane. Sur les côtés de l'utérus, les deux feuillets, qui ont tapissé les faces antérieure et postérieure de cet organe, forment, par leur accollement, les *ligaments larges*. Ceux-ci s'étendent du bord latéral de l'utérus à la paroi du petit bassin et contribuent ainsi à maintenir en position l'organe de la gestation. La partie supérieure du ligament large présente trois replis ou *ailerons* ; le *postérieur* contient l'*ovaire* ; le *moyen*, la *trompe* ; l'*antérieur* loge le *ligament rond* et l'accompagne jusqu'à l'anneau inguinal interne. Indépendamment de ces organes, entre les deux feuillets du ligament large sont situés le *corps de Rosenmüller*, reste du corps de Wolff, ainsi que les vaisseaux et les nerfs destinés à l'utérus et à l'ovaire.

Quand on aura examiné la disposition du péritoine à l'intérieur du petit bassin, on disséquera la *portion pelvienne du plexus lombo-aortique* (voir p. 326), puis les *aponévroses pelviennes*, d'après la méthode indiquée page 326 et suivantes ; enfin, on enlèvera l'os iliaque droit (v. p. 331) et l'on nettoiera les différents *viscères pelviens*, en ayant soin de respecter les nerfs et les vaisseaux qui s'y distribuent. Pour rendre cette préparation plus facile, on introduira de l'étaupe dans le rectum, de manière à

le distendre, et on insufflera la vessie par un des uretères, après avoir jeté une ligature sur le canal de l'urèthre, qui a déjà été isolé lors de la dissection du périnée..

Lorsque l'on aura examiné la forme et les rapports des viscères, on préparera les **vaisseaux pelviens**. Ils ne diffèrent guère de ceux de l'homme et la façon de les préparer est la même (v. p. 332); toutefois, chez la femme, on trouve dans l'excavation pelvienne trois artères, qui ne se rencontrent pas dans l'autre sexe. Ce sont : l'utérine et la vaginale, branches de l'iliaque interne, ainsi que l'utéro-ovarienne qui naît de l'aorte abdominale.

L'*artère utérine* tire son origine du tronc antérieur de l'hypogastrique et se dirige en bas et en dedans vers le col de l'utérus; à ce niveau, elle s'infléchit sur elle-même et remonte le long du bord latéral de cet organe, entre les deux feuillets du ligament large; chemin faisant, elle donne aux deux faces de l'utérus des rameaux qui s'enfoncent dans ses parois; près du fond de l'utérus, elle émet un *rameau tubo-ovarien* destiné à la trompe et à l'ovaire.

L'*artère vaginale* provient également du tronc antérieur de l'iliaque interne, dont elle naît fréquemment par une branche commune avec l'artère utérine; elle se perd sur les parois du vagin et fournit des rameaux au rectum et à la vessie.

L'*artère utéro-ovarienne* (v. p. 316), au niveau du détroit supérieur, s'engage entre les deux feuillets du ligament large et arrive ainsi au bord antérieur de l'ovaire, auquel elle donne de nombreux rameaux; elle en fournit également d'autres, destinés à la trompe, au ligament rond et à l'utérus.

**Veines intra-pelviennes.** — Il y a peu de choses

à ajouter à ce qui a été dit p. 335. La *veine dorsale du clitoris* se jette dans le *plexus vésical* ; de plus l'utérus et le vagin sont entourés par un lacis de veines qui forment les *plexus utérin et vaginal* ; de celui-là part la *veine utéro-ovarienne*, de celui-ci la *veine vaginale*, qui s'ouvre dans l'hypogastrique.

Les vaisseaux disséqués, on examinera le *diaphragme pelvien* (v. p. 336), puis les nerfs du petit bassin.

Les **nerfs pelviens** (v. p. 336) sont disposés de la même façon dans les deux sexes. Toutefois, chez la femme, du plexus hypogastrique se détachent des filets qui forment autour de l'utérus, du vagin et de l'ovaire des plexus secondaires. Ces filets accompagnent les artères de ces organes.

**Enlèvement des viscères pelviens.** — On commence par sectionner les vaisseaux et les nerfs qui se rendent aux viscères pelviens, ainsi que le releveur de l'anus et les ligaments pubio-vésicaux, ensuite on isole soigneusement l'urèthre et le vagin de l'arcade pubienne et le rectum du coxyx, et l'on passe à l'étude de ces organes.

Après avoir disséqué les différentes tuniques, qui entrent dans la composition des parois du rectum et de la vessie, et étudié les caractères de leur muqueuse, on examinera l'utérus. On l'étalera sur un billot avec les trompes et les ovaires, puis on incisera sa paroi le long de la ligne médiane depuis le fond de l'organe jusqu'à l'orifice du col ; en même temps, on ouvrira les trompes et le vagin et l'on étudiera la conformation intérieure de ces viscères.

Leur examen terminé, on reprendra le petit bassin pour disséquer l'*obturateur interne* et le *pyramidal* (v. p. 341), puis les articulations et les ligaments du bassin.

## DU THORAX.

La dissection du thorax ne peut être commencée que dix jours après que le cadavre a été placé sur la table de travail ; les membres supérieurs devront être alors séparés du tronc.

Le thorax est la cavité qui loge les poumons et le cœur. Il a la forme d'un cône tronqué, à base inférieure, constituée par le diaphragme qui le sépare de l'abdomen, et à sommet supérieur, au niveau duquel il communique directement avec le cou.

La cavité thoracique est circonscrite en avant par le sternum, latéralement par les côtes et leurs cartilages, en arrière par la colonne.

Le thorax présente à étudier une paroi et une cavité, renfermant différents organes.

### **Paroi thoracique.**

La paroi thoracique est formée par un squelette ostéo-cartilagineux qui donne insertion à des muscles et à des lames aponévrotiques, entre lesquels cheminent des nerfs et des vaisseaux. La face interne de cette paroi est tapissée par la plèvre pariétale (1).

Les muscles de la paroi thoracique sont : les intercostaux externes, les intercostaux internes et le triangulaire du sternum.

---

(1) Pour le moment, on ne peut étudier que partiellement la paroi thoracique ; son examen sera complété après l'ouverture du thorax.

*(Note du traducteur.)*

Les nerfs sont représentés par les douze intercostaux, les artères par les intercostales et par la mammaire interne.

Une partie des muscles du membre supérieur et de la paroi abdominale s'insèrent à la face externe de la paroi thoracique ; en haut et d'avant en arrière, on rencontre le *grand pectoral*, le *petit pectoral* et le *grand dentelé* ; au niveau du bord inférieur de la cage thoracique, l'élève reconnaîtra le *grand droit de l'abdomen*, l'*oblique externe* et plus en arrière le *grand dorsal* ; le sous-clavier prend son origine à la première côte, derrière laquelle passe le scalène postérieur qui vient se fixer à la deuxième.

Ces muscles, qui ont été déjà disséqués par d'autres élèves, doivent être tous enlevés à l'exception du scalène postérieur, de manière à exposer nettement les côtes et les intercostaux externes. En détachant le grand dentelé, on conservera les *rameaux perforants latéraux des nerfs intercostaux* qui traversent les espaces intercostaux entre les digitations de ce muscle. Les *rameaux perforants antérieurs*, ainsi que les *ramuscules de l'artère mammaire interne* qui les accompagnent, doivent être également conservés ; ils traversent le bord interne du grand pectoral, au niveau de chaque espace intercostal et tout près du sternum.

**Muscles intercostaux.** — Ils occupent les espaces intercostaux et sont disposés sur deux couches, une couche superficielle, constituée par les *intercostaux externes*, et une couche profonde par les *intercostaux internes*.

Les *muscles intercostaux externes* sont formés de petits faisceaux parallèles, à la fois charnus et tendineux, dirigés de haut en bas et d'arrière en avant. Ces muscles n'atteignent pas l'extrémité antérieure

des espaces intercostaux ; celle-ci est occupée par une lame aponévrotique qui continue le muscle en avant.

Pour exposer les *muscles intercostaux internes*, il est nécessaire de renverser les intercostaux externes, ainsi que leurs lames aponévrotiques. On incisera ceux-ci le long du bord supérieur des côtes et on les relèvera vers le haut, en prenant soin de ne pas endommager les artères intercostales qui cheminent entre les deux plans musculaires.

Les *intercostaux internes* ont une direction opposée à celle des intercostaux externes ; ils se portent obliquement de haut en bas et d'avant en arrière ; en avant, ils atteignent le sternum, en arrière ils s'arrêtent à l'angle des côtes et l'espace laissé libre entre eux et la colonne vertébrale est occupé par une lame aponévrotique.

**Nerfs intercostaux.** — Ils sont situés sous le bord inférieur des côtes qu'ils longent ; aussi pour bien les voir est-il nécessaire d'exercer une légère traction sur leur rameau perforant latéral et de les attirer vers le bas. On poursuivra deux ou trois de ces nerfs dans toute leur étendue et on examinera leur trajet, ainsi que leur mode de distribution. Chacun d'eux fournit un *rameau perforant latéral* et un *rameau perforant antérieur* ; ils innervent aussi les muscles du voisinage. Les *six derniers nerfs intercostaux*, au niveau de l'extrémité antérieure des espaces intercostaux, s'engagent entre les muscles de la paroi abdominale.

**Artères intercostales.** — On ne peut les préparer convenablement que si le cadavre est bien injecté. Au niveau de chaque espace, on rencontrera une artère qui se dirige d'arrière en avant et deux autres, les *intercostales antérieures*, qui cheminent d'avant



en arrière. Dans les deux premiers espaces, l'artère qui suit une direction postéro-antérieure provient de l'*intercostale supérieure*, branche de la sous-clavière ; dans les autres espaces, elle naît de l'aorte, et prend le nom d'*intercostale aortique*.

Les artères *intercostales antérieures* des sept premiers espaces sont fournies par la *mammaire interne*, celles des quatre derniers par sa branche de bifurcation externe, la *musculo-phrénique*.

Les *artères intercostales aortiques*, depuis l'angle des côtes jusque vers les tiers antérieurs de l'espace intercostal, sont logées dans les gouttières costales, entre la veine qui est au-dessus et le nerf qui est au-dessous. Au niveau du tiers antérieur de l'espace intercostal, elles se divisent en deux rameaux, l'un *supérieur*, l'autre *inférieur*. Elles fournissent un petit rameau cutané qui accompagne la branche perforante latérale des nerfs intercostaux.

Les deux artères intercostales supérieures présentent la même disposition.

Les *artères intercostales antérieures*, au nombre de deux pour chaque espace intercostal, l'une *supérieure*, l'autre *inférieure*, traversent, peu après leur origine et de dedans en dehors, les muscles intercostaux internes ; la supérieure longe le bord inférieur de la côte qui est au dessus, l'inférieure le bord supérieur de la côte qui est au-dessous.

**Préparation.** — On enlèvera maintenant la portion antéro-latérale des muscles intercostaux avec le plus grand soin, de manière à ne pas endommager la plèvre pariétale qui tapisse la face interne de la paroi thoracique ; sous aucun prétexte, on ne séparera cette membrane des côtes.

Au niveau du bord inférieur de la cage thoracique, la plèvre ne descend pas au fond du creux situé

entre les côtes et le diaphragme ; en effet, dans la ligne axillaire, elle se refléchit à une certaine distance au-dessus de lui ; il résulte de cette disposition que lorsque les muscles intercostaux sont enlevés, le préparateur tombe directement sur le diaphragme ; or, les faisceaux de ce muscle présentant une direction qui se rapproche de celle des faisceaux des muscles intercostaux internes, il lui arrive souvent d'enlever aussi une partie du diaphragme, pensant détacher les muscles intercostaux, et d'exposer le péritoine, qu'il prend pour la plèvre. En procédant avec attention, l'élève verra qu'une lame aponévrotique assez résistante unit le diaphragme à la plèvre et contribue ainsi à maintenir celle-ci en position.

A la partie antérieure du thorax, entre la plèvre et les cartilages costaux, sont situés l'artère mammaire interne et le muscle triangulaire du sternum.

L'**artère mammaire interne** descend verticalement le long du bord du sternum, dont elle est séparée par une distance d'un centimètre environ ; on la nettoiera au niveau des espaces compris entre les cartilages costaux et on exposera les ganglions mammaires internes qui l'accompagnent, depuis l'appendice xiphoïde jusqu'au cartilage de la première côte. En général, l'artère se divise en ses deux branches terminales, l'une externe, la *musculo-phrénique*, l'autre interne, l'*abdominale*, au niveau de l'extrémité interne du sixième espace intercostal. Celui-ci est d'ordinaire tellement étroit en ce point qu'il empêche de voir cette bifurcation ; dans ce cas, on sectionnera à la cisaille les extrémités des cartilages qui la masquent.

On recherchera les *rameaux antérieurs* de l'artère qui accompagnent les branches perforantes antérieures des nerfs intercostaux ; on a vu précédem-

ment que les *intercostales antérieures* des sept premiers espaces provenaient du tronc de la mammaire interne.

Le muscle sur lequel repose l'artère est le **triangulaire du sternum** ; il est appliqué à la face interne du sternum et des cartilages costaux ; aussi ne peut-on le voir que d'une manière très-incomplète. Néanmoins, il n'est pas à conseiller d'enlever les cartilages costaux pour mieux l'exposer, car cette opération compromettrait la dissection ultérieure d'organes très-importants.

### Cavité thoracique.

La cavité thoracique renferme les organes suivants :

1. La plèvre ;
2. les nerfs phréniques ;
3. les poumons ;
4. le thymus ;
5. le péricarde ;
6. la veine cave supérieure et les troncs veineux brachio-céphaliques ;
7. le cœur ;
8. l'artère pulmonaire ;
9. les veines pulmonaires ;
10. la crosse de l'aorte et les branches qui en partent ;
11. le plexus cardiaque ;
12. la trachée et les bronches ;
13. les nerfs pneumogastriques ;
14. l'œsophage ;
15. l'aorte thoracique et ses branches ;
16. le canal thoracique ;
17. le cordon du sympathique et les nerfs splanchniques ;
18. les veines azygos : 

}	la grande azygos ;
{	la petite azygos ;
19. les troncs communs des veines intercostales supérieures et gauches.

Avant de procéder à l'étude de la disposition des plèvres, il est indispensable que l'élève ait quelques notions sur la situation des viscères thoraciques.

Les principaux viscères du thorax sont les *poumons* et le *cœur*. Les *poumons*, situés de chaque côté de la ligne médiane, occupent la plus grande partie de la cavité thoracique ; le *cœur* est placé entre les deux poumons et déborde le sternum beaucoup plus à gauche qu'à droite. Il est renfermé dans un sac de forme conique, le *péricarde*, qui est fixé par sa base au diaphragme. Chacun des deux poumons est réuni à la base du cœur par de gros vaisseaux qui traversent le péricarde et se dirigent vers les poumons, dont ils forment de chaque côté, avec la bronche correspondante, le *pédicule*.

**Des plèvres.** — Pour examiner la disposition des plèvres et des régions qu'elles délimitent, on fera, d'après le conseil de Sir W. Turner, la préparation suivante, qui consiste à partager le sternum, par trois traits de scie, en quatre portions inégales. Le premier trait de scie intéressera transversalement le manubrium au niveau du bord inférieur de la première côte ; le deuxième, parallèle au précédent, sera porté sur le sternum, à la hauteur de l'extrémité interne du cinquième espace intercostal ; enfin, le troisième, oblique de haut en bas et de droite à gauche, partira du milieu de la première ligne de section et viendra couper la deuxième un peu en dedans du bord gauche du sternum. De cette façon, le *corps* de cet os sera partagé en deux portions, l'une droite, l'autre gauche, auxquelles resteront fixées quatre côtes de chaque côté. Pour pratiquer ces sections, on emploiera la scie jusqu'à ce que l'on soit arrivé sur le périoste, qui tapisse la face postérieure du sternum ; on mettra alors la scie de côté et on divisera soigneusement cette membrane avec un fort scalpel ; lors de cette préparation, il faut éviter de léser la

mammaire interne et de détacher la plèvre pariétale de la paroi thoracique.

En écartant les deux portions du corps du sternum l'une de l'autre, on ouvrira le *médiastin antérieur* par sa paroi antérieure. Si l'on introduit l'index dans cet espace, on s'assurera qu'au niveau de la face postérieure du sternum, la plèvre se réfléchit pour se diriger d'avant en arrière vers le pédicule pulmonaire, et si l'on sépare quelque peu ces deux feuillets pleuraux, on apercevra une petite portion du péricarde qui est un des organes contenus dans le médiastin antérieur ; en même temps, on verra que la plèvre gauche recouvre une toute petite partie de la face postérieure du sternum, tandis que la droite en revêt une beaucoup plus grande et l'on comprendra pourquoi le troisième trait de scie, pratiqué à travers le corps du sternum, devait présenter un trajet oblique de haut en bas et de droite à gauche : c'était pour ne pas endommager la plèvre.

Lorsque l'on aura examiné la façon dont se comporte la plèvre au niveau de la face postérieure du sternum, on la détachera avec les doigts de la face interne des côtes jusqu'au niveau des cartilages costaux, mais on la laissera adhérente à la face interne de ceux-ci ; ensuite, avec un fort scalpel, on coupera les 2<sup>e</sup>, 3<sup>e</sup>, 4<sup>e</sup>, 5<sup>e</sup> et 6<sup>e</sup> cartilages costaux, au point où ils s'articulent avec les côtes ; enfin, on sectionnera ces côtes elles-mêmes, à 12 centimètres de la colonne vertébrale. Le sternum et les cartilages costaux doivent rester en place jusqu'à ce que l'on ait étudié la disposition de la plèvre.

La plus grande partie de la plèvre costale est ainsi mise à nu ; on fera à travers elle, vers le milieu de la paroi latérale du thorax, une incision

verticale s'étendant de la 2<sup>e</sup> à la 7<sup>e</sup> côte, et, des extrémités supérieure et inférieure de cette incision, on en fera partir deux autres, offrant une longueur de six centimètres et se dirigeant horizontalement de dedans en dehors ; le lambeau pleural ainsi délimité sera rabattu en avant. On pourra maintenant, en introduisant la main dans la cavité thoracique, explorer la façon dont est disposée la plèvre.

Il existe une *plèvre droite* et une *plèvre gauche* tout à fait indépendantes l'une de l'autre.

Chacune d'elles présente à étudier un *feuillet pariétal* qui tapisse la face interne de la paroi thoracique et un *feuillet viscéral* qui recouvre la surface externe du poumon ; ces deux feuillets se continuent l'un avec l'autre, de manière à former une espèce de sac dans lequel fait saillie le poumon. La plèvre et le poumon de chaque côté constituent les deux *régions pleuro-pulmonaires* ; entre ces deux régions, il en existe une troisième qui est le *médiastin* (1).

Les deux feuillets de la plèvre pariétale, qui sont étendus du sternum vers le pédicule pulmonaire (*plèvre médiastine*) ne sont pas accolés, mais interceptent entre eux un espace qui est le *médiastin antérieur*. Cette région est limitée en avant par la face postérieure du sternum, en arrière par la face antérieure du pédicule pulmonaire, latéralement par les deux plèvres médiastines, et en bas par le diaphragme. Par suite de son rétrécissement au niveau du hile du poumon, le médiastin antérieur présente assez bien la forme d'un sablier.

---

(1) L'auteur de ce manuel, ainsi que la plupart des anatomistes anglais, subdivise le médiastin en quatre portions, savoir : le médiastin antérieur, le moyen, le supérieur et le postérieur. Nous avons cru préférable de conserver la description classique, généralement adoptée chez nous.

(Note du traducteur.)

En arrière du pédicule pulmonaire, la plèvre offre une disposition assez semblable à celle que nous venons de décrire. De chaque côté, après avoir tapissé la paroi thoracique, elle se réfléchit au niveau de la face latérale de la colonne et se dirige d'arrière en avant, vers la face postérieure du pédicule pulmonaire (*plèvre médiastine*). De la sorte se trouve circonscrit un espace, le *médiastin postérieur*, qui en avant est limité par le pédicule pulmonaire, en arrière par la colonne, latéralement par les plèvres médiastines droite et gauche, et en bas par le diaphragme. Au dessus et en dessous du pédicule pulmonaire, il n'existe entre la colonne et le sternum aucune séparation, et la limite entre le médiastin postérieur et l'antérieur est simplement représentée par un plan fictif, vertical et transversal, passant par le pédicule du poumon.

Lorsque l'on aura étudié le trajet de la plèvre, on enlèvera le corps du sternum avec les cartilages qui s'y fixent, et l'on examinera les **branches de l'artère mammaire interne**. Indépendamment des branches déjà rencontrées (v. p. 349), la mammaire interne fournit les *artères thymiques* qui se distribuent au thymus, les *artères péricardiques* et la *diaphragmatique supérieure*, qui accompagne le *nerf phrénique* jusqu'au diaphragme auquel elle se distribue. Pour l'exposer, ainsi que ce nerf, on détachera la plèvre médiastine de la face externe du péricarde; entre ces deux membranes passent le nerf et l'artère.

**Des poumons.** — L'élève examinera maintenant les poumons au point de vue de leur position, de leur forme et de leurs rapports. On se rendra un compte plus exact des caractères qu'ils présentent en y insufflant de l'air; toutefois, cette opération, qui sera

faite par la trachée, ne doit pas entraver la dissection de la région cervicale.

**Pédicule du poumon.** — On donne ce nom aux organes qui pénètrent dans le poumon au niveau du hile ; ils sont entourés par la plèvre ; il faut donc détacher cette membrane pour les exposer. Mais avant de les disséquer, on examinera les rapports immédiats des deux pédicules pulmonaires.

*En avant* ils sont en relation avec un plexus nerveux très délicat, le plexus pulmonaire antérieur, le nerf phrénique et l'artère diaphragmatique supérieure ; *en arrière* du pédicule, le nerf pneumogastrique fournit ses rameaux pulmonaires postérieurs, qui de chaque côté forment le plexus pulmonaire postérieur ; *en bas*, il répond au ligament pulmonaire.

Tels sont les rapports communs aux racines des deux poumons ; il en est d'autres qui sont propres à chacune d'elles. Du *côté droit*, la grande veine azygos, près du point où elle s'ouvre dans la veine cave supérieure, est en relation avec le bord supérieur du pédicule et la veine cave supérieure est placée au devant de lui. Du *côté gauche*, la crosse de l'aorte passe au dessus de la racine du poumon et l'aorte descendante croise sa face postérieure.

On procédera maintenant à la dissection des différents organes qui constituent le pédicule. Les organes les plus importants qui entrent dans sa formation sont : les deux veines et l'artère pulmonaires, ainsi que les bronches ; on y rencontre de plus les artères bronchiques, les nerfs bronchiques et des vaisseaux lymphatiques. Tous ces organes sont réunis entre eux par du tissu conjonctif lâche.

Les *nerfs bronchiques* proviennent des plexus pulmonaires antérieur et postérieurs.



Le *plexus pulmonaire antérieur* est formé surtout par quelques filets qui, nés du pneumogastrique au dessus de la bifurcation de la trachée, se portent sur les parties latérales de ce canal et arrivent au devant des bronches où ils forment par leur anastomose le plexus pulmonaire antérieur. Dans ce plexus se jettent quelques filets provenant des quatre premiers ganglions du sympathique et du plexus cardiaque.

Le *plexus pulmonaire postérieur* est constitué par des filets nombreux et relativement volumineux, qui proviennent du pneumogastrique, au moment où ce nerf s'épanouit à la face postérieure des bronches qu'il croise. Ces filets s'anastomosent avec quelques ramuscules émanés des quatre ou cinq premiers ganglions thoraciques. Il y a deux plexus pulmonaires postérieurs, l'un droit, l'autre gauche, réunis entre eux par quelques filaments. De ces deux plexus partent des filets qui accompagnent à l'intérieur du poumon les divisions de l'arbre bronchique.

Les *artères bronchiques* sont les vaisseaux nourriciers du poumon ; d'ordinaire, il en existe trois, deux pour le côté gauche et une pour le côté droit. Nées de l'aorte thoracique, elles gagnent la face postérieure des bronches, le long desquelles elles se dirigent vers le hile du poumon.

Ces artères et ces nerfs disséqués, on séparera, avec le manche du scalpel, les vaisseaux pulmonaires des bronches et on étudiera leurs rapports au niveau du hile.

En allant d'avant en arrière, on rencontre successivement de chaque côté les veines pulmonaires, l'artère et la bronche. De haut en bas, ces organes ne sont pas disposés de la même façon des deux

côtés : à *droite*, on trouve successivement la bronche, l'artère et les veines ; à *gauche*, l'artère, la bronche et les veines.

### Médiastin antérieur.

Les organes contenus dans le médiastin antérieur sont, en procédant de la superficie vers la profondeur et de haut en bas : 1° dans l'évasement supérieur, le thymus, puis les deux troncs veineux brachio-céphaliques, droit et gauche ; plus profondément les troncs artériels qui partent de la crosse de l'aorte (le tronc artériel brachio-céphalique, la carotide primitive et la sous-clavière gauches) ; un peu plus bas la crosse de l'aorte, le pneumogastrique gauche et l'origine du nerf récurrent du même côté ; plus bas encore le plexus cardiaque et les gros vaisseaux qui se rendent au cœur ou qui en partent, c'est-à-dire la veine cave supérieure, l'artère pulmonaire et l'aorte ascendante ; 2° dans l'évasement inférieur, on trouve le péricarde et le cœur ainsi que les ganglions médiastinaux antérieurs ; de chaque côté, entre la plèvre médiastine et le péricarde, descendent le nerf phrénique et l'artère diaphragmatique supérieure.

**Nerf phrénique.** — On l'a déjà rencontré antérieurement (v. p. 354), on le poursuivra maintenant dans tout son trajet intra-thoracique, on examinera ses rapports et l'on isolera les rameaux qu'il fournit. La plupart d'entre eux sont destinés au diaphragme, et quelques-uns à la plèvre et au péricarde. Arrivé à la face supérieure du diaphragme, il se divise en *rameaux sous-pleuraux* qui rampent sur la face supérieure du muscle et en *rameaux sous-péritonéaux*, qui traversent le centre phrénique et se distribuent sur la face inférieure du diaphragme.

**Nerfs cardiaques.** — Au devant de la crosse de l'aorte, entre les nerfs pneumogastrique et phrénique, descendent le *nerf cardiaque supérieur du sympathique gauche* et les *rameaux cardiaques cervicaux du pneumogastrique gauche*. Ces rameaux s'anastomosent entre eux, de manière à former un petit plexus superficiel, et vont se jeter dans le plexus cardiaque, situé sous la concavité de la crosse de l'aorte. On se bornera pour le moment à isoler ces rameaux de façon à ne pas les léser dans la suite ; quant au plexus cardiaque, on le disséquera plus tard.

**Du péricarde.** — Le péricarde est un sac fibreux qui enveloppe le cœur et une portion des vaisseaux qui en partent ou qui s'y rendent. Il se compose de deux parties, une partie externe qui est le *péricarde fibreux*, et une partie interne ou *péricarde séreux*.

En enlevant le tissu conjonctif qui revêt la face antérieure de ce sac, on rencontrera deux ligaments qui le fixent au sternum : ce sont les *ligaments sterno-cardiaques supérieur et inférieur* ; le supérieur s'insère en avant à la fourchette du sternum, l'inférieur à la base de l'appendice xiphoïde.

Après avoir examiné les rapports du péricarde et son mode de fixation sur le diaphragme, on étudiera la façon dont il se comporte vis-à-vis des vaisseaux qui émanent du cœur ou qui s'y rendent ; ensuite, on fera à travers le feuillet externe du péricarde deux incisions : une première verticale, s'étendant le long de la ligne médiane du corps, depuis le point où le péricarde se fusionne avec la tunique externe de l'aorte jusqu'au diaphragme, et une seconde, transversale, se dirigeant du milieu de l'un des pédi-

cules pulmonaires à l'autre. De cette façon, le péricarde séreux sera exposé et l'on pourra étudier la façon dont il revêt le cœur et les gros vaisseaux.

**Thymus.** — Chez le nouveau-né, le thymus, par son volume, est un des organes les plus importants du médiastin antérieur; à partir de la naissance, il s'atrophie, et chez l'adulte il n'est plus représenté que par une masse de tissu conjonctif brunâtre, placée au-dessus de la crosse de l'aorte, au devant de l'origine du tronc artériel brachio-céphalique et de la carotide primitive gauche.

Quelques ramuscules, issus de la mammaire interne, se jettent dans cette masse de tissu conjonctif.

**Troncs veineux brachio-céphaliques et veine cave supérieure.** — On enlèvera maintenant les vestiges du thymus et l'on disséquera ces veines. Le *tronc veineux brachio-céphalique gauche* se dirige obliquement de gauche à droite, derrière la fourchette du sternum; le *tronc du côté droit* occupe la partie supérieure correspondante du médiastin antérieur; ils convergent l'un vers l'autre pour former la *veine cave supérieure*. Celle-ci reçoit, au point où elle va s'engager dans le péricarde, la *grande veine azygos*.

Les deux troncs veineux reçoivent différentes branches, savoir: les *veines thyroïdiennes inférieures*, les *mammaires internes* et parfois les *troncs communs des veines intercostales supérieures*.

**Du cœur.** — On examinera ensuite la position, les rapports et les caractères extérieurs du cœur, puis on disséquera les vaisseaux et les nerfs qui se ramifient à sa surface, après quoi on étudiera sa conformation intérieure.

Le *cœur* est un organe de forme conique, qui

présente à considérer *deux faces*, l'une antérieure, l'autre postérieure ; un *sommet* dirigé en bas et à gauche ; une *base* regardant en haut, à droite et un peu en arrière ; enfin *deux bords latéraux*. Il peut être divisé en deux portions, l'une inférieure, l'autre supérieure ; l'inférieure, la plus considérable et la plus dure, est constituée par les deux ventricules, la supérieure, par les oreillettes dont les parois sont minces et peu résistantes.

La *face antérieure* est principalement formée par le ventricule droit ; on y trouve le *sillon interventriculaire antérieur* qui est étendu obliquement du sommet vers la base du cœur, et sépare le ventricule droit du ventricule gauche. Au dessus du sillon interventriculaire antérieur on rencontre d'abord l'*origine de l'artère pulmonaire*, plus en arrière l'*aorte*, plus en arrière encore la *face antérieure des oreillettes* ; celles-ci latéralement se continuent dans deux prolongements creux, à bords dentelés, qui sont les *auricules*.

La *face postérieure* est composée également d'une portion ventriculaire et d'une portion auriculaire ; la limite entre ces deux portions est donnée par un sillon horizontal, le *sillon auriculo-ventriculaire* ; un autre sillon, à direction verticale, sépare les deux ventricules l'un de l'autre, c'est le *sillon interventriculaire postérieur* ; enfin un troisième, qui continue ce dernier vers le haut, sépare l'oreillette droite de l'oreillette gauche. La *veine cave inférieure* s'ouvre à la face postérieure de l'oreillette droite.

La *base du cœur* est convexe et formée par la face supérieure des oreillettes ; elle présente au niveau de sa portion droite l'*embouchure de la veine cave supérieure*, au niveau de sa portion gauche celles des *veines pulmonaires* droites et gauches.

**Vaisseaux et nerfs du cœur.** — Les principaux vaisseaux du cœur occupent les sillons de cet organe. Pour les exposer, il faut détacher le feuillet viscéral du péricarde et la graisse qui les entoure.

Les nerfs du cœur, très-déliçats, proviennent du plexus cardiaque ; on ne peut guère les poursuivre, dans toute leur longueur, que dans des conditions particulièrement favorables.

*Artères coronaires.* — Ce sont les artères nourricières du cœur ; il y en a deux, l'une droite, l'autre gauche.

La *coronaire gauche* naît sur le côté gauche de l'aorte, immédiatement au dessus du sinus correspondant (1), traverse l'espace compris entre l'auricule gauche et l'artère pulmonaire, puis gagne le sillon interventriculaire antérieur, qu'elle suit jusqu'à la pointe du cœur. Au point où elle s'engage dans le sillon interventriculaire, elle fournit l'*artère auriculo-ventriculaire gauche*, qui chemine dans le sillon de ce nom.

L'*artère coronaire droite* se détache du côté droit de l'aorte, au dessus du renflement correspondant, se place dans le sillon auriculo-ventriculaire qu'elle parcourt de droite à gauche, et d'avant en arrière jusqu'à la face postérieure du cœur pour se terminer en s'anastomosant avec l'auriculo-ventriculaire. Au niveau du sillon interventriculaire postérieur elle émet une branche assez volumineuse, qui se porte vers la pointe du cœur, le long de ce sillon.

*Veines cardiaques.* — On les divise en grande et petites.

La *grande veine coronaire* suit, de bas en haut, le

---

(1) A son origine l'aorte présente trois ampoules ou renflements, qui répondent aux valvules sigmoïdes : ce sont les sinus de l'aorte.

sillon interventriculaire antérieur jusqu'à la base du ventricule ; ici, après s'être infléchi sur elle-même, elle devient horizontale, contourne le côté gauche du cœur, parcourt le sillon auriculo-ventriculaire et vient s'ouvrir à la partie supérieure et postérieure de l'oreillette droite. On incisera la paroi de la veine de manière à voir la valvule qu'elle présente à son embouchure.

Dans sa portion verticale, elle reçoit les *veines superficielles et profondes*, qui proviennent de la partie voisine des deux ventricules ; dans sa portion curviligne, des rameaux qui descendent de l'oreillette gauche, la *veine du bord gauche du cœur* et la *veine interventriculaire postérieure*, qui accompagne l'artère correspondante.

Les *petites veines cardiaques*, au nombre de trois ou quatre, rampent sur la face antérieure du ventricule droit et viennent s'aboucher dans la partie inférieure de l'oreillette du même côté.

Indépendamment de ces veines, il en est d'autres qui cheminent dans l'épaisseur du myocarde et viennent s'ouvrir dans les deux oreillettes.

*Nerfs du cœur.* — Les nerfs du cœur émanent du plexus cardiaque ; le plus grand nombre accompagnent les artères coronaires, qu'ils enlacent de leurs mailles en formant les *plexus coronaires, antérieur et postérieur*, d'où se détachent des rameaux qui pénètrent dans l'épaisseur du cœur.

On examinera maintenant la **conformation intérieure des différents compartiments du cœur** dans l'ordre que suit le sang en les traversant.

*Oreillette droite.* — On relève le cœur et on l'attire vers la gauche, puis on fait à travers les parois de l'oreillette droite deux incisions, une première réunissant entre elles les embouchures des deux veines

caves, et une seconde s'étendant du milieu de la précédente au sommet de l'auricule droite ; en faisant la première incision, il faut éviter d'endommager la valvule d'Eustachi, placée au niveau de l'orifice de la veine cave supérieure. Après avoir enlevé avec une éponge mouillée le sang qui remplit l'oreillette, on examinera ses caractères.

Ensuite on ouvrira le *ventricule droit* par deux incisions pratiquées à travers sa paroi antérieure : une première verticale, s'étendant de l'infundibulum de l'artère pulmonaire au sommet du cœur et passant à quelques millimètres en dedans du sillon interventriculaire antérieur ; la seconde, parallèle au sillon auriculo-ventriculaire droit, mais tracée au dessous de lui, partira de l'extrémité supérieure de la première pour gagner le bord droit du cœur. De cette façon on délimitera, aux dépens de la paroi antérieure du ventricule, un lambeau en forme de V, que l'on érignera vers la droite. On lavera le ventricule et l'on étudiera sa conformation intérieure. Puis on examinera les rapports et la direction de l'*artère pulmonaire* ; après quoi, on l'incisera longitudinalement au niveau de l'intervalle qui sépare deux de ses valvules sigmoïdes dont on observera la disposition.

Cette étude terminée, on préparera les *veines pulmonaires* ; si l'on sectionne la veine cave inférieure et que l'on relève le cœur vers le haut, on verra qu'elles viennent s'ouvrir à la face postérieure de l'oreillette gauche que l'on examinera maintenant.

*Oreillette gauche.* — Pour l'ouvrir, on reporte le cœur vers la droite, en maintenant sa pointe dirigée en avant, et l'on incise la paroi postérieure de l'oreillette, depuis son bord droit jusqu'à l'extrémité gauche de l'auricule correspondante. Sa cavité sera



vraisemblablement remplie par la masse d'injection que l'on a poussée dans les vaisseaux ; on l'enlèvera et on lavera ses parois avec de l'eau chaude.

Après avoir examiné la conformation intérieure de l'oreillette, on passera à l'étude la *cavité ventriculaire gauche*. Pour l'exposer, l'élève se placera du côté droit du cadavre et saisira le cœur avec la main gauche, de telle sorte que le bout de l'index soit appliqué sur l'extrémité supérieure du sillon interventriculaire postérieur et le pouce sur celle du sillon interventriculaire antérieur ; ensuite, il transfixera le ventricule avec un scalpel à lame assez longue. Pour ce faire, il introduira l'instrument en dessous du pouce et un peu à gauche du sillon interventriculaire antérieur, puis il le poussera vers l'extrémité de l'index, de manière à le faire sortir en un point situé en dessous de celle-ci et un peu à gauche du sillon postérieur ; la transfixion opérée, on poussera le scalpel vers la pointe du cœur en évitant de se rapprocher trop des deux sillons interventriculaires ; si c'est nécessaire, on prolongera vers le haut les deux incisions.

Le ventricule se trouvera ouvert ; on en retirera la masse réplétive, qui a servi à injecter les vaisseaux, et on en lavera l'intérieur avec de l'eau chaude.

**Crosse de l'aorte.** — Après en avoir étudié la conformation extérieure, on examinera les *rappports de la crosse de l'aorte* (v. fig. XX, p. 365) et les *vaisseaux* qui en partent. Sous la crosse de l'aorte, sont situés les *ganglions lymphatiques cardiaques*.

On a déjà rencontré les artères coronaires qui naissent de la crosse de l'aorte près de son origine, de la portion horizontale de cette crosse se détachent les gros troncs qui amènent le sang au cou, à la tête et au membre supérieur. Ce sont de droite à gauche

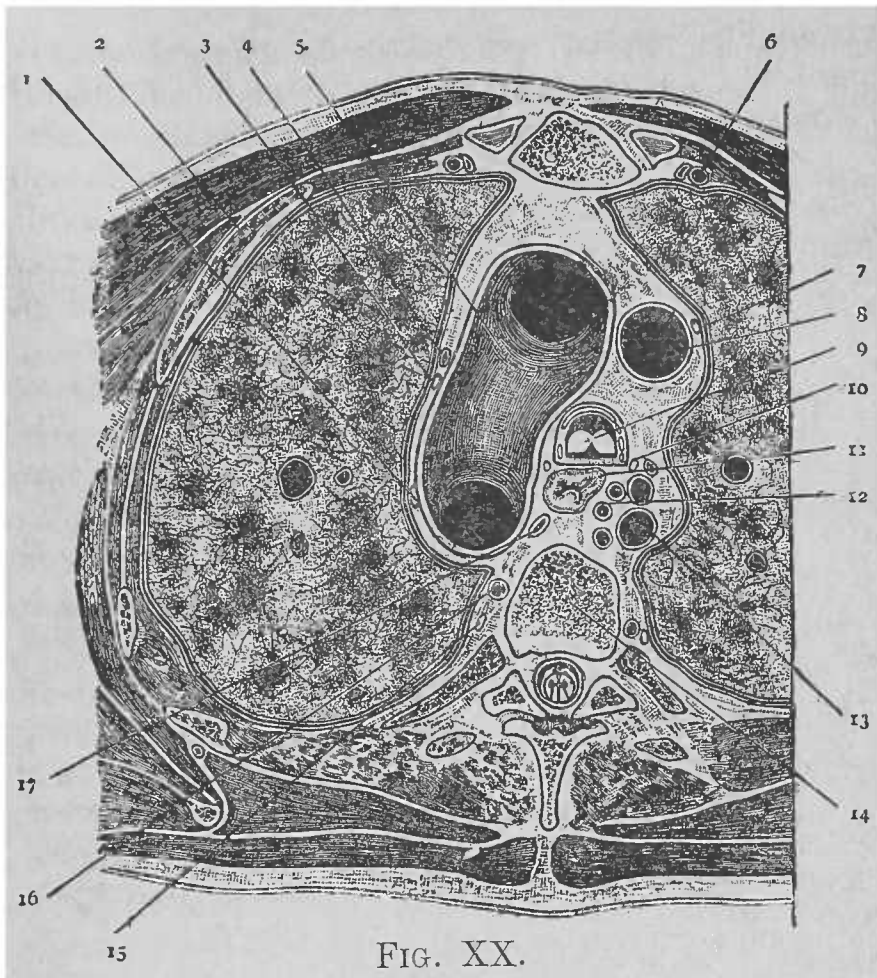


FIG. XX.

COUPE TRANSVERSALE DE LA FRACTURE PRATIQUÉE AU NIVEAU DE LA TROISIÈME VERTÈBRE DORSALE ET DESTINÉE A MONTRER PRINCIPALEMENT LES RAPPORTS DE LA PORTION HORIZONTALE DE LA CROSSE AORTIQUE.

- |   |  |
|---|--|
| 1. Pneumogastrique du côté gauche.              | 10. Nerf pneumogastrique du côté droit.                        |
| 2. Deuxième côte.                               | 11. Œsophage.  |
| 3. Nerf phrénique du côté gauche.               | 12. Artères intercostales des premiers espaces.                |
| 4. Veine intercostale supérieure gauche (?)     | 13. Grande veine azygos.                                       |
| 5. Portion horizontale de la crosse de l'aorte. | 14. Corps de la troisième vertèbre dorsale.                    |
| 6. Artère et veine mammaires internes.          | 15. Cordon du sympathique.                                     |
| 7. Nerf phrénique du côté droit.                | 16. Tronc commun des veines intercostales supérieures gauches. |
| 8. Veine cave supérieure.                       | 17. Canal thoracique.  |
| 9. Trachée.                                     |  |

et d'avant en arrière : 1° le *tronc brachio-céphalique*, qui à la partie postérieure de l'articulation sternoclaviculaire droite se bifurque en *carotide primitive* et *sous-clavière droites* ; 2° la *carotide primitive gauche* et 3° la *sous-clavière gauche*.

**Plexus cardiaque.** — Pour l'exposer, il est nécessaire de relever la crosse de l'aorte ; on place sur elle deux ligatures, aux points où sa portion horizontale se continue avec sa partie ascendante et avec l'aorte thoracique, puis on sectionne la crosse immédiatement en avant de la ligature postérieure et en arrière de l'antérieure. Pendant cette opération, il faut éviter de léser le nerf récurrent gauche et les rameaux cardiaques qui en partent ; le récurrent gauche contourne, en formant une anse à concavité supérieure, la crosse de l'aorte, immédiatement en dehors du cordon fibreux du canal artériel oblitéré ; il faut aussi prendre garde de n'endommager ni les rameaux cardiaques thoraciques du côté gauche, qui naissent du pneumogastrique en dessous de l'origine du récurrent de ce côté, ni les rameaux cardiaques cervicaux du pneumogastrique gauche, ni le nerf cardiaque supérieur du sympathique gauche qui descendent au devant de la crosse de l'aorte (v. p. 358). Ensuite on sectionnera la veine cave supérieure immédiatement en dessous du point d'embouchure de la grande veine azygos, laquelle, après avoir croisé le bord supérieur de la bronche droite, vient se jeter dans la partie postérieure de la veine cave, au point où celle-ci s'engage dans le péricarde ; enfin on coupera le canal artériel oblitéré, cordon fibreux, étendu obliquement de la bifurcation de l'artère pulmonaire gauche à la face inférieure de la crosse de l'aorte, que l'on pourra maintenant reporter vers le haut. La trachée, les bronches et le plexus cardiaque se trouveront alors exposés.

Le *plexus cardiaque* est situé dans la concavité de la crosse de l'aorte, à droite du cordon du canal artériel, au devant de la bifurcation de la trachée et au dessus de la branche droite de l'artère pulmonaire ; les rameaux qui entrent dans sa formation proviennent du sympathique, du pneumogastrique et du nerf récurrent.

Les *rameaux cardiaques du sympathique* sont désignés, comme les ganglions dont ils émanent, sous le nom de *nerfs cardiaques supérieur, moyen et inférieur*. Ceux du *côté droit* cheminent profondément, croisent le côté postérieur du tronc brachio-céphalique, puis descendent entre la trachée et la crosse de l'aorte, pour venir se jeter dans la partie droite du plexus cardiaque ; à *gauche*, le rameau cardiaque supérieur croise la face antérieure de la crosse de l'aorte ; le moyen et l'inférieur passent le plus souvent entre la trachée et l'aorte.

Les *rameaux cardiaques cervicaux du pneumogastrique droit* descendent le long du tronc artériel brachio-céphalique, puis passent entre la trachée et la crosse de l'aorte, pour aller se jeter dans le plexus cardiaque ; ceux du pneumogastrique *gauche* passent au devant de la crosse aortique.

Les *rameaux cardiaques thoraciques* de ce nerf s'en détachent en dessous de l'origine des récurrents (1), s'engagent entre la trachée et la crosse de l'aorte et vont se perdre dans le plexus cardiaque. Dans leur trajet les rameaux cardiaques du pneumogastrique envoient des filets anastomotiques à ceux du sympathique, et se fusionnent même parfois avec eux.

Les *rameaux cardiaques du récurrent* s'en dé-

---

(1) Le nerf récurrent droit naît du pneumogastrique au devant de l'origine de la sous-clavière du même côté. (Note du traducteur.)

tachent à *gauche*, au point où il contourne la crosse aortique ; à *droite*, au moment où il embrasse la sous-clavière ; ils sont surtout nombreux à gauche.

Au milieu du plexus cardiaque on rencontre toujours un ganglion gris-rougeâtre du volume d'une lentille, c'est le *ganglion de Wrisberg*.

Du plexus cardiaque partent : 1° des filets qui vont se jeter dans le plexus pulmonaire antérieur ; 2° des ramuscules disposés sur trois groupes : les uns se portent sur la face antérieure de l'aorte ascendante, d'autres s'engagent entre l'aorte et l'artère pulmonaire, enfin d'autres encore passent entre la face postérieure de cette artère et la face antérieure des oreillettes ; ces derniers arrivent jusqu'à la pointe du cœur en suivant les artères coronaires.

**Enlèvement du cœur.** — Pour extraire le cœur de la cavité thoracique, il suffit de sectionner l'artère et les veines pulmonaires, les autres vaisseaux ayant déjà été coupés.

Lorsque le cœur sera retiré du thorax, on incisera la paroi de l'aorte de manière à voir les *valvules sigmoïdes*, qui sont situées au niveau de l'origine de ce vaisseau ; on aura soin, en ouvrant l'aorte, de faire passer le scalpel par l'interligne qui sépare deux de ces valvules, de manière à n'en léser aucune.

Il conviendrait d'étudier maintenant la disposition des fibres musculaires du cœur ; cette étude n'est pas possible sur le cœur que l'on a divisé en plusieurs segments.

Aussi cherchera-t-on à se procurer le cœur d'un mouton fraîchement tué et on le traitera de la manière suivante : après en avoir rempli les cavités avec un mélange assez épais de farine et d'eau, on le fera bouillir pendant un quart d'heure ; l'ébullition a pour effet de gonfler la pâte, de dissoudre le tissu conjonctif et de durcir les faisceaux musculaires ; lorsqu'elle aura duré suffisamment longtemps, on détachera le feuillet viscéral du péricarde et on disséquera, à la pince, les faisceaux musculaires.

Sur le cœur que l'on vient d'extraire, on pourra encore examiner l'arrangement des *anneaux tendineux* qui entourent les quatre orifices ventriculaires en même temps que la position relative de ceux-ci ; il suffira de sectionner avec des ciseaux les oreillettes au niveau de ces orifices.

Avant d'aborder l'étude du médiastin postérieur, on examinera **la trachée et les bronches** qui sont situées entre les deux régions médiastines.

La trachée est située dans la partie supérieure de la poitrine, où elle occupe la ligne médiane ; pour l'exposer, ainsi que les bronches, on séparera avec le scalpel les artères pulmonaires et on les rejettera vers les poumons ; on enlèvera les *ganglions bronchiques*, situés au niveau de l'angle de bifurcation de la trachée.

### **Médiastin postérieur.**

Les organes contenus dans le médiastin postérieur sont :

1. L'aorte thoracique ;
2. l'œsophage ;
3. les deux nerfs pneumogastriques ;
4. les artères et veines intercostales ;
5. la grande veine azygos ;
6. la petite veine azygos ;
7. les nerfs splanchniques, et
8. les ganglions lymphatiques médiastinaux postérieurs.

Le médiastin postérieur sera exposé dans presque toute son étendue lorsque l'on aura incisé la paroi postérieure du sac péricardique, laquelle ferme en avant et en bas le médiastin postérieur ; on sectionnera le péricarde le long de l'œsophage et l'on rejettera ses lambeaux de chaque côté.

**Nerfs pneumogastriques.** — On peut les suivre

maintenant dans tout leur trajet intrathoracique. Les rapports des nerfs pneumogastriques diffèrent à droite et à gauche.

Le *nerf pneumogastrique gauche* pénètre dans le thorax entre la carotide primitive et la sous-clavière gauches, derrière le tronc veineux brachio-céphalique correspondant, descend au devant de la crosse de l'aorte, contourne ce vaisseau, puis passe derrière le pédicule du poumon gauche, en se divisant en un grand nombre de branches qui, après s'être reconstituées presque aussitôt en un ou deux troncs, gagnent la face antérieure de l'œsophage, qu'ils longent pour traverser avec lui l'orifice œsophagien du diaphragme.

Le *pneumogastrique droit* est profondément placé ; il arrive dans le thorax entre l'artère sous-clavière et le tronc veineux brachio-céphalique correspondants, s'engage dans le sillon qui sépare la trachée de l'œsophage, passe derrière la racine du poumon droit en s'épanouissant en plusieurs branches, qui plus bas se réunissent et viennent, sous la forme d'un ou deux troncs, se placer derrière l'œsophage, qu'ils accompagnent jusque dans l'abdomen. Par leurs anastomoses nombreuses les deux pneumogastriques forment sur l'œsophage un plexus remarquable, le *plexus œsophagien*.

Dans le thorax le pneumogastrique fournit le nerf récurrent, des rameaux cardiaques, ainsi que des rameaux pulmonaires et œsophagiens.

Le *nerf récurrent gauche* naît du pneumogastrique correspondant, au point où ce dernier croise la face antérieure de la crosse de l'aorte, décrit aussitôt une anse à concavité supérieure qui embrasse cette portion de l'aorte et remonte dans le sillon situé entre la trachée et l'œsophage.

Le *récurrent droit* naît au devant de l'origine de la sous-clavière, qu'il contourne d'avant en arrière pour se porter vers la région cervicale.

On a déjà rencontré les *rameaux cardiaques* fournis par les récurrents, et par la portion thoracique du pneumogastrique ; les *rameaux pulmonaires* de ce dernier nerf ont été également examinés ; les *rameaux œsophagiens* sont destinés, les uns à la partie moyenne de l'œsophage et naissent du plexus pulmonaire, les autres à sa partie inférieure et proviennent du plexus œsophagien.

**Œsophage.** — On examinera maintenant ses rapports, surtout ceux qu'il affecte avec l'aorte (v. fig. XX, p. 365 et fig. XXI, p. 372). Il est placé au devant de la colonne vertébrale dont il suit les inflexions et abandonne la cavité thoracique vis-à-vis de la neuvième vertèbre dorsale en traversant l'orifice que lui présente le diaphragme.

**Aorte thoracique.** — Elle s'étend du bord inférieur de la troisième à la douzième vertèbre dorsale ; à ce niveau elle s'engage dans l'orifice aortique du diaphragme ; placée d'abord un peu en dehors de la ligne médiane, au devant de la colonne vertébrale, elle s'en rapproche plus bas.

Après avoir examiné ses rapports, on disséquera les branches qu'elle fournit. Celles-ci peuvent être divisées en *viscérales* et en *pariétales*. Les branches viscérales sont les artères bronchiques, œsophagiennes et médiastines postérieures ; les branches pariétales sont représentées par les intercostales.

Les *artères bronchiques* sont généralement au nombre de trois, dont deux pour le poumon gauche et une pour le poumon droit. Leur mode d'origine est variable ; elles naissent le plus souvent de la portion la plus élevée de l'aorte thoracique, soit



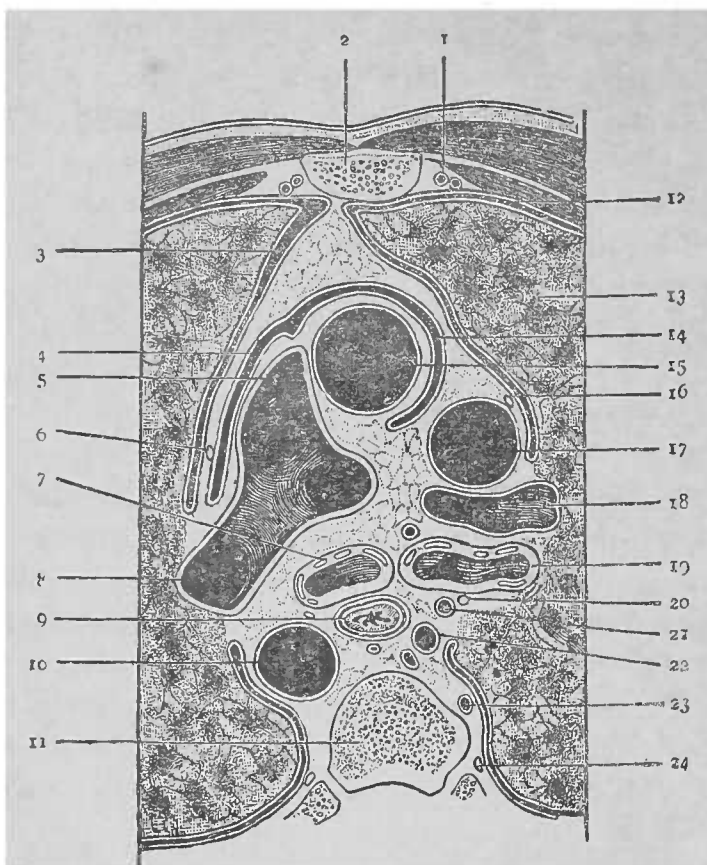


FIG. XXI.

COUPE TRANSVERSALE DE LA POITRINE PRATIQUÉE AU NIVEAU DE LA CINQUIÈME VERTÈBRE DORSALE, ET DESTINÉE A MONTRER LES RAPPORTS DES ORGANES CONTENUS DANS LE MÉDIASTIN POSTÉRIEUR.

- |   |  |
|---|--|
| 1. Artère et veine mammaire internes.     | 13. Poumon droit.                          |
| 2. Sternum.                               | 14. Péricarde.                             |
| 3. Cavité pleurale gauche.                | 15. Aorte ascendante.                      |
| 4. Péricarde.                             | 16. Nerve phrénique droit.                 |
| 5. Artère pulmonaire.                     | 17. Veine cave supérieure.                 |
| 6. Nerve phrénique gauche.                | 18. Branche droite de l'artère pulmonaire. |
| 7. Bronche gauche.                        | 19. Bronche droite.                        |
| 8. Branche gauche de l'artère pulmonaire. | 20. Nerve pneumogastrique droit.           |
| 9. Œsophage.                              | 21. Artère bronchique.                     |
| 10. Aorte thoracique.                     | 22. Grande veine azygos.                   |
| 11. Cinquième vertèbre dorsale.           | 23. Artère intercostale.                   |
| 12. Cavité pleurale droite.               | 24. Cordon du sympathique.                 |

isolément, soit par un tronc commun ; la bronchique droite naît parfois de la première intercostale aortique du même côté. Les artères bronchiques gagnent la face postérieure de la bronche correspondante où on les a déjà rencontrées lors de la dissection du pédicule pulmonaire.

Les *artères œsophagiennes*, au nombre de cinq ou sept, se détachent de la face antérieure de l'aorte thoracique, et se portent vers l'œsophage aux parois duquel elles se distribuent en communiquant les unes avec les autres ; en haut elles s'anastomosent avec les œsophagiennes supérieures, branches de la thyroïdienne inférieure, en bas avec les œsophagiennes inférieures qui proviennent de la diaphragmatique inférieure ou de la coronaire stomacique.

Les *artères médiastines postérieures* sont de petits rameaux qui partent de la face antérieure de l'aorte et qui sont destinées au péricarde, à la plèvre, ainsi qu'au tissu conjonctif et aux ganglions lymphatiques du médiastin postérieur.

Les *artères intercostales* naissent par paire sur la face postérieure de l'aorte ; on les examinera ultérieurement lorsque l'on aura préparé le canal thoracique et le sympathique.

**Canal thoracique.** — Malgré son petit calibre le canal thoracique est un organe très important. Il reçoit, en effet, les vaisseaux lymphatiques de toute la portion sous-diaphragmatique du corps, ceux de la moitié gauche de la poitrine, ainsi que ceux du bras gauche et du côté correspondant de la tête et du cou. On le trouvera dans le tissu conjonctif qui sépare la grande veine azygos (1) de l'aorte, en

---

(1) Dans le thorax la grande veine azygos longe de bas en haut la face latérale droite de la colonne vertébrale, depuis l'orifice aortique du diaphragme jusqu'au niveau de la troisième vertèbre dorsale.

(Note du traducteur.)

arrière et à droite de celle-ci. Il présente un diamètre de 2 à 3 millimètres ; on le reconnaîtra grâce à sa situation et à l'élasticité qu'il présente lorsque l'on exerce sur lui une légère traction avec la pince. Il pénètre dans le thorax à travers l'orifice aortique du diaphragme, remonte au devant de la colonne vertébrale jusqu'au niveau de la quatrième vertèbre dorsale, puis se dirige obliquement à gauche, vers l'apophyse transverse de la septième cervicale ; ici il s'infléchit en bas et en avant pour venir s'ouvrir dans le confluent des veines jugulaire interne et sous-clavière gauches.

**Enlèvement des poumons.** — On retirera maintenant les poumons de la cavité thoracique, après avoir divisé la trachée à environ deux centimètres au-dessus de sa bifurcation. On examinera la *structure* de la trachée et des bronches que l'on poursuivra aussi loin que possible à l'intérieur du poumon.

**Portion thoracique du sympathique.** — Pour l'exposer on détachera la plèvre pariétale de la face latérale de la colonne et de la face interne des côtes ; on verra alors la *portion thoracique du sympathique* dans toute sa longueur. Elle descend au devant des articulations costo-vertébrales et se présente sous la forme d'un cordon entrecoupé de renflements qui sont les *ganglions*. Ceux-ci, en général au nombre de douze, sont situés, à l'exception des deux derniers, au devant de la tête des dix côtes supérieures, les deux derniers reposant sur le corps de la onzième et de la douzième vertèbre dorsale.

De chaque renflement partent des rameaux, que l'on divise en supérieur, inférieur, externe et interne ; chacun des ganglions reçoit également un rameau des nerfs dorsaux,

Les *rameaux supérieur et inférieur* unissent entre eux les ganglions.

Le *rameau externe* se porte vers le nerf dorsal correspondant ; il a un aspect grisâtre et est formé de fibres du sympathique ; le rameau qu'envoie le nerf dorsal au ganglion est blanchâtre et ressemble aux nerfs spinaux.

Les *rameaux internes* se distribuent aux viscères de la cavité thoracique et à quelques uns de ceux de l'abdomen. Les rameaux qui naissent des cinq ou six premiers ganglions thoraciques sont destinés aux viscères de la poitrine (*rameaux thoraciques*) ; ceux qui proviennent des derniers ganglions se fusionnent pour former les *nerfs splanchniques*.

Les *rameaux thoraciques* sont très-grêles et se distribuent aux vertèbres, aux poumons et à l'aorte ; quelques uns de ces rameaux prennent part à la formation du plexus pulmonaire.

Les *nerfs splanchniques* sont au nombre de deux de chaque côté, et désignés sous les noms de grand et de petit nerfs splanchniques.

Le *grand nerf splanchnique* provient le plus souvent de la fusion des rameaux internes émanés des 6<sup>e</sup>, 7<sup>e</sup>, 8<sup>e</sup> et 9<sup>e</sup> ganglions thoraciques (1) ; il descend verticalement au devant du corps des vertèbres et sort du thorax en traversant le pilier correspondant du diaphragme ; avant son passage à travers le diaphragme, le nerf présente fréquemment un petit *renflement ganglionnaire*.

Le *petit nerf splanchnique* naît par deux ou trois

---

(1) Le professeur Rüdinger a montré que les rameaux qui, des nerfs intercostaux se portent vers les ganglions du sympathique, ne font que traverser ceux-ci, et forment par leur fusion les nerfs splanchniques ; dans ces derniers les fibres du sympathique ne représentent que le cinquième de la masse totale des fibres du nerf. (Note du traducteur.)

racines qui émanent des 10<sup>e</sup>, 11<sup>e</sup> et 12<sup>e</sup> ganglions thoraciques et se réunissent plus ou moins haut en un tronc unique, lequel traverse le pilier correspondant du diaphragme, au niveau d'une arcade située sous celle destinée au grand splanchnique ; dans le cas où les racines du petit splanchnique ne se fusionnent pas, il existe deux petits splanchniques.

**Paroi thoracique.** — On l'examinera maintenant par sa face interne.

Après avoir étudié la disposition des *muscles intercostaux internes*, on disséquera les *muscles sous-costaux*. Ceux-ci sont de petites languettes charnues qui se détachent de la face interne d'une côte, en dedans de son angle, pour aller se fixer à la face correspondante de la côte sous-jacente ou de celle qui suit.

Les muscles disséqués, on enlèvera la lame aponevrotique qui continue en arrière les intercostaux internes ; la portion postérieure des intercostaux externes, les artères et les nerfs intercostaux se trouveront ainsi exposés, ainsi que les *ganglions lymphatiques intercostaux*, dont la plupart sont appliqués sur la face latérale des corps vertébraux.

**Artères intercostales.** — On a déjà vu que les intercostales aortiques naissent de la face postérieure de l'aorte ; il y a une de ces artères dans chacun des neuf espaces intercostaux inférieurs ; elles passent de chaque côté en arrière du cordon du sympathique ; de plus, à droite elles croisent la face postérieure de l'œsophage, du canal thoracique et de la grande veine azygos.

Au point où ces artères s'engagent dans les espaces intercostaux, elles fournissent une *branche dorso-spinale* qui se divise presque aussitôt en deux rameaux :

*un rameau dorsal* destiné aux muscles, ainsi qu'à la peau du dos, et *un rameau spinal* qui pénètre dans le trou de conjugaison correspondant, pour aller se distribuer à la moelle épinière et à ses enveloppes.

Chaque artère est accompagnée d'une veine et d'un nerf ; l'artère est placée sous la veine et au-dessus du nerf.

Les artères intercostales des deux premiers espaces proviennent de l'*intercostale supérieure*, branche de la sous-clavière. L'*intercostale supérieure* descend au devant du col des deux premières côtes en dehors du cordon du sympathique, s'anastomose avec la première intercostale aortique, et fournit deux artères intercostales qui se portent horizontalement vers les deux premiers espaces, au niveau desquels elles offrent la même disposition que les intercostales aortiques.

Les **nerfs intercostaux** représentent les branches antérieures des nerfs dorsaux, et sont d'abord situés entre la lame aponévrotique postérieure et les muscles intercostaux externes.

La branche antérieure du premier nerf dorsal remonte au devant du col de la première côte pour aller se jeter dans le plexus brachial ; elle émet chemin faisant un petit rameau qui forme le premier nerf intercostal ; elle reçoit aussi un rameau anastomotique du deuxième nerf intercostal.

**Veines de la paroi thoracique.** — Les veines intercostales correspondent aux artères de même nom ; si on les poursuit en arrière, on verra qu'elles se terminent différemment à droite et à gauche.

A droite, les deux ou trois premières s'ouvrent dans le tronc commun des veines intercostales supérieures droites, les neuf ou dix dernières dans la

grande veine azygos ; à gauche les six premières aboutissent au tronc commun des veines intercostales supérieures gauches, les six dernières à la petite veine azygos.

Le *tronc commun des veines intercostales supérieures droites* se jette soit dans le tronc veineux brachio-céphalique, soit dans la veine cave supérieure, soit dans la grande veine azygos.

La *grande veine azygos* pénètre dans le thorax à travers l'orifice aortique du diaphragme ; placée au côté droit de l'aorte, elle longe la face latérale droite du corps des vertèbres jusqu'au niveau de la troisième vertèbre dorsale ; puis se porte en avant, croise la face supérieure de la bronche droite et s'ouvre dans la veine cave supérieure.

Les affluents de la grande veine azygos sont les veines intercostales des neuf ou dix derniers espaces du côté droit, la petite veine azygos, la veine bronchique droite et quelquefois les troncs communs des veines intercostales des deux côtés.

Le *tronc commun des veines intercostales supérieures gauches* descend le long de la face latérale gauche de la colonne et vient se jeter tantôt dans la grande veine azygos, tantôt dans la petite.

La *petite veine azygos* pénètre dans le thorax en traversant le pilier gauche du diaphragme, et remonte le long de la face latérale gauche de la colonne. Arrivée au niveau de la septième vertèbre dorsale elle s'infléchit en dedans et vient s'ouvrir dans la grande veine azygos. Chemin faisant elle reçoit les veines intercostales des six derniers espaces du côté gauche, la bronchique gauche et quelquefois le tronc commun des intercostales supérieures gauches.

On terminera l'étude du thorax par la dissection

des articulations vertébrales et costo-vertébrales, mais auparavant on examinera, avec les élèves qui préparent l'abdomen, le diaphragme à condition toutefois que les viscères abdominaux soient déjà extraits de la cavité abdominale.





---

16658. SOCIÉTÉ ANONYME DE L'IMPRIMERIE LIÉGEOISE

*Rue des Clarisses, 46-48, Liège*

---

# TABLE DES MATIÈRES

---

	Pages.
Préface	V
Avant-propos	IX
Préceptes généraux	XV

## DE LA TÊTE & DU COU

Des parties molles de la voûte crânienne	4
Enlèvement du cerveau	5
Face postérieure du tronc	11
Région cervicale latérale	50
Région médiane du cou	55
Région des scalènes	57
De la face	65
Régions temporale et ptérygo-maxillaire	76
Région sous-maxillaire	85
Dissection des organes profonds du cou	87
Dissection des organes rencontrés au niveau de l'étage moyen de la base du crâne	93
Dissection de la cavité de l'orbite et des organes qui passent par la fente sphénoïdale	96
Région prévertébrale	104
Préparation des articulations des vertèbres cervicales inférieures, de l'atlas, de l'axis et de l'os occipital	107
De la cavité buccale et du pharynx	108
Ouverture du canal carotidien et dissection du nerf maxillaire supérieur	112
Préparation du ganglion otique et des fosses nasales	114
Préparation du ganglion de Meckel	117
Préparation de la portion intra-osseuse du nerf facial	119
Préparation du larynx	121
Dissection de la langue	124

## DU MEMBRE SUPÉRIEUR

Dissection des organes superficiels de la face postérieure du tronc	127
Région pectorale	156
Région de l'aisselle	159
Régions scapulaire et deltoïdienne	148

	Pages
Région brachiale antérieure . . . . .	151
Région du pli du coude . . . . .	160
Région brachiale postérieure . . . . .	161
De l'avant-bras . . . . .	165
Région antérieure de l'avant-bras . . . . .	165
Paume de la main. . . . .	171
Région postérieure et externe de l'avant-bras . . . . .	177
Région dorsale de la main et du poignet . . . . .	180

## DU MEMBRE INFÉRIEUR

Région fessière. . . . .	184
Creux poplité . . . . .	198
Loge postérieure de la cuisse . . . . .	205
Loge antérieure de la cuisse . . . . .	208
Loge interne de la cuisse . . . . .	228
Régions tibio-péronière antérieure et dorsale du pied . . . . .	234
Région péronière . . . . .	241
Région tibiale . . . . .	242
Région tibio-péronière postérieure . . . . .	243
Région de la plante du pied . . . . .	250

## DE L'ABDOMEN

Périnée de l'homme . . . . .	262
Triangle anal . . . . .	264
Triangle urétral . . . . .	269
Périnée de la femme . . . . .	276
Paroi antéro-latérale de l'abdomen . . . . .	281
Cavité abdominale . . . . .	299
Cavité pelvienne de l'homme . . . . .	323
Cavité pelvienne de la femme . . . . .	341

## DU THORAX

Paroi thoracique (portion antéro-latérale) . . . . .	343
Cavité thoracique . . . . .	350
Médiastin antérieur . . . . .	357
Médiastin postérieur . . . . .	369
Paroi thoracique (portion postérieure) . . . . .	376


## CORRIGENDA

Page	9,	ligne	5,	<i>au lieu de</i>	externe,	<i>lisez</i>	interne
—	19,	—	19,	—	ligaments surpineux,	<i>lisez</i>	ligaments surépineux.
—	26,	—	16,	—	plénus veineux,	<i>lisez</i>	plexus veineux.
—	55,	—	22,	—	la portion,	<i>lisez</i>	la position.
—	57,	—	52,	—	et qui proviennent,	<i>lisez</i>	qui proviennent.
—	54,	—	20,	<i>après le mot</i>	fibreux,	<i>ajoutez</i>	médian.
—	57,	—	26,	<i>au lieu de</i>	chef claviculaire,	<i>lisez</i>	chef sternal.
—	61,	—	4,	—	du même tronc,	<i>lisez</i>	du même trou.
—	96,	—	25,	—	trou épineux,	<i>lisez</i>	trou sphéno-épineux.
—	99,	—	24,	—	paroi interne,	<i>lisez</i>	paroi externe.
—	99,	—	26,	—	interne,	<i>lisez</i>	externe.
—	104,	—	11,	—	la ligne de réflexion,	<i>lisez</i>	sa ligne de réflexion.
—	117,	—	10,	—	orifice qui présente,	<i>lisez</i>	orifice que présente.
—	122,	—	7,	—	thyroïde,	<i>lisez</i>	aryténoïde.
—	122,	—	9 et 10,	—	ces deux cartilages,	<i>lisez</i>	les cartilages thyroïde et cricoïde.
—	127,	—	15,	—	nerfs entamés,	<i>lisez</i>	nerfs cutanés.
—	157,	—	20,	—	disposés en,	<i>lisez</i>	disposés sur.
—	159,	—	9,	—	aux ligaments,	<i>lisez</i>	aux téguments.
—	161,	—	6,	—	le biceps,	<i>lisez</i>	le tendon du biceps.
—	178,	—	12,	—	l'aconé,	<i>lisez</i>	l'anconé.
—	179,	—	22,	—	et descend,	<i>lisez</i>	descend.
—	185,	—	4,	—	épine iliaque antérieure et supérieure,	<i>lisez</i>	épine iliaque postérieure et supérieure.
—	197,	—	12,	<i>après les mots</i>	à la surface,	<i>ajoutez</i>	interne.
—	200,	—	35,	<i>au lieu de</i>	les organes,	<i>lisez</i>	ces organes.
—	202,	dernière ligne,	—	—	un peu au-dessus,	<i>lisez</i>	assez bien au-dessus.
—	209,	—	19,	—	tissu adjo,	<i>lisez</i>	tissu adipo.
—	213,	—	6,	—	rameau cutané externe,	<i>lisez</i>	rameau cutané moyen.
—	213,	—	8,	—	rameau cutané moyen,	<i>lisez</i>	rameau cutané externe.

Page 219,	ligne 1,	<i>au lieu de</i>	angle externe,	<i>lisez</i>	angle interne.
— 219,	— 28,	—	inténe,	<i>lisez</i>	externe.
— 225,	— 2,	—	on aura déjà,	<i>lisez</i>	on aura également.
— 228,	— 27,	—	disposés en trois,	<i>lisez</i>	disposés sur trois.
— 251,	— 18,	—	nerf saphène externe,	<i>lisez</i>	nerf saphène interne.
— 254,	— 15,	—	extenseur profond,	<i>lisez</i>	extenseur propre.
— 240,	— 18,	—	sous la pédieuse,	<i>lisez</i>	sous le pédieux.
— 244,	— 14,	—	celle-là,	<i>lisez</i>	celui-là.
— 245,	— 20,	<i>après les mots</i>	ligament annulaire,	<i>ajoutez</i>	interne.
— 293,	— 22,	<i>au lieu de</i>	l'interne,	<i>lisez</i>	l'externe.
— 516,	— 20,	—	leur trajet,	<i>lisez</i>	son trajet.
— 527,	— 10,	—	le péritoine que revêt,	<i>lisez</i>	le péritoine qui revêt.
— 548,	— 11,	—	les tiers antérieurs,	<i>lisez</i>	le tiers antérieur.

W 545 43604

DEDALUS - Acervo - ICB



12100013275

I. C. B. - BIBLIOTECA
TRANSF. F. M. - D PT. ANATOMIA
DA A 17/11/1975

t.5992

UNIVERSIDADE DE SÃO PAULO  
ICB BIBLIOTECA

QM34  
C973mF  
1890

AUTOR Kuborn, P.

TÍTULO Guide de dissection et

N.º DO LEITOR	DATA DE DEVOLUÇÃO

QM34  
C973mF  
1890

t.5992

Kubron, P.  
Guide de dissection et résumé...

I. C. B. U S P  
— BIBLIOTECA —

